

федеральное государственное бюджетное образовательное учреждение  
высшего образования  
«Тверской государственный медицинский университет»  
Министерства здравоохранения Российской Федерации

Кафедра лучевой диагностики



Проректор по учебной работе

Л.А. Мурашова

2023 г.

**Рабочая программа дисциплины  
«Клиническая рентгеностоматология»**

для студентов 5 курса,

специальность  
**Стоматология (31.05.03)**

форма обучения  
очная

Рабочая программа дисциплины  
обсуждена на заседании кафедры  
«14» февраля 2023 г.  
(протокол № 10)

Зав. кафедрой  (А.А.Юсуфов)

Разработчик(и) рабочей программы:  
Д.м.н., доц. Юсуфов А.А., к.м.н., доц.,  
Зинченко М.В., к.м.н., доц. Цветкова Н.В.,  
асс. Кочергина Е.И., асс. Плюхин А.А.,  
асс. Черкасова И.А., асс. Штукина Е.В., асс.  
Медведева М.И.

Тверь, 2023

**I. Внешняя рецензия** дана главным врачом ГБУЗ ТОКОД, О.А. Комаровой

**Рабочая программа рассмотрена** на заседании профильного методического совета (комиссии) «22» февраля 2023 г. (протокол № 4)

**Рабочая программа утверждена** на заседании центрального координационно-методического совета «16» марта 2023 г. (протокол № 7)

## II. Пояснительная записка

Рабочая программа дисциплины «Клиническая рентгеностоматология» разработана в соответствии с федеральным государственным образовательным стандартом высшего образования (ФГОС ВО) по специальности 31.05.03 Стоматология, с учётом рекомендаций основной образовательной программы (ОПОП) высшего образования.

### 1. Цель и задачи дисциплины

Целью освоения дисциплины является формирование у обучающихся профессиональных компетенций для оказания квалифицированной медицинской помощи в соответствии с федеральным государственным образовательным стандартом.

Задачами освоения дисциплины являются:

Научить диагностике патологических состояний на основании методов лучевой диагностики;

Научить прогнозированию и диагностике развития неотложных состояний;

Сформировать у студентов позитивное медицинское поведение, направленное на формирование и повышение уровня здоровья;

Научить ведению отчетно-учетной документации в медицинских организациях стоматологического профиля;

Научить анализу научной литературы и подготовке рефератов по современным научным проблемам;

Мотивировать студента на участие в решении отдельных научно-исследовательских и научно-прикладных задач по разработке новых методов в лучевой диагностике.

### 2. Планируемые результаты обучения по дисциплине

Формируемые компетенции	Индикатор достижения	Планируемые результаты обучения
<b>ПК-1.</b> Способен к проведению диагностики у детей и взрослых со стоматологическими заболеваниями, установлению диагноза	<b>ИПК-1.1</b> Применяет общестоматологические методы исследования у детей и взрослых со стоматологическими заболеваниями	<b>Знать:</b> Общие вопросы организации медицинской помощи взрослому населению и детям Анатомию головы, челюстно-лицевой области, особенности кровоснабжения и иннервации строения зубов Гистологию и эмбриологию полости рта и зубов, основные нарушения эмбриогенеза Анатомо-функциональное состояние органов челюстно-лицевой области с учетом возраста Нормальную и патологическую физиологию зубочелюстной системы, ее взаимосвязь с функциональным состоянием других систем организма и уровни их регуляции Роль гигиены полости рта, питания и применения фторидов в предупреждении заболеваний зубов и пародонта <b>Уметь:</b> Направлять детей и взрослых со стоматологическими заболеваниями на лабораторные, инструментальные и дополнительные исследования в соответствии с действующими порядками оказания стоматологической медицинской помощи,

	<p>ИПК-1.2 Соблюдает алгоритм сбора жалоб, анамнеза жизни и заболевания у детей и взрослых (их законных представителей) со стоматологическими заболеваниями, выявляет факторы риска и причины развития стоматологических заболеваний.</p>	<p>клиническими рекомендациями, с учетом стандартов медицинской помощи  Направлять детей и взрослых со стоматологическими заболеваниями на консультации к врачам-специалистам в соответствии с порядками оказания медицинской помощи, клиническими рекомендациями, с учетом стандартов медицинской помощи  Интерпретировать и анализировать результаты консультаций врачами-специалистами детей и взрослых со стоматологическими заболеваниями  Обосновывать необходимость и объем дополнительных обследований пациентов (включая рентгенологические методы)  Интерпретировать и анализировать результаты основных (клинических) и дополнительных (лабораторных, инструментальных) методов обследования у детей и взрослых со стоматологическими заболеваниями, в том числе данных рентгенологических методов  <b>Владеть:</b>  Направления детей и взрослых со стоматологическими заболеваниями на инструментальные, лабораторные, дополнительные исследования, консультации врачей-специалистов у детей и взрослых со стоматологическими заболеваниями в соответствии с действующими порядками оказания стоматологической медицинской помощи взрослому населению и детям, клиническими рекомендациями, с учетом стандартов медицинской помощи  Интерпретации данных дополнительных (лабораторных и инструментальных) обследований пациентов (включая рентгенологические методы)  <b>Знать:</b>  Методику сбора анамнеза жизни и заболеваний, жалоб у детей и взрослых (их законных представителей) со стоматологическими заболеваниями  Цели и задачи индивидуальной и профессиональной гигиены полости рта  Гигиенические индексы и методы их определения  <b>Уметь:</b>  Осуществлять сбор жалоб, анамнеза жизни и заболевания у детей и взрослых (их законных представителей) со стоматологическими</p>
--	---	--

	<p>ИПК-1.3 Использует алгоритм осмотра и физикального обследования детей и взрослых со стоматологическими заболеваниями.</p>	<p>заболеваниями, выявлять факторы риска и причин развития стоматологических заболеваний</p> <p>Интерпретировать информацию, полученную от детей и взрослых (их законных представителей) со стоматологическими заболеваниями</p> <p><b>Владеть:</b> Сбора жалоб, анамнеза жизни и заболевания у детей и взрослых, (их законных представителей), выявления факторов риска и причин развития стоматологических заболеваний</p> <p><b>Знать:</b> Методику осмотра и физикального обследования, особенности проведения клинического стоматологического обследования у детей и взрослых со стоматологическими заболеваниями</p> <p><b>Уметь</b> Интерпретировать результаты осмотра и физикального обследования детей и взрослых со стоматологическими заболеваниями Диагностировать у детей и взрослых со стоматологическими заболеваниями твердых тканей зубов болезни пульпы и периодонта, заболевания пародонта, слизистой оболочки рта и губ Диагностировать у детей и взрослых со стоматологическими заболеваниями дефекты зубов, зубных рядов, зубочелюстные деформации и аномалии зубов и челюстей, полное отсутствие зубов и предпосылки их развития, травмы зубов, костей лицевого скелета и мягких тканей челюстно-лицевой области Выявлять у детей и взрослых со стоматологическими заболеваниями факторы риска онкологических заболеваний челюстно-лицевой области Формулировать предварительный диагноз, составлять план проведения лабораторных, инструментальных и дополнительных исследований у детей и взрослых со стоматологическими заболеваниями в соответствии с порядками оказания медицинской помощи, клиническими рекомендациями, с учетом стандартов медицинской помощи</p> <p><b>Владеть:</b> Осмotra и физикального обследование детей и</p>
--	--	---

	<p>ИПК-1.4 Проводит дифференциальную диагностику стоматологических заболеваний у детей и взрослых.</p> <p>ИПК-1.5 Формулирует диагноз в соответствии с Международной статистической классификацией болезней и проблем,</p>	<p>взрослых со стоматологическими заболеваниями</p> <p><b>Знать:</b>  Клиническую картину, методы диагностики, классификацию заболеваний зубов, пародонта, слизистой оболочки полости рта, губ у детей и взрослых  Клиническую картину, методы диагностики, классификацию заболеваний костной ткани челюстей, периферической нервной системы челюстно-лицевой области, височно-нижнечелюстного сустава у детей и взрослых  Методы лабораторных и инструментальных исследований для оценки состояния здоровья, медицинские показания к проведению исследований, правила интерпретации их результатов  Медицинские показания и противопоказания к применению дополнительных методов обследования  Медицинские изделия, применяемые при оказании медицинской помощи детям и взрослым со стоматологическими заболеваниями</p> <p><b>Уметь:</b>  Проводить дифференциальную диагностику стоматологических заболеваний у детей и взрослых</p> <p><b>Владеть:</b>  Диагностики у детей и взрослых:  - кариеса зубов,  - некариозных поражений,  - заболеваний пульпы и периодонта,  - пародонта,  - слизистой оболочки рта и губ,  - дефектов зубов,  - дефектов зубных рядов,  - зубочелюстных деформаций,  - аномалий зубов и челюстей,  - полного отсутствия зубов</p> <p>Выявления у детей и взрослых со стоматологическими заболеваниями факторов риска онкологических заболеваний челюстно-лицевой области</p> <p><b>Знать:</b>  Международную статистическую классификацию болезней и проблем, связанных со здоровьем (МКБ)  Порядок оказания медицинской помощи взрослому населению при стоматологических</p>
--	--	--

	<p>связанных со здоровьем (МКБ)</p>	<p>заболеваниях  Порядок оказания медицинской помощи детям со стоматологическими заболеваниями  Клинические рекомендации по вопросам оказания стоматологической помощи  Состояния, требующие оказания медицинской помощи в неотложной форме  Санитарно-эпидемиологические требования и вопросы организации санитарно-противоэпидемических (профилактических) мероприятий в целях предупреждения возникновения и распространения инфекционных заболеваний  <b>Уметь:</b>  Формулировать окончательный диагноз в соответствии с Международной статистической классификацией болезней и проблем, связанных со здоровьем (МКБ)  Выявлять клинические признаки внезапных острых заболеваний, состояний, обострений хронических заболеваний без явных признаков угрозы жизни, требующих оказания медицинской помощи в неотложной форме.  <b>Владеть:</b>  Формулирования предварительного диагноза, составления плана проведения инструментальных, лабораторных, дополнительных исследований, консультаций врачей-специалистов у детей и взрослых со стоматологическими заболеваниями  Постановки окончательного диагноза в соответствии с Международной статистической классификацией болезней и проблем, связанных со здоровьем (МКБ)  Распознавания состояний, возникающих при внезапных острых заболеваниях, обострении хронических заболеваний без явных признаков угрозы жизни пациента и требующих оказания медицинской помощи в неотложной форме</p>
<p><b>ПК-6.</b> Способен к анализу и публичному представлению медицинской информации на основе доказательной медицины, к участию в проведении научных исследований, к</p>	<p>ИПК 6.1 Осуществляет поиск медицинской информации на основе доказательной медицине</p>	<p><b>Знать:</b>  Основы доказательной медицины;  Основные источники медицинской информации, основанной на доказательной медицине;  <b>Уметь:</b>  Осуществлять поиск медицинской информации, основанной на доказательной медицине;  <b>Владеть:</b>  Поиска и интерпретации медицинской информации, основанной на доказательной медицине;</p>

внедрению новых методов и методик, направленных на охрану здоровья населения	ИПК 6.2 Проводит анализ научной литературы и результатов научного исследования на основе доказательной медицины	<p><b>Знать:</b> Способы и формы публичного представления медицинской информации; Основные принципы проведения медицинских научных исследований</p> <p><b>Уметь:</b> Интерпретировать данные научных публикаций; Критически оценивать современные методы диагностики, профилактики и лечения заболеваний с позиции доказательной медицины; Аргументировать свой выбор методов диагностики, профилактики и лечения стоматологических заболеваний;</p> <p><b>Владеть:</b> Разработки алгоритмов обследования и лечения взрослых и детей со стоматологическими заболеваниями в соответствии с принципами доказательной медицины;</p>
	ИПК 6.3 Проводит обработку данных и готовит материалы для публичного представления результатов научной работы на основе доказательной медицины	<p><b>Знать:</b> Основные принципы проведения медицинских научных исследований</p> <p><b>Уметь:</b> Подготовить презентацию для публичного представления медицинской информации, результатов научного исследования.</p> <p><b>Владеть:</b> Публичного представления медицинской информации на основе доказательной медицины; Частичного участия в проведении научного исследования</p>

### 3. Место дисциплины в структуре основной образовательной программы

Учебная дисциплина «Клиническая рентгеностоматология» входит в часть, формируемую участниками образовательных отношений Блока 1 ОПОП специалитета. Данная дисциплина – это этап изучения основных методов лучевой диагностики заболеваний челюстно-лицевой области.

За время обучения студенты должны совершенствовать свои знания и приобретенные компетенции по изученным разделам лучевой диагностики, ознакомиться с редкими и сложными в диагностическом отношении заболеваниями и синдромами.

Клиническая рентгеностоматология непосредственно связана с дисциплинами: рентгеностоматология, хирургическая стоматология, терапевтическая стоматология, ортопедическая стоматология, стоматология детского возраста, онкостоматология. Преподавание дисциплины основано на современных представлениях об этиологии, принципах и методах диагностики, современных классификациях, а так же методах профилактики и лечения, соответствующих принципам доказательной медицины.



В процессе изучения дисциплины «Клиническая рентгеностоматология» расширяются знания, навыки и компетенции для успешной профессиональной деятельности врача стоматолога.

**Уровень начальной подготовки** обучающегося для успешного освоения дисциплины:

Перечень дисциплин и практик, усвоение которых студентами необходимо для изучения Клинической рентгеностоматологии:

1. Физика, математика:
  - природа и основные свойства рентгеновского, теплового, ядерных излучений, радиоволн и ультразвука;
  - принципы дозиметрии ионизирующих излучений;
  - виды взаимодействия ионизирующих излучений с веществом
2. Анатомия человека - анатомия головы и шеи:
  - анатомические характеристики основных органов и систем человека.
3. Нормальная физиология - физиология челюстно-лицевой области:
  - особенности функционирования органов и систем, которые могут быть обследованы методами лучевой диагностики.
4. Патологическая анатомия - патологическая анатомия головы и шеи:
  - морфологические характеристики основных групп заболеваний.
5. Патологическая физиология - патологическая физиология головы и шеи:
  - функциональные сдвиги в больном организме при различных патологических процессах.
6. Гигиена:
  - принципы защиты от действия ионизирующих излучений;
  - понятие о предельно-допустимых уровнях облучения (ПДД);
  - принципы дозиметрии контроля защиты;
  - методы и средства индивидуальной и коллективной защиты от действия ионизирующих излучений.
7. Хирургическая стоматология:
  - превентивная и ранняя лучевая диагностика заболеваний челюстно-лицевой области путем использования новых методик, анализ лучевой симптоматики, оценка динамики основных стоматологических заболеваний, планирование костно-пластических операций челюстно-лицевой области, прогнозирование результатов.
8. Терапевтическая стоматология:
  - лучевая диагностика заболеваний зубов и пародонта, использование с этой целью оптимально – информативных методик лучевого исследования, более широкое внедрение радиовизиографии в практику терапевта - стоматолога.
9. Ортопедическая стоматология:
  - оптимальное проведение диагностики и планирования сложных ортопедических конструкций протезов с учетом перекрытия зубов верхней и нижней челюсти, возможно по панорамным томограммам.
10. Детская стоматология:
  - диагностика аномалий формирования, расположения, числа отдельных зубов и челюстей, заболеваний челюстно-лицевой области, осуществляемая с помощью рентгенологического метода исследования.
  - оптимальное планирование, изучение результатов ортодонтических мероприятий, производимое с учетом краниометрических параметров, изучение по телерентгенограммам.
11. Лучевая диагностика:
  - методы лучевой диагностики заболеваний костно-суставной системы; биологическое действие ионизирующего излучения.

**4. Общая трудоемкость** дисциплины составляет 1 зачетную единицу, 36 академических часа, в том числе 24 часа, выделенных на контактную работу обучающихся с преподавателем, и 12 часов самостоятельной работы обучающихся.

#### **5. Образовательные технологии**

В процессе освоения дисциплины используются следующие образовательные технологии, способы и методы формирования компетенций: лекция-визуализация, активизация творческой деятельности, метод малых групп, разбор клинических случаев, посещение врачебных конференций, участие в научно-практических конференциях, учебно-исследовательская работа студента, подготовка и защита рефератов, экскурсии.

Элементы, входящие в самостоятельную работу студента: подготовка к практическим занятиям, написание рефератов, работа в Интернете, самостоятельное описание рентгенограмм, работа с электронными кафедральными программами, подготовка компьютерных презентаций по определенным разделам изучаемого материала.

Клинические практические занятия проводятся на базе ТОКОД, ОКБ, поликлиники ТГМУ.

#### **6. Формы промежуточной аттестации**

Промежуточная аттестация – зачет в 9 семестре.

### **III. Учебная программа дисциплины**

#### **1. Содержание дисциплины**

##### **Раздел 1. Частные вопросы лучевой диагностики в рентгеностоматологии.**

1.1 Рентгенодиагностика новообразований челюстно-лицевой области различного генеза.

1.1.1. Одонтогенные кисты челюстей.

1.1.2. Неодонтогенные фиссуральные кисты.

1.1.3. Доброкачественные одонтогенные и неодонтогенные опухоли.

1.1.4. Опухолеподобные поражения челюстей.

1.1.5. Злокачественные опухоли челюстей.

1.2. Лучевая диагностика слюнных желез

1.2.1. Хронический сиалоаденит.

1.2.2. Специфические хронические сиалоадениты.

1.2.3. Хронический сиалодохит.

1.2.4. Слюннокаменная болезнь (сиалолитиаз).

1.2.5. Реактивно-дистрофические сиалоаденозы.

1.2.6. Опухоли слюнных желез.

1.3. Рентгенодиагностика деформаций лицевого черепа

1.3.1. Типичные сочетанные деформации, обусловленные нарушениями роста синхондрозов основания черепа и лицевых швов.

1.3.2. Врожденные деформации лицевого черепа, связанные с наследственной патологией (расщелины верхней губы, неба, различные синдромы).

1.3.3. Краниостенозы.

1.4. Рентгенодиагностика заболеваний челюстно-лицевой области

1.4.1. Анализ внутриротовой рентгенограммы.

1.4.2. Анализ внеротовой рентгенограммы.

1.4.3. Анализ рентгенограммы височно-нижнечелюстного сустава.

2. ЗАЧЕТ.

### **IV. Рабочая учебная программа дисциплины (учебно-тематический план)**

**2. Учебно-тематический план дисциплины (в академических часах) и матрица компетенций\***

Коды (номера) модулей(разделов) дисциплины и тем	Контактная работа обучающихся с преподавателем					Всего часов на контактную работу	Самостоятельная работа студента, включая подготовку к экзамену (зачету)	Итого часов	Формируемые компетенции					Используемые образовательные технологии, способы и методы обучения	Формы текущего, в т.ч. рубежного контроля успеваемости
	лекции	семинары	лабораторные практикумы	практические занятия, клинические практические занятия	1-й этап экзамена/зачет				УК-	ОПК-	ОПК-	ПК-1	ПК-6		
1	2	3	4	5	6	7	8	9	10	11	12	13	14	15	16
1															
1.1.	2			5		7	3	10						ЛВ, ДОТ	Т,С,Р,ОР
1.2.	1			4		5	3	8						ЛВ, ДОТ	Т,С,Пр,ЗС, ОР
1.3.	1			5		6	3	9						Л, ДОТ	Т,С,Пр,ЗС
1.4				5		5	2	7						ДОТ	Т,С,Пр,ЗС
<b>2.Зачет</b>					1	1	1	2						ДОТ	
<b>ИТОГО:</b>	<b>4</b>			<b>19</b>	<b>1</b>	<b>24</b>	<b>12</b>	<b>36</b>							

\* - **Примечание 1.**Трудоёмкость в учебно-тематическом плане указывается в академических часах.

**Образовательные технологии, способы и методы обучения** (с сокращениями): традиционная лекция (Л), лекция-визуализация (ЛВ), экскурсии (Э), дистанционные образовательные технологии (ДОТ),

**Формы текущего, в т.ч. рубежного контроля успеваемости** (с сокращениями): Т – тестирование, Пр – оценка освоения практических навыков (умений), ЗС – решение ситуационных задач, Р – написание и защита реферата, С – собеседование по контрольным вопросам, ОР – описание рентгенограмм.

#### **IV. Фонд оценочных средств для контроля уровня сформированности компетенций.**

##### **Приложение №1.**

#### **1. Оценочные средства для текущего, в т.ч. рубежного контроля успеваемости**

##### **1.1. Тестовый контроль**

Инструкция. Вашему вниманию предлагаются задания, в которых могут быть один, два, три и большее число правильных ответов. Укажите номера правильных ответов.

##### **1.1.1 Примеры заданий в тестовой форме:**

##### **1) ДЛЯ НЕСОВЕРШЕННОГО ДЕНТИНОГЕНЕЗА ХАРАКТЕРНО**

1. расширение полостей зубов и корневых каналов
2. облитерация полостей зубов и прогрессирующее стирание коронок зубов
3. предрасположенность к множественному кариесу
4. патология прикуса и задержка прорезывания постоянных зубов

*Эталон ответа: 1*

##### **2) НАИБОЛЕЕ ИНФОРМАТИВНАЯ МЕТОДИКА У ПАЦИЕНТОВ С СОЧЕТАННЫМИ ТРАВМАМИ ЛИЦЕВОГО СКЕЛЕТА**

1. РКТ
2. обзорная рентгенография черепа в прямой и боковой проекциях
3. МРТ
4. ультрасонография.

*Эталон ответа: 1*

##### **3) К НЕОДОНТОГЕННЫМ КИСТАМ ОТНОСИТСЯ**

1. радикулярная киста
2. аневризматическая киста
3. фолликулярная киста
4. киста прорезывающегося зуба
5. первичная киста

*Эталон ответа: 2*

##### **4) ОТЛИЧИТЕЛЬНЫЙ ПРИЗНАК ФОЛЛИКУЛЯРНОЙ КИСТЫ ОТ ФОЛЛИКУЛА**

1. расположение в зоне клыков и моляров верхней челюсти
2. просветление в области перикоронкового пространства вокруг не полностью сформированного зуба
3. диаметр свыше 2,5 см
4. форма просветления округлая или овальная с четкими контурами
5. в полости кисты находятся 1 или 2 зачатка зуба

*Эталон ответа: 3*

##### **5) ОТЛИЧИТЕЛЬНЫЙ ПРИЗНАК ОДОНТОМЫ ОТ АМЕЛОБЛАСТОМЫ**

1. бессимптомное течение
2. деформация челюсти
3. просветление с неровными контурами
4. неравномерное обызвествление, вокруг него — прозрачный ободок
5. встречается двухстороннее поражение

*Эталон ответа: 4*

##### **1.1.2. Критерии оценки тестового контроля:**

Студентом даны правильные ответы на задания в тестовой форме (из 10 тестовых заданий):

- менее 50% – 0 баллов;
- 51-60% – 1 балл;
- 61-70% заданий – 2 балла;
- 71-80% заданий - 3 балла;
- 81-90% заданий - 4 балла;
- 91-100% заданий - 5 баллов.

## **1.2. Контрольные вопросы для собеседования**

### **1.2.1. Примеры контрольных вопросов для собеседования:**

1. Международная гистологическая классификация ВОЗ кистчелюстей.
- 2.Радикулярная киста. Методы лучевой диагностики и рентгенологическая картина.
- 3.Парадентальная киста. Методы лучевой диагностики и рентгенологическая картина.
- 4.Фоликулярная киста. Методы лучевой диагностики и рентгенологическая картина.
- 5.Киста носонебного канала. Методы лучевой диагностики и рентгенологическая картина.
6. С чем связаны кисты неodontогенного генеза и какими признаками они проявляются?
7. Какие осложнения кист встречаются наиболее часто?
8. На какие группы по классификации подразделяются доброкачественные опухоли челюстных костей?
- 9.Чем характеризуется амелобластома (адамантинома)?
- 10.С чем связано развитие одонтомы? В чем состоят ее признаки?
- 11.Чем является и чем проявляется цементома?
- 12.Какие опухоли связаны с пороком развития сосудистой системы и чем они проявляются?
13. К какой группе заболеваний относится остеокластома, где локализуется и чем характеризуется в зависимости от ее форм?
14. Каковы разновидности первичных злокачественных неodontогенных опухолей?
15. Среди злокачественных опухолей челюстно-лицевой области какая наиболее часто встречается и что при этом отмечается?

### **1.2.2. Критерии оценки при собеседовании:**

- студент демонстрирует системные теоретические знания, владеет терминологией, логично и последовательно объясняет сущность, явлений и процессов, делает аргументированные выводы и обобщения, приводит примеры, показывает свободное владение монологической речью и способность быстро реагировать на уточняющие вопросы – 5 баллов;
- студент демонстрирует прочные теоретические знания, владеет терминологией, логично и последовательно объясняет сущность явлений и процессов, делает аргументированные выводы и обобщения, приводит примеры, показывает свободное владение монологической речью, но при этом делает несущественные ошибки, которые быстро исправляет самостоятельно или при незначительной коррекции преподавателем – 4 балла;
- студент демонстрирует неглубокие теоретические знания, проявляет слабо сформированные навыки анализа явлений и процессов, недостаточное умение делать аргументированные выводы и приводить примеры, показывает недостаточно свободное владение монологической речью, терминологией, логичностью и последовательностью изложения, делает ошибки, которые может исправить только при коррекции преподавателем – 3 балла;
- студент демонстрирует незнание теоретических основ предмета, несформированные навыки анализа явлений и процессов, не умеет делать аргументированные выводы и приводить примеры, показывает слабое владение монологической речью, не владеет терминологией, проявляет отсутствие логичности и последовательности изложения, делает ошибки, которые не может исправить даже при коррекции преподавателем – 2 балла;
- студент отказывается отвечать – 0 баллов.

### **1.3. Подготовка и защита реферата**

#### **1.3.1. Примеры тем рефератов:**

- 1.Разновидности кист челюстных костей в зависимости от их генеза, возможности дифференциальной рентгенодиагностики.
- 2.Рентгенодиагностика неодонтогенных доброкачественных опухолей челюстей.
- 3.Информативность рентгенологического исследования при адамантиоме, одонтоме и цементоме. Дифференциальная диагностика.
- 4.Саркомы челюстных костей.
- 5.Рентгенологическая картина при вторичных злокачественных опухолях челюстей.

#### **1.3.2. Критерии оценки реферата:**

Реферат, раскрывающий по существу тему, содержащий введение, основную часть, заключение или выводы, библиографический указатель из 5 и более источников, изложенный на 5-15 страницах стандартного машинописного текста и отражающий самостоятельную работу студента по поиску литературы, ее критическому осмыслению, получает оценку «**зачтено**».

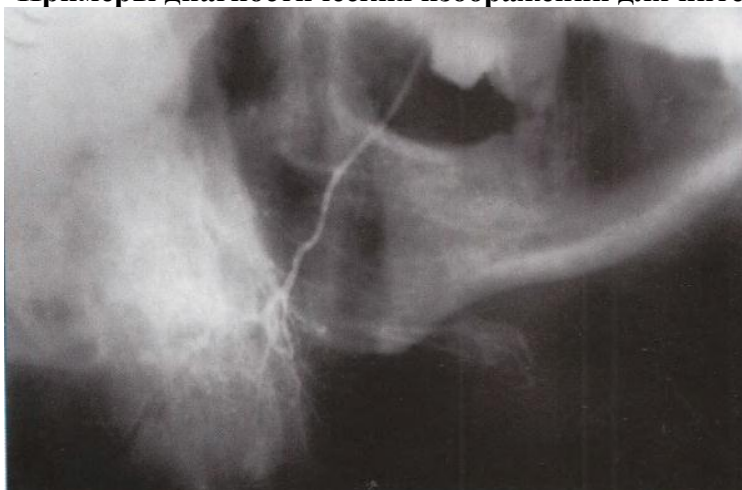
Реферат, не раскрывающий тему, содержащий лишь часть рекомендованных разделов с библиографическим указателем менее чем из 5 источников, изложенный менее чем на 5 страницах стандартного машинописного текста и не отражающий самостоятельную работу студента по поиску литературы, ее критическому осмыслению, получает оценку «**незачтено**».

### **1.4. Описание диагностических изображений (рентгенограммы, КТ и МРТ томограмм, сонограмм)**

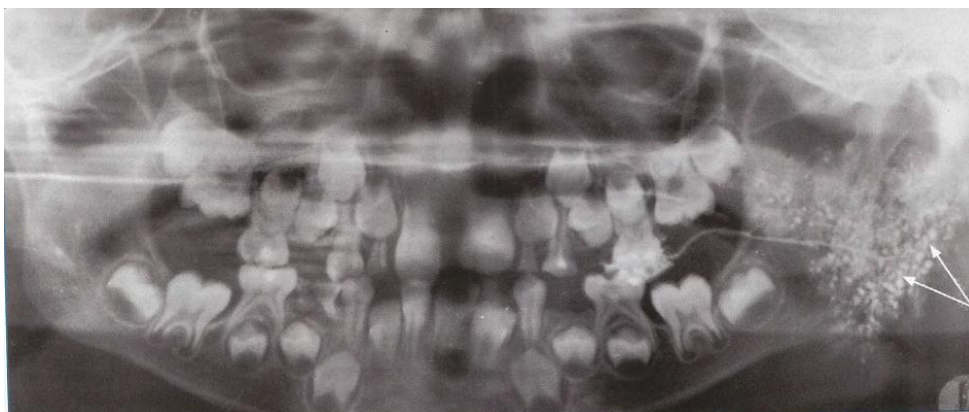
Каждый студент получает одну рентгенограмму и проводит анализ данного изображения по соответствующей схеме.

Схемы описания диагностических изображений приведены в Приложении 2.

#### **1.4.1. Примеры диагностических изображений для интерпретации**



Сиалограмма правой околоушной слюнной железы в боковой проекции. Болезнь Микулича (гистологическое заключение). Периферические отделы железы не контрастируются.



Ортопантомосиалограмма ребенка 5.5 лет. Левосторонний хронический паренхиматозный сиалоаденит (клинически выраженная стадия). Протоки I,II иIII порядков не определяются, множествл полостей диаметром 2-3 мм, заполненных контрастным веществом (стрелки).

#### 1.4.2. Критерии оценки выполнения работы

- студент дал полное описание изображения, правильно и достоверно описал объекты и составляющие снимка, использовал профессиональную терминологию, проявил систематизацию знаний и преемственность в исследовании и дальнейшем анализе заболевания, знает теоретические основы и методику выполнения практической работы, анализирует результаты исследования и формулирует выводы (допускаются некоторые малосущественные ошибки, которые студент обнаруживает и быстро исправляет самостоятельно или при коррекции преподавателем) - «зачтено»;
- студент дал неполное описание изображения, неправильно или неточно описал объекты и составляющие снимка, не определил метод выполненного изображения, делает грубые ошибки в интерпретации полученных результатов, не может сформулировать выводы, оформить протокол - «незачтено».

#### 1.5.Ситуационные задачи.

##### 1.5.1. Примеры ситуационных задач.

Задача 1. У больного Х., 35 лет, на прямой и левой боковой рентгенограммах нижней челюсти обнаруживается очаг просветления в задних отделах нижней челюсти вблизи мышелкового отростка, форма его неправильно-округлая, контуры неровные, бугристые, местами нечеткие, размеры 3x2 см, альвеолярный край и зубы в этой зоне отсутствуют. Между какими заболеваниями и на основании, каких признаков Вы будете проводить дифференциальную диагностику, на каком из них остановитесь?

Эталон ответа: Дифференциальную диагностику следует проводить между адамантиномой и остеогенной саркомой. Основанием для этого являются общие признаки:возраст больного, локализация патологических изменений, неправильно-округлая форма с неровными контурами, отграниченность от окружающих тканей с отсутствием капсулы. В то же время не отмечается характерного для адамантинемы вздутия кости со смещением кортикальной пластинки, а выявляется разрушение альвеолярного края нижней челюсти, появление нечеткости контура очага просветления, что свидетельствует о злокачественномхарактереопухоли (малигнизация адамантинемы, саркома или рак).

Задача 2. БольнаяФ., 25лет. Ортопантомограмма челюстных костей. В области угла нижней челюсти справа между 4.7и 4.8 зубами определяется линия перелома в виде просветления, имеющего косовертикальный ход, мелкозубреная. Степень расхождения отломков - 2-3 мм. В проекции перелома отмечается увеличение объема мягких тканей. Патологических изменений в 4.8 зубе не отмечено, однако периодонтальная щель 4.7

зуба ассиметрична за счет выхождения его из лунки, стенка которой повреждена. Дайте ваше заключение.

Эталон ответа: Открытый перелом в области угла нижней челюсти справа без значительного смещения фрагментов. Вывих 4.7 зуба

Задача 3. У больного И. 43 лет, при стоматологическом осмотре выявлена кариозная полость в коронке, сообщающаяся с полостью 2.1 зуба, произведено пломбирование полости и канала, но возникают сомнения в отношении степени заполнения канала. Какова будет Ваша тактика при такой ситуации?

Эталон ответа: Больному необходимо назначить внутриротовую периапикальную контактную рентгенографию 2.1 зуба. На рентгенограмме будут визуализироваться степень заполнения канала пломбировочным материалом, степень раскрытия полости зуба и характер наложенной пломбы (плотность прилегания, наличие нависания и т.д.).

### **1.5.2. Критерии оценки при решении ситуационных задач:**

- оценка **«отлично»** ставится студенту, обнаружившему системные, глубокие знания программного материала, необходимые для решения практических задач, владеющему научным языком, осуществляющему изложение программного материала на различных уровнях его представления, владеющему современными стандартами лучевой диагностики, основанными на данных доказательной медицины,
- оценки **«хорошо»** заслуживает студент, обнаруживший полное знание программного материала, необходимые для решения практических задач, владеющему научным языком, осуществляющему изложение программного материала на различных уровнях его представления, владеющему современными стандартами лучевой диагностики, основанными на данных доказательной медицины, допускающим некоторые неточности в его изложении, которые самостоятельно исправляет,
- оценки **«удовлетворительно»** заслуживает студент, обнаруживший достаточный уровень знания основного программного материала, но допустивший погрешности при его изложении,
- оценка **«неудовлетворительно»** выставляется студенту, допустившему при ответе на вопросы задачи множественные ошибки принципиального характера.

## **1.6. Практические навыки (умений), которые необходимо освоить студенту**

### **1.6.1 Перечень практических навыков (умений):**

Методики проведения рентгенологического исследования, методы визуальной диагностики, радиационную безопасность

Основные принципы укладки пациента при проведении лучевых методов исследования челюстно-лицевой области в зависимости от локализации процесса и механизма повреждения

Определить оптимальный метод лучевого исследования и область обследования в зависимости от характера и локализации повреждения (рентгенологическое исследование, УЗИ, МРТ, радионуклидная диагностика)

Правильно интерпретировать основные анатомические образования и структуры, ориентироваться в лучевой топографии челюстно-лицевой области

Определить качество полученного изображения

Правильно оценить при консультации лучевого диагноста или с помощью протокола лучевого исследования морфологические и функциональные изменения при наиболее частых заболеваниях челюстно – лицевой области:

- кариес, периодонтит, пародонтит, пародонтоз;
- вывих и перелом ЧЛЮ;
- остеомиелиты, гайморит;



- воспалительные и дегенеративно-дистрофические заболевания ВНЧ сустава;
- инородные тела ЧЛЮ;
- новообразования челюстно-лицевой области различного генеза;
- заболевания слюнных желез;
- приобретенные и врожденные деформации челюстно-лицевой области.

Провести дифференциально-диагностические алгоритмы при различных заболеваниях челюстно-лицевой области.

Владение навыками радиационной защиты пациентов при неотложных состояниях.

#### **Выполнение практических навыков:**

Каждый студент получает результат одного из методов рентгенологического исследования челюстно-лицевой области и проводит анализ данного изображения по схемам, представленным в приложении №2.

#### **1.6.2.Критерии оценки выполнения практических навыков:**

- **отлично** - студент обладает системными теоретическими знаниями (знает методику выполнения практических навыков, показания и противопоказания, возможные осложнения, нормативы и проч.), без ошибок самостоятельно демонстрирует выполнение практических умений,
- **хорошо** - студент обладает теоретическими знаниями (знает методику выполнения практических навыков, показания и противопоказания, возможные осложнения, нормативы и проч.), самостоятельно демонстрирует выполнение практических умений, допуская некоторые неточности (малозначительные ошибки), которые самостоятельно обнаруживает и быстро исправляет,
- **удовлетворительно** - студент обладает удовлетворительными теоретическими знаниями (знает основные положения методики выполнения практических навыков, показания и противопоказания, возможные осложнения, нормативы и проч.), демонстрирует выполнение практических умений, допуская некоторые ошибки, которые может исправить при коррекции их преподавателем,
- **неудовлетворительно** - студент не обладает достаточным уровнем теоретических знаний (не знает методики выполнения практических навыков, показаний и противопоказаний, возможных осложнений, нормативы и проч.) и/или не может самостоятельно продемонстрировать практические умения или выполняет их, допуская грубые ошибки.

## **2 Оценочные средства для промежуточной аттестации по итогам освоения дисциплины (зачет)**

### **2.1. Итоговое тестирование.** Студенту предлагается 40 тестовых заданий.

Инструкция. Вашему вниманию предлагаются задания, в которых могут быть один, два, три и большее число правильных ответов. Укажите номера правильных ответов.

#### **2.1.1. Примеры заданий в тестовой форме**

## ДОБРОКАЧЕСТВЕННОЕ НОВООБРАЗОВАНИЕ

Выберите один ответ:

- хондросаркома
- опухоль Юинга
- фибромиксома
- фибросаркома

Ответ: фибромиксома

## ХАРАКТЕРНЫЕ РЕНТГЕНОЛОГИЧЕСКИЕ ПРИЗНАКИ РАДИКУЛЯРНЫХ КИСТ

Выберите один ответ:

- неограниченная деструкция периодонтальной щели причинного зуба
- деформация периодонтальной щели причинного зуба
- периостальная реакция игольчатой формы или в виде козырька
- остеосклероз альвеолярной кости в области причинного зуба
- деструкция костной ткани с четко выраженными границами, захватывающими корень причинного зуба

Ответ  деструкция костной ткани с четко выраженными границами, захватывающими корень причинного зуба

### 2.1.2. Критерии оценки тестового контроля

Студентом даны правильные ответы на задания в тестовой форме (из 10 тестовых заданий):

- менее 71% – оценка 2;
- 71-80% заданий - оценка 3 ;
- 81-90% заданий - оценка 4 ;
- 91-100% заданий - оценка 5

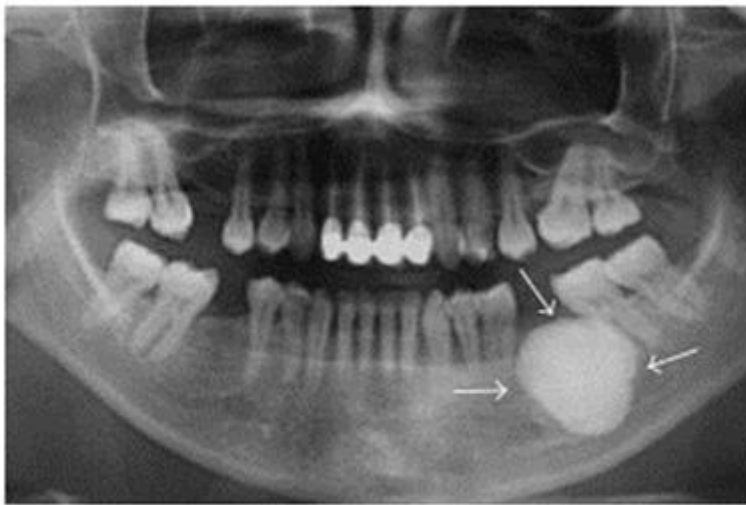
### 2.2. Оценка освоения практических навыков

Студенту предлагается 10 заданий.

Инструкция. Вашему вниманию предлагаются задания, в которых могут быть один, два, три и большее число правильных ответов. Укажите номера правильных ответов.

#### 2.2.1. Примеры заданий для оценки освоения практических навыков.

Выберите правильное заключение по рентгенограмме

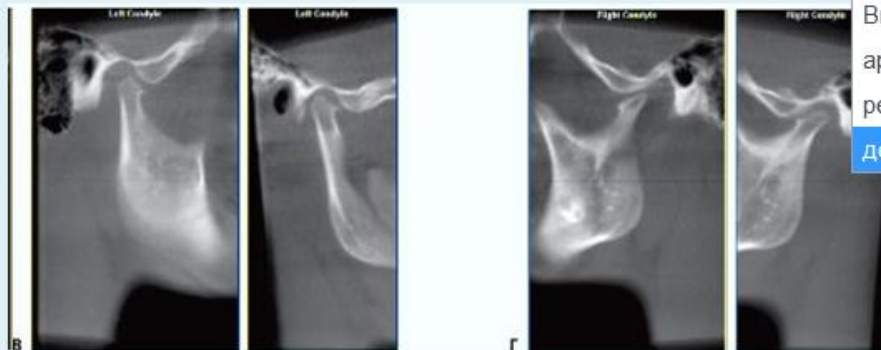

Выберите один ответ:

- Цементобластома
- Остеоид - остеома
- Цементома

Ответ: остеид-остеома

На представленной компьютерной томограмме определяются признаки



Ответ деформирующего артроза

### 2.2.2. Критерии оценки освоения практических навыков и умений:

- студент дал правильные ответы на 7 и более заданий - «зачтено»;
- студент дал менее 7 правильных ответов на задания - «не зачтено».

## V. Учебно-методическое и информационное обеспечение дисциплины

1. Перечень основной и дополнительной учебной литературы, необходимой для освоения дисциплины:

### а). Основная литература:

1. Васильев, А. Ю. Лучевая диагностика в стоматологии: учебное пособие / А. Ю. Васильев, Ю. И. Воробьев, Н. С. Серова. - 2-е изд., доп. и перераб. - Москва : ГЭОТАР-Медиа,

2010. - ISBN 978-5-9704-1595-5. – Текст : электронный. – URL :

<http://www.studmedlib.ru/book/ISBN9785970415955.html>

2. **Трутень, В. П.** Рентгеноанатомия и рентгенодиагностика в стоматологии : учебное пособие / **В. П. Трутень**. - 2-е изд., перераб. и доп. – Москва : ГЭОТАР-Медиа, 2020. – 251 с.: рис. - Библиогр. с. 250-251. - ISBN 978-5-9704-5472-5. – Текст : непосредственный. –

URL : <http://192.168.16.5/OpacUnicode/index.php?url=/notices/index/107487/default>

3. Васильев, Ю. В. Лучевая диагностика повреждений челюстно-лицевой области / Ю. В. Васильев, Д. А. Лежнев. – Москва : ГЭОТАР-Медиа, 2010. - ISBN 978-5-9704-1698-3. – Текст : электронный. – URL : <http://www.studmedlib.ru/book/ISBN9785970416983.html>

4. Нечаева, Н. К. Конусно-лучевая томография в дентальной имплантологии / Н. К. Нечаева. - Москва : ГЭОТАР-Медиа, 2016. - ISBN 978-5-9704-3796-4. – Текст : электронный. – URL : <http://www.studmedlib.ru/book/ISBN9785970437964.html>

#### **б). Дополнительная литература:**

1. Лучевая диагностика [Текст]: учебное пособие/ Илясова Е. Б., Чехонацкая М. Л., Приезжева В. Н. – М.: ГЭОТАР-Медиа, 2013. – 280 с. : ил.

2. Лучевая диагностика [Текст]: учебник. В 2-х томах. /Акиев Р.М., Атаев А.Г., Багненко С.С. и др. / Под ред. Г.Е. Труфанова.– М.: ГЭОТАР- Медиа, 2011. – 416 с.: ил.

3. Ортопедическая стоматология (несъемное зубное протезирование) [Текст]: учебник/ О.Р.Курбанов, А.И.Абдурахманов, С.И.Абакаров.- М.: ГЭОТАР-Медиа, 2015. – 456 с.: ил.

4. Стоматология. Нейростоматология. Дисфункции зубочелюстной системы [Текст]: учебное пособие/ Л.С.Персин, М.Н.Шаров..- М.: ГЭОТАР-Медиа, 2013. – 360 с.: ил.

#### **2. Перечень учебно-методического обеспечения для самостоятельной работы обучающихся по дисциплине**

#### **3. Перечень ресурсов информационно-телекоммуникационной сети «Интернет», необходимых для освоения дисциплины**

#### **Профессиональные базы данных, информационные справочные системы и электронные образовательные ресурсы:**

1. Электронная база данных и информационная система поддержки принятия клинических решений «ClinicalKey» ([www.clinicalkey.com](http://www.clinicalkey.com));

2. Стандарты медицинской помощи: <http://www.rosminzdrav.ru/ministry/61/22/stranitsa-979/stranitsa-983>;

3. Электронный справочник «Информо» для высших учебных заведений ([www.informuo.ru](http://www.informuo.ru));

4. Университетская библиотека on-line([www.biblioclub.ru](http://www.biblioclub.ru));

5. Информационно-поисковая база Medline([http:// www.ncbi.nlm.nih.gov/pubmed](http://www.ncbi.nlm.nih.gov/pubmed));

6. Сводный каталог Корбис (Тверь и партнеры) (<http://www.corbis.tverlib.ru>);

7. Доступ к базам данных POLPRED ([www.polpred.ru](http://www.polpred.ru));

8. «МЕДАРТ» сводный каталог периодики и аналитики по медицине (<http://www.medart.komlog.ru>);

9. Электронный библиотечный абонемент Центральной научной медицинской библиотеки Первого Московского государственного медицинского университета им. И.М. Сеченова // <http://www.emll.ru/newlib/>;

10. Бесплатная электронная библиотека онлайн «Единое окно доступа к образовательным ресурсам» // <http://window.edu.ru/>;

11. Федеральная электронная медицинская библиотека Минздрава России // <http://vrachirf.ru/companu-announce-single/6191/>;

12. Официальный сайт Министерства здравоохранения Российской Федерации // <http://www.rosminzdrav.ru/>;

13. Российское образование. Федеральный образовательный портал. //<http://www.edu.ru/>;

#### **4. Перечень информационных технологий, используемых при осуществлении образовательного процесса по дисциплине, включая перечень программного обеспечения и информационных справочных систем**

##### **4.1. Перечень лицензионного программного обеспечения:**

1. MicrosoftOffice 2013:
  - Excel 2013;
  - PowerPoint 2013;
  - Word 2013;
2. Комплексные медицинские информационные системы «КМИС. Учебная версия» (редакция Standart) на базе IBM Lotus.
3. Программное обеспечение для тестирования обучающихся SUNRAVWEBCLASS/
4. Система дистанционного обучения MOODLE.

##### **4.2. Перечень электронно-библиотечных систем (ЭБС):**

1. Электронно-библиотечная система «Консультант студента» ([www.studmedlib.ru](http://www.studmedlib.ru));
2. Консультант врача. Электронная медицинская библиотека [Электронный ресурс]. – Москва: ГЭОТАР-Медиа. – Режим доступа: [www.geotar.ru](http://www.geotar.ru);
3. Электронная библиотечная система eLIBRARY.RU

#### **5. Методические указания для обучающихся по освоению дисциплины.**

#### **VI. Описание материально-технической базы, необходимой для осуществления образовательного процесса по дисциплине.**

##### **Приложение №3**

#### **VII. Научно-исследовательская работа студента**

Научно-исследовательская работа студентов организована в рамках работы кружка СНО на кафедре лучевой диагностики. Практикуется реферативная работа по теме «Возможности конусно-лучевой компьютерной томографии в выявлении дефектов зубов с целью улучшения качества эндодонтических манипуляций» и проведение научных исследований с последующим выступлением на итоговых научных студенческих конференциях в Твери и в других городах России, а так же публикацией в сборниках студенческих работ, Верхневолжском медицинском журнале.

#### **VIII. Сведения об обновлении рабочей программы дисциплины.**

Представлены в Приложении № 4

**Фонды оценочных средств**

для проверки уровня сформированности компетенций (части компетенций) для промежуточной аттестации по итогам освоения дисциплины

**ПК-1.Способен к проведению диагностики у детей и взрослых со стоматологическими заболеваниями, установлению диагноза.**

**1) Типовые задания для оценивания результатов сформированности компетенции на уровне «Знать» (воспроизводить и объяснять учебный материал с требуемой степенью научной точности и полноты):**

**Задания в тестовой форме (примеры):**

Инструкция. Вашему вниманию предлагаются задания, в которых могут быть один, два, три и большее число правильных ответов. Укажите номера правильных ответов.

<i>Перечислите рентгенологические признаки, характерные для большинства доброкачественных новообразований.</i>	
1. Правильная округлая форма. 2. Четкие контуры. 3. Значительная деформация контуров челюстей. 4. Хаотичное смещение зубов («анархия» зубов).	<b>А. Если верно 1, 2, 3.</b> В. Если верно 1, 3 С. Если верно 2, 4. В. Если верно 4. Е. Если все верно.
<i>Перечислите наиболее патогномичные изменения со стороны органов и систем при черепно-ключичном дизостозе.</i>	
1. Брахицефалия. 2. Ложная макрогнатия. 3. Гипоплазия или аплазия ключиц. 4. Неправильное развитие костей таза и костей верхних конечностей.	<b>А. Если верно 1,2,3.</b> В. Если верно 1,3. С. Если верно 2,4. D. Если верно 4. Е. Если верно все.
<i>1. В каких случаях целесообразно использовать томографию?</i>	
1. Определение глубины залегания опухоли и других патологических образований. 2. Выявление неоднородности опухолевых образований. 3. Выявление состояния крупных сосудов и лимфатических узлов. 4. Уточнение структуры опухолевой ткани.	<b>А. Если верно 1, 2, 3.</b> В. Если верно 1, 3. С. Если верно 2, 4. D. Если верно 4. Е. Если все верно.

**Наиболее часто одонтома рентгенологически определяется:**

1. В области нижней челюсти
2. На верхней челюсти
3. Вблизи полости носа или верхнечелюстной пазухи
4. В области угла верхней челюсти

Эталон ответа: 2,3

**Дайте определение понятия амелобластомы:**

1. Это доброкачественная одонтогенная эпителиальная опухоль;
2. Это злокачественная одонтогенная эпителиальная опухоль;
3. Это доброкачественная мезенхимальная опухоль;

Эталон ответа: 1

**Кистозная форма амелобластомы на рентгенограмме имеет типичную локализацию:**

1. В области угла нижней челюсти;
2. Задние отделы тела нижней челюсти;
3. Передний отдел тела нижней челюсти;

4.Верхняя челюсть;

Эталон ответа:1

**Укажите злокачественные опухоли:**

1.Фиброма;

2.Карцинома;

3.Саркома;

4.Аденома;

5.Остеосаркома;

Эталон ответа:2,3,5

**Полоска просветления вокруг одонтомы на рентгенограмме:**

1.Имеется;

2.Отсутствует;

3.Не дифференцируется

Эталон ответа:1

**При каких опухолях наблюдается вздутие челюсти:**

1.Остеома;

2.Остеохондрома;

3.Одонтогенные кисты;

4.Амелобластома;

5.Саркома;

Эталон ответа:3,4

**Примеры контрольных вопросов для собеседования:**

1. От каких причин зависят правильные соотношения в височно-нижнечелюстном суставе?

2. Какими являются нормальные внутрисуставные соотношения и меняются ли они при болевом синдроме?

3. С какого момента начинается и когда заканчивается функциональная перестройка височно-нижнечелюстного сустава?

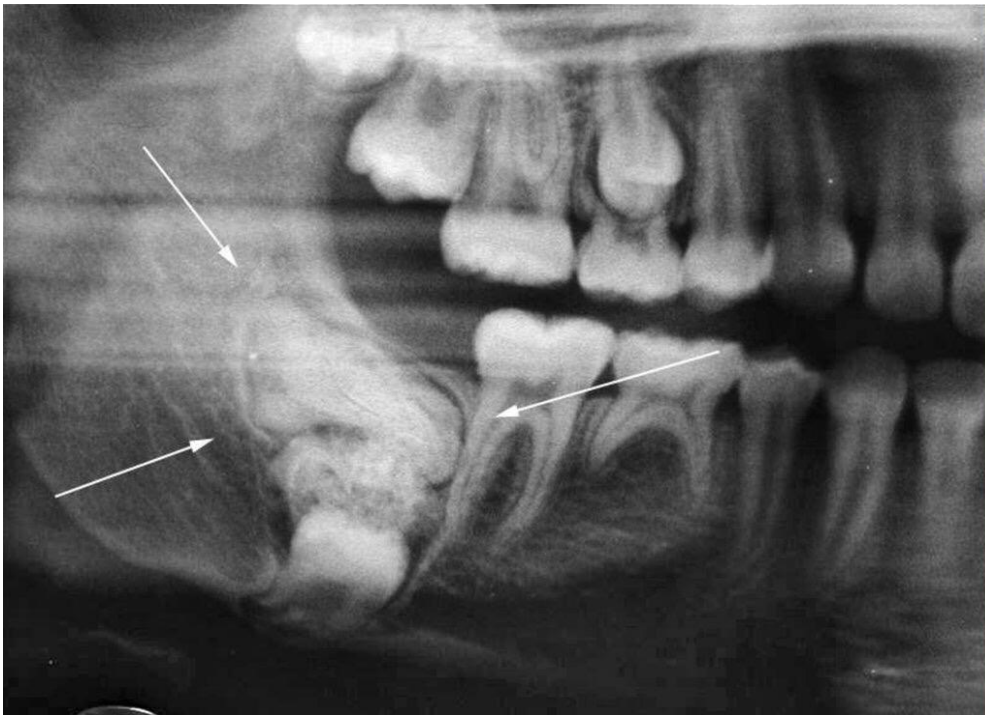
4. В чем состоят клинические проявления дисфункции височно-нижнечелюстного сустава?

5. Какие изменения на рентгенограммах появляются при болях в височно-нижнечелюстном суставе?

**2) Типовые задания для оценивания результатов сформированности компетенции на уровне «Уметь» (решать типичные задачи на основе воспроизведения стандартных алгоритмов решения):**

**Задание 1.**

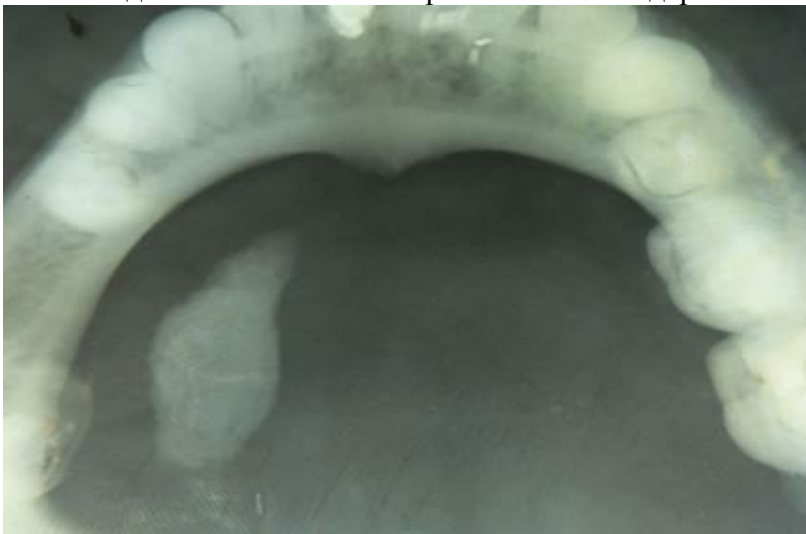
Задание 1. Описать диагностическое изображение по стандартной схеме



Фрагмент ортопантограммы. Одонтома справа.

### Задание 2.

Описать диагностическое изображение по стандартной схеме



Внутриротовая рентгенограмма дна полости рта вприкус (окклюзионная)

**3) Типовые задания для оценивания результатов сформированности компетенции на уровне «Владеть»** (решать сложные задачи на основе приобретенных знаний и умений, с их применением в нетипичных ситуациях, формируется в процессе практической деятельности):

Ситуационные задачи.

Задача 1.

Больной В., 52 года. На основании жалоб больного, анамнеза заболевания, данных объективного обследования возникла необходимость дифференцировать злокачественную опухоль околоушной слюнной железы, аденому слюнной железы.

*1. Сформулируйте задачи лучевой диагностики.*

1. Установить характер поражения околоушной слюнной железы.

**А. Если верно 1,2,3.**

2. При очаговом поражении определить структуру очага (полость,

**В. Если верно 1, 3.**



плотный очаг). 3. При плотном очаге выяснить его природу (доброкачественный, злокачественный). 4. Выявить или исключить конкременты.	С. Если верно 2, 4. D. Если верно 4. E. Если все верно.
<i>Перечислите способы лучевого исследования, необходимые в предложенной клинической ситуации.</i>	
1. Сиалография. 2. Ортопантомография. 3. УЗИ. 4. Обзорная рентгенограмма черепа в прямой проекции.	А. Если верно 1, 2, 3. <b>В. Если верно 1, 3.</b> С. Если верно 2, 4. D. Если верно 4. E. Если все верно.
<i>Каким заболеваниям соответствуют представленные результаты лучевого обследования?</i>	
3. Сиалография: увеличение размеров железы, виден дефект наполнения с четкими контурами. <b>В</b> 4. Сиалография: увеличение размеров железы, виден дефект наполнения с нечеткими контурами. <b>А</b> 5. Обзорная рентгенограмма черепа в прямой проекции при лобно-носовой укладке: четко очерченная интенсивная тень продолговатой формы. <b>С</b> 6. Сиалография: резко сужены протоки II-IV порядков, контуры их ровные и четкие, железа увеличена, плотность паренхимы уменьшена, большое количество полостей диаметром 2-3 мм. <b>D</b> 7. Прицельная рентгенография нижней челюсти в боковой проекции: четко очерченная неинтенсивная тень округлой формы. <b>Е</b>	А. Злокачественная опухоль слюнной железы. В. Доброкачественная опухоль слюнной железы. С. Слюнно-каменная болезнь (сиалолитиаз) околоушной железы – камень в стеновом протоке. D. Хронический паренхиматозный сиалоаденит. E. Слюнно-каменная болезнь (сиалолитиаз) поднижнечелюстной железы – «камень железы».

Задача 2:

1. На ортопантомограмме больного Т, 49 лет, в области тела нижней челюсти справа определяется изменение структуры костной ткани в виде множественных, небольших размеров, местами сливающихся участков просветления различной интенсивности, что создает картину ячеистости, здесь же видны горизонтально расположенные утолщенные костные балки в виде трабекул. Корковый слой на этом уровне по нижнему краю не определяется, а мягкие ткани увеличены в объеме, уплотнены, на их фоне видны круглые тени, диаметром 0,1-0,2 см, известковой плотности (флеболиты). Чем обусловлена описанная выше рентгенологическая картина?

Эталон ответа: Описанная выше рентгенологическая картина обусловлена гемангиомой нижней челюсти справа.

Задача 3.

При клиническом осмотре больной Н, 26 лет, отмечают увеличение и деформация в области тела правой половины нижней челюсти, при пальпации болезненность отсутствует, но выявляется пер-гаментальный хруст, зубы 4.3-4.6 расшатаны. На рентгенограммах нижней челюсти в прямой и правой боковой проекциях определяются вздутие и истончение кортикального слоя тела челюсти; здесь же имеется просветление неправильно - округлой формы с четкими неровными контурами ячеистой структуры, в виде мыльных пузырей. В 4.3-4.6 зубах отмечается рассасывание и узурация корней. Каково будет Ваше заключение по вышеописанным клинико-рентгенологическим признакам?

Эталон ответа: По вышеописанным клинико-рентгенологическим признакам следует дать заключение ячеистая форма остеобластокластомы тела нижней челюсти справа.

#### Задача 4.

У больного Х., 35 лет, на прямой и левой боковой рентгенограммах нижней челюсти обнаруживается очаг просветления в задних отделах вблизи мышечкового отростка, форма его неправильно-округлая, контуры неровные, бугристые, местами нечеткие, размеры 3х2 см, альвеолярный край и зубы в этой зоне отсутствуют. Между какими заболеваниями и на основании, каких признаков Вы будете проводить дифференциальную диагностику, на каком из них остановитесь?

Эталон ответа: Дифференциальную диагностику следует проводить между адамантиномой и саркомой. Основанием для этого являются общие признаки: возраст больного, локализация патологических изменений, неправильно-округлая форма с неровными контурами, отграниченность от окружающих тканей с отсутствием капсулы. В то же время не отмечается характерного для адамантиномы вздутия кости со смещением кортикальной пластинки, а выявляется разрушение альвеолярного края нижней челюсти, появление нечеткости контура просветления, что свидетельствует о злокачественном характере опухоли (малигнизация адамантиномы, саркома или рак).

#### Задача 5.

У больной 40 лет внезапно появилось чувство онемения правой половины нижней губы. Ранее отмечает ночные боли в области 4.4 зуба, лечение его по поводу гранулематозного периодонтита. Около двух месяцев назад 4.4 зуб был удален. Лунка заживала долго. Объективно: состояние больной удовлетворительное, определяется незначительная асимметрия лица за счет деформации нижней челюсти справа. Слизистая оболочка полости рта в области удаленного 4.4 зуба без видимых воспалительных изменений. Пальпаторно: переходная складка незначительно сглажена, болезненность отсутствует. **Для постановки диагноза и правильного выбора метода лечения наиболее полную информацию о характере заболевания можно получить с помощью следующих методов исследования:** 1. Ортопантомография. 2. Внутриротовая периапикальная рентгенография. 3. Панорамная рентгенография нижней челюсти в прямой проекции с увеличением. 4. Телерентгенография. 5. Окклюзионная рентгенография.

Выберите верную комбинацию ответов: А) 1,2,3. Б) 1,3,5. В) 2,4. Г) 4,5. Д) 2,3.

**ПК-6. Способен к анализу и публичному представлению медицинской информации на основе доказательной медицины, к участию в проведении научных исследований, к внедрению новых методов и методик, направленных на охрану здоровья населения**  
**1) Типовые задания для оценивания результатов сформированности компетенции на уровне «Знать» (воспроизводить и объяснять учебный материал с требуемой степенью научной точности и полноты):**

#### **Задания в тестовой форме:**

1) У верхушки кариозного зуба выявлен очаг деструкции с нечеткими, неровными контурами размером 0,3 см в диаметре. Компактная пластинка лунки у верхушки корня не дифференцируется. Ваш предположительный диагноз:

1. хронический пульпит;
2. хронический гранулематозный периодонтит;
3. хронический гранулирующий периодонтит;
4. зона роста.

Эталон ответа: 3

2) Какой из ниже перечисленных признаков характеризует не злокачественную, а доброкачественную опухоль челюстей?

1. просветление в кости с неровными, изъеденными контурами;
2. контуры просветления четкие;

- 3.разрушение коркового слоя;
- 4.на фоне просветления видны хаотические костные вкрапления;
- 5.обширный мягко-тканый компонент.

Эталон ответа: 2

3)Линия перелома, проходящая через альвеолярные отростки, бугры верхней челюсти и нижние отделы крыловидных отростков клиновидной кости определяет тип перелома:

- 1.по типу Лефор 1;
- 2.по типу Лефор 11;
- 3.по типу Лефор 111;
- 4.по типу Лефор IV.

Эталон ответа:1.

### Контрольные вопросы для собеседования:

1. Назовите методики лучевой диагностики при заболеваниях придаточных пазух носа.
2. Какие методы рентгенодиагностики острого гайморита в зависимости от фазы течения процесса вы будете назначать?
3. В чем причины возникновения одонтогенных гайморитов?
4. Назовите зубы, которые чаще всего вызывают развитие одонтогенных гайморитов и поэтому являются «причинными»?
- 5.Каковы причины возникновения, клинические и рентгенологические признаки острого одонтогенного гайморита?
- 6.Какими рентгенологическими признаками проявляются кисты гайморовых пазух?

**2) Типовые задания для оценивания результатов сформированности компетенции на уровне «Уметь»** (решать типичные задачи на основе воспроизведения стандартных алгоритмов решения):

*Пример ситуационной задачи:*

1) Больная Ж., 25 лет. Жалобы на периодические, кратковременные боли от горячей пищи в области 2.5 зуба, в анамнезе отмечает ночные боли около месяца назад, которые снимала обезболивающими препаратами. Объективно: на жевательной поверхности 2.5 зуба определяется глубокая кариозная полость, сообщающаяся с полостью зуба. При зондировании полости зуба болезненность отсутствует. Предположительно диагноз: хронический периодонтит?

<i>1. Перечислите показания к обследованию лучевыми способами.</i>	
1.Жалобы больной. 2.Ночные боли в анамнезе. 3.Глубокая кариозная полость. 4.Безболезненное зондирование полости зуба.	А. Если верно 1,2, 3. В. Если верно 1, 3. С. Если верно 2, 4. D. Если верно 4. <b>Е. Если все верно.</b>
<i>2. Сформулируйте задачи лучевого обследования.</i>	
1.Дифференцировать пульпит и периодонтит. 2.Дифференцировать глубокий кариес и пульпит. 3.Дифференцировать гранулирующий или гранулематозный периодонтит. 4.Дифференцировать фиброзный или гранулирующий периодонтит.	<b>А. Если верно 1, 2, 3.</b> В. Если верно 1, 3. С. Если верно 2, 4. D. Если верно 4. Е. Если все верно.
<i>3. Перечислите способы лучевого исследования, которые Вы намерены использовать.</i>	
1.Внутриротовая периапикальная рентгенография. 2.Интерпроксимальная рентгенография. 3.Ортопантомография.	А. Если верно 1, 2, 3. <b>В. Если верно 1, 3.</b> С. Если верно 2, 4.

4.Оклюзионная рентгенография.	D. Если верно 4. E. Если все верно.
<i>4.Внутриротовая периапикальная рентгенография предусматривает использование:</i>	
1.Кассеты с усиливающими экранами. 2.Дентальной пакетированной пленки. 3.Специальных пленкодержателей. 4.Для фиксации пленки в полости рта палец руки пациента.	A. Если верно 1, 2, 3. B. Если верно 1, 3. <b>C. Если верно 2, 4.</b> D. Если верно 4. E. Если все верно.
<i>5. Какие данные Вы ожидаете получить при наличие у больной гранулирующего периодонтита?</i>	
1. Деструкция костной ткани в области верхушки корня с четкими ровными контурами, диаметром до 7 мм. 2.Неравномерное и умеренное расширение периодонтальной щели в области верхушки корня зуба. 3. Деструкция костной ткани в области верхушки корня с четкими ровными контурами, диаметром до 3 мм. 4.Деструкция костной ткани в области верхушки корня с неровными нечеткими контурами.	A. Если верно 1, 2, 3. B. Если верно 1, 3. C. Если верно 2, 4. <b>D. Если верно 4.</b> E. Если все верно.
<i>6.Перечислите лучевые признаки патологических состояний.</i>	
1. Деструкция костной ткани в области верхушки корня с неровными нечеткими контурами. <b>C</b> 2. Неравномерное и умеренное расширение периодонтальной щели в области верхушки корня зуба и неравномерное утолщение кортикальной пластинки лунки зуба. <b>B</b> 3. Деструкция костной ткани в области верхушки корня с четкими ровными контурами, диаметром до 5 мм. <b>E</b> 4. Деструкция костной ткани в области верхушки корня с четкими ровными контурами, диаметром до 1,0 см. <b>D</b>	A. Острый периодонтит. B. Хронический фиброзный периодонтит. C. Хронический гранулирующий периодонтит. D. Хронический гранулематозный периодонтит. E. Ни одно из перечисленных состояний.

2) Задача. Больной П., 35 лет, жалуется на повышение температуры тела до 37,5°, на боль в области 5.1-го зуба, асимметрию правой половины лица, гнойные выделения из носа, при пальпации отмечается болезненность правой гайморовой пазухи. На внутриротовой периапикальной контактной рентгенограмме в области 6543.1 зубов обнаруживается глубокая кариозная полость в коронке 5.1-го зуба, сообщающаяся с полостью зуба, заполненная пломбирочным материалом, который заполняет также корневой канал на всем протяжении с проникновением его в виде небольшого скопления в нижнюю треть гайморовой пазухи. Периодонтальная щель этого зуба не дифференцируется, компактная пластинка лунки в дистальной трети разрушена. В периапикальной области 5.1 зуба выявляется очаг деструкции костной ткани в виде просветления неправильной формы с неровными и нечеткими контурами.

Каково будет Ваше заключение по описанной клинико-рентгенологической картине и будут ли рекомендации о ходе дальнейшего исследования с их обоснованием?

Эталон ответа: По описанной клинико-рентгенологической картине заключение должно быть следующим: хронический гранулирующий периодонтит, перфорация нижней стенки правой гайморовой пазухи в результате неадекватного пломбирования канала 5.1-го зуба. Рекомендуется проведение обзорной рентгенографии черепа в прямой проекции при носо-

подбородочном положении головы пациента для установления характера вторичных изменений в правой гайморовой пазухе.

3) Задача. На обзорной рентгенограмме черепа в прямой проекции при носоподбородочном положении головы пациента И., 45 лет, произведенной в вертикальном положении больного, обнаруживается горизонтальный уровень жидкости, занимающий 30% левой гайморовой пазухи, видна пристеночная тень, шириной 0,2 см с ровным внутренним контуром по всем стенкам.

Дайте заключение по представленному описанию.

Эталон ответа: Заключение по представленному описанию следующее: острый левосторонний гайморит.

Задача. У больной Ж., 37 лет, на рентгенограмме черепа в подбородочно-носовой проекции при вертикальном положении отмечается с обеих сторон облитерация гайморовых пазух (слева — эксцентрическая, а справа — концентрическая) за счет пристеночных теней, шириной 0,5-0,7 см с неровным внутренним контуром; жидкость в полостях не визуализируется.

С чем связана вышеописанная рентгенологическая картина?

Вышеописанная рентгенологическая картина связана с хроническим двусторонним гайморитом без выпота.

Задача. Больной Г., 62 лет, обратился с жалобами на температуру тела 36,6°; в анализах крови лейкоцитоза не определяется. На рентгенограммах черепа в подбородочно-носовой проекции при вертикальном положении отмечается гомогенное затемнение правой гайморовой пазухи, костные стенки ее хорошо визуализируются. При пункции пазухи жидкости не получено.

Каково будет Ваше предположение о характере патологических изменений и в связи с этим будет ли необходимость в проведении какого-либо дополнительного рентгенологического исследования?

Эталон ответа: По описанной клинко-рентгенологической картине возникает подозрение на объемное образование правой гайморовой пазухи: кисту или полипы. Для установления их наличия и дифференциальной диагностики необходима методика рентгенографии с контрастированием пазухи или КТ.

4) Задача. На рентгенограмме и томограмме черепа в подбородочно-носовой проекции больной М., 26 лет, обнаруживается гомогенное затемнение левой гайморовой пазухи, распространяющееся на левую половину носовой полости и нижнюю треть левой глазницы. Наружная стенка гайморовой пазухи, нижняя стенка глазницы и наружная стенка полости носа разрушены, видны деструктивные изменения в альвеолярном отростке верхней челюсти слева.

Дайте Ваше заключение по вышеописанным рентгенологическим признакам.

Эталон ответа: Заключение по вышеописанным рентгенологическим признакам: злокачественная опухоль (саркома- гистологическая верификация) левой гайморовой пазухи с распространением на носовую полость, глазницу и альвеолярный отросток верхней челюсти.

**3) Типовые задания для оценивания результатов сформированности компетенции на уровне «Владеть» (решать усложненные задачи на основе приобретенных знаний и умений, с их применением в нетипичных ситуациях, формируется в процессе практической деятельности):**

#### **Клиническая ситуационная задача 1.**

Б-я К., 24 лет. Осмотр в травмпункте городской больницы.

Жалобы на резкие боли в области скуловой дуги и нижней челюсти справа, возникшие после падения 3 часа назад. Движения нижней челюсти невозможны из-за резких болей при попытке приоткрыть рот. Правая сторона лица отечна, при пальпации болезненна в

области правой скуловой дуги и тела нижней челюсти в области передних зубов с правой стороны.

Предварительный диагноз: Перелом скуловой дуги (?); Перелом нижней челюсти (?). Для уточнения локализации травматических повреждений необходимо составить план лучевого исследования.

#### **Алгоритм решения клинической ситуационной задачи**

**I.** Цель исследования: необходимо получить информацию о морфологических особенностях анатомических структур (образований):

**II.** Информативными для достижения цели исследования являются методы:

1. Рентгенография в двух проекциях.
2. Электрорентгенография.
3. Дигитальная (цифровая) рентгенография.
4. Рентгеноскопия.
5. Рентгеновская компьютерная томография (КТ).
6. Магнитно-резонансная томография (МРТ).

**III.** Из информативных методов выбираем оптимальный метод с использованием следующих критериев:

**A). РАДИАЦИОННАЯ БЕЗОПАСНОСТЬ** исследования.

1. Исследование не связано с применением ионизирующих излучений магнитно-резонансная томография (МРТ)
2. Исследование предусматривает кратковременное или небольшое по дозе воздействие ионизирующих излучений рентгенография (рентгеновская съемка); дигитальная (цифровая) рентгенография. рентгеновская компьютерная томография (КТ).
3. Проведение исследования приводит к значительной лучевой нагрузке. электрорентгенография; рентгеноскопия

**Б) КОМФОРТНОСТЬ** исследования.

1. Щадящее и необременительное (не связанное с внедрением в ткани тела с нарушением внешних покровов) Рентгенография в двух проекциях. Электрорентгенография. Дигитальная (цифровая) рентгенография. Рентгеноскопия. Рентгеновская компьютерная томография (КТ). Магнитно-резонансная томография (МРТ).
2. Инвазивное исследование умеренной сложности (связанное с внедрением в ткани тела, с нарушением кожи и слизистых или глубоким проникновением по естественным путям).
3. Инвазивное сложное (связанное с внедрением в ткани тела с нарушением кожи и слизистых и возможностью кровотечения, повреждения глубоких структур тела, инфекции).

**В) ДОСТУПНОСТЬ** исследования.

1. Исследование может быть проведено в пределах лечебного учреждения. Рентгенография. Электрорентгенография. Дигитальная (цифровая) рентгенография. Рентгеноскопия. Рентгеновская компьютерная томография (КТ).
2. Исследование может быть проведено без выезда пациента с места проживания.
3. Необходимо транспортировка пациента в другой город

Магнитно-резонансная томография (МРТ).

Г) СТОИМОСТЬ исследования.

1. Исследование относится к ПЕРВОМУ УРОВНЮ

Рентгенография (рентгеновская съемка).

Электрорентгенография.

Рентгеноскопия.

2. Исследование относится ко ВТОРОМУ УРОВНЮ

Дигитальная (цифровая) рентгенография.

Рентгеновская компьютерная томография (КТ).

3. Исследование относится к ТРЕТЬЕМУ УРОВНЮ

Магнитно-резонансная томография (МРТ).

**Результаты оценки методов** представляем в виде таблицы в баллах, соответствующих номеру пункта в каждом оцениваемом критерии.

Критерии Методы	Безопас- ность	Комфорт- ность	Доступ- ность	Стоимость	ИТОГО
Рентгенография	2	1	1	1	5
Электро- рентгенография	3	1	1	1	6
Дигитальная рентген ография	2	1	1	2	6
Рентгеноскопия	3	1	1	1	6
Рентгеновская компьютерная томог рафия	2	1	1	2	6
Магнитно- резонансная томогра фия	1	1	3	3	8

ИУ) Преимуществами рентгенографии перед другими информативными методами являются доступность метода и экономичность исследования.

У) Подготовка к исследованию не требуется

Таким образом, **оптимальным методом является рентгенография черепа в прямой и боковой проекциях**

## Схемы описания диагностических изображений

### 1. Схема описания внеротовой рентгенограммы

1. Объект исследования (верхняя, нижняя челюсть).
2. Методика (рентгенография, томография и др.).
3. Проекция (прямая, боковая, косая контактная, тангенциальная).
4. Рентгеноанатомический анализ:
  - а) форма кости (утолщение, истончение, вздутие, искривление);
  - б) контуры (характеристика коркового слоя) - истончен, полностью разрушен, неровный, нечеткий; при наличии периостальных наслоений определить вид, протяженность, давность («свежие», ассимилированные);
  - в) структура - разряжение (остеопороз, деструкция, атрофия, остеолит) или уплотнение (остеосклероз, остеолиз и др.);
  - г) рентгеноморфологическая характеристика разряжения или уплотнения:
    - локализация (краевой, центральнорасположенный);
    - количество (одиночные, множественные);
    - форма (округлая, овальная, неопределенная, неправильная);
    - размеры (величина)- (тотальное, субтотальное, очаговое или в сантиметрах);
    - соотношение с зубами, фолликулами, нижнечелюстным каналом, с полостью носа, верхнечелюстной пазухой;
    - интенсивность
    - характер структуры (гомогенная, негомогенная,- за счет более плотных включений либо участков просветления);
  - д) окружающие ткани
5. Клинико-рентгенологическое заключение.

### 2. Схема описания внутриворотной рентгенограммы

1. Объект исследования (верхняя, нижняя челюсть, формула зубов);
2. Качество рентгенограммы (контрастность, резкость, полностью ли получил отображение объект исследования, проекционные искажения);
3. Анализ коронки зуба (зубов) – форма, величина, наличие дефектов (кариозные полости, клиновидный дефект, гипоплазия, гиперплазия), при обнаружении их определить локализацию, характер контуров, соотношение с полостью зуба (полость зуба выполнена пломбировочным материалом, наличие дентиклей);
4. Анализ корня (корней) – количество, форма, величина, контуры, корневые каналы дифференцируются ( не дифференцируются), наличие дентиклей, запломбированы, степень пломбирования – на S до верхушки;
5. Анализ периодонтальной щели – ширина, равномерность, состояние замыкательной компактной пластинки ( истончена, разрушена, утолщена);
6. Оценка окружающей костной ткани – при обнаружении деструкции (разряжения) или остеосклероза (уплотнения) определить форму, величину, контуры, интенсивность, связь с зубом, с фолликулами;
7. Оценка межзубных перегородок – форма, расположение верхушки ( при снижении высоты определить степень по отношению к корню), состояние замыкательной компактной пластинки (сохранена, истончена, утолщена), структура (остеопороз, деструкция, остеосклероз);
8. Клинико-рентгенологическое заключение.

### 3. Схема описания ортопантограммы

Последовательность изучения и описания панорамной томограммы (ортопантограммы)



1. Оценка качества ортопантограммы (панорамной томограммы, панорамной зонограммы): резкость, контрастность, полнота охвата исследуемой области, наличие проекционных искажений – укорочения, удлинения зубов, изменение формы и размеров челюстей.
2. Изучение окружающей костной ткани:
  - оценка межзубных перегородок (форма, высота, определение состояния замыкающей кортикальной пластинки, изучение состояния кортикального слоя, определение степени минерализации и состояния губчатого вещества кости);
  - констатация и изучение перестройки внутрикостной структуры в различных отделах верхней и нижней челюстей. Анализ патологического участка (например, деструкции, остеосклероза и др.) включает в себя определение его локализации, формы, размеров, характера контуров, интенсивности структуры;
  - осмотр и изучение ретинированных зубов. Определяют их количество, локализацию, положение в челюсти, групповую принадлежность, стадию формирования зуба и состояние фолликула;
  - изучение состояния височно-нижнечелюстного сустава (отношение суставных головок к суставным ямкам, форма суставных головок и ямок, анализ ширины и равномерности суставной щели, наличие патологических изменений);
  - оценка состояния верхнечелюстных пазух (симметричность, резкость контуров кости, отношение корней зубов к пазухе, состояние носовой перегородки, наличие затемнения). При наличии затемнения определяют его локализацию, площадь и интенсивность;
  - изучение нижнечелюстного канала (локализация, проходимость, наличие патологических элементов, соотношение корней зубов и канала).
3. Определение объекта исследования (какая челюсть и какой зуб).
4. Проведение анализа тени зуба или зубов:
  - оценка состояния коронки зуба (наличие кариозной полости, реставрации, дефекта реставрации, соотношения дна кариозной полости и полости зуба);
  - характеристика полости зуба (наличие инородных тел, пломбирочного материала, дентиклей и петрификатов);
  - изучение корней зубов (количество, форма, величина, контуры);
  - характеристика корневых каналов (тип, направление, проходимость, искривление, степень пломбирования, наличие инородных тел и сломанных инструментов);
  - оценка зоны периодонтальной щели: ширина, равномерность, оценка состояния компактной пластинки лунки (сохранена, истончена, утолщена)

#### 4. Схема интерпретации внеротовой рентгенограммы

1. Фамилия, имя, отчество, возраст больного, дата исследования;
2. Примененный метод рентгенологического исследования.
3. Анатомическая область исследования;
4. Объект исследования;
5. Вид снимка (обзорный, прицельный, линейная томограмма, компьютерная томограмма и др.);
6. Проекция изображения или уровень томографического среза;
7. Описание рентгенологической картины при наличии патологических изменений, осуществляется по следующим критериям:
  - 7.1. Состояние кости: величина и форма кости (не изменена, удлинена, укорочена, искривлена, утолщена, истончена, деформирована); структура кости (не изменена, остеопороз, остеосклероз, зона перестройки, остеолит, деструкция, секвестрация); костномозговой канал (не изменен, сужен, расширен, отсутствует - эбурнеация); локализация патологического процесса (тотальное или субтотальное поражение одной кости; поражение диафиза, метафиза или

эпифиза; поражение сустава, мягких тканей); очаги деструкции (количество - одиночный, множественные; локализация; форма - округлые, продолговатые, неправильной формы; размеры; контуры очага и состояние окружающей кости - нерезкие, резкие, ограничен узкой полоской остеосклероза, без резких границ переходит в окружающую костную ткань); наличие секвестров (не имеется, имеется - губчатый, кортикальный, внекостный - с указанием числа, формы, размеров);

7.2. Состояние кортикальных слоев (истончены, утолщены, разрыхлены, расслоены, разрушены, локализация патологических изменений);

7.3. Состояние периоста: вид периостита (линейный, слоистый, бахромчатый, кружевной, игольчатый, в виде «козырька»); по какой поверхности (передней, задней, латеральной, медиальной);

7.4. Состояние сустава: суставная щель (не изменена; сужена - равномерно, не равномерно; расширена); наличие "суставных мышей"; наличие выпота в полости сустава и в его заворотах; замыкательная пластинка (ровная, неровная, истончена, разрушена); субхондральный слой (склероз, очаги разрушения); наличие или отсутствие перехода костных балок из одного суставного конца в другой; признаки изменения суставных взаимоотношений (суставные поверхности конгруэнтны, полное или частичное несоответствие суставных поверхностей);

7.5. Состояние параоссальных и параартикулярных мягких тканей (изменений нет, уменьшение или увеличение объема тканей; костные фрагменты, обызвествления, скопления газа);

8. Заключение по результатам рентгенологического исследования записывается по следующей схеме:

На основании результатов . (указать метод рентгенологического исследования, вид снимка, объект исследования и проекцию изображения) у \_\_\_\_\_ (указать Ф.И.О., возраст) выявлен..... (указать диагноз). Если изменений нет, то указать, что патологические изменения в исследуемом органе (области) не выявлены.

Дата Подпись

**Справка**

о материально-техническом обеспечении рабочей программы дисциплины

Клиническая рентгеностоматология

(название дисциплины, модуля, практики)

<b>№ п\п</b>	<b>Наименование специальных* помещений и помещений для самостоятельной работы</b>	<b>Оснащенность специальных помещений и помещений для самостоятельной работы</b>
1	Учебная комната №3 для проведения практических занятий	Оснащен учебной доской, негатоскопом, учебными плакатами
2	Компьютерный класс университета	Оснащен 45 персональными компьютерами

\*Специальные помещения - учебные аудитории для проведения занятий лекционного типа, занятий семинарского типа, курсового проектирования (выполнения курсовых работ), групповых и индивидуальных консультаций, текущего контроля и промежуточной аттестации, а также помещения для самостоятельной работы.

**Лист регистрации изменений и дополнений на \_\_\_\_\_ учебный год  
в рабочую программу дисциплины (модуля, практики)**

(название дисциплины, модуля, практики)

для студентов \_\_\_\_\_ курса,

специальность: \_\_\_\_\_  
(название специальности)

форма обучения: очная/заочная

Изменения и дополнения в рабочую программу дисциплины рассмотрены на

заседании кафедры « \_\_\_\_\_ » \_\_\_\_\_ 202\_\_ г. (протокол № \_\_\_\_\_ )

Зав. кафедрой \_\_\_\_\_ (ФИО)

*подпись*

**Содержание изменений и дополнений**

№ п/п	Раздел, пункт, номер страницы, абзац	Старый текст	Новый текст	Комментарий