

федеральное государственное бюджетное образовательное учреждение
высшего образования
«Тверской государственный медицинский университет»
Министерства здравоохранения Российской Федерации

Кафедра лучевой диагностики

Рабочая программа дисциплины

РЕНТГЕНОЛОГИЯ

для обучающихся по направлению подготовки (специальность)

31.08.09 РЕНТГЕНОЛОГИЯ

форма обучения
очная

Трудоемкость, зачетные единицы/часы	27 з.е. /972 ч..
в том числе:	
контактная работа	666 ч.
самостоятельная работа	306 ч.
Промежуточная аттестация, форма/семестр	Зачет с оценкой – 1 семестр Экзамен – 2 семестр

Тверь, 2025

I. Разработчики:

Юсуфов А.А, зав. кафедрой лучевой диагностики, д.м.н., доцент

Зинченко М.В., доцент кафедры лучевой диагностики, к.м.н.

Цветкова Н.В., доцент кафедры лучевой диагностики, к.м.н.

Кочергина Е.И., ассистент кафедры лучевой диагностики

Рабочая программа рассмотрена и одобрена на заседании кафедры Лучевой диагностики «21» мая 2025 г. (протокол № 12)

Рассмотрена на заседании Методического совета по обучению в ординатуре (протокол №1 от «26» августа 2025 г.)

Рекомендована к утверждению на заседании Центрального координационно-методического совета (протокол №1 от «27» августа 2025 г.)

II. Пояснительная записка

Рабочая программа дисциплины **РЕНТГЕНОЛОГИЯ** разработана в соответствии с федеральным государственным образовательным стандартом высшего образования (ФГОС ВО) по специальности 31.08.09 РЕНТГЕНОЛОГИЯ, утвержденного приказом Минобрнауки России от 30.06.2021 N557, с учётом рекомендаций основной профессиональной образовательной программы (ОПОП) высшего образования.

1. Цель и задачи дисциплины

Целью освоения дисциплины является формирование у обучающихся универсальных, общепрофессиональных и профессиональных компетенций для оказания квалифицированной медицинской помощи в соответствии с федеральным государственным образовательным стандартом.

Задачами освоения дисциплины являются:

- сформировать знания, умения, навыки критического и системного анализа, определения возможностей и способов применения достижений в области медицины и фармации в профессиональном контексте;
- сформировать знания, умения, навыки руководства работой команды врачей, среднего и младшего медицинского персонала, организации процесса оказания медицинской помощи населению;
- сформировать знания, умения, навыки использования информационно-коммуникационных технологий в профессиональной деятельности и соблюдения правил информационной безопасности;
- сформировать знания, умения, навыки проведения рентгенологических исследований (в том числе компьютерные томографические) и магнитно-резонансно-томографических исследований и интерпретирования результатов;
- сформировать знания, умения, навыки организации и проведения профилактических (скрининговых) исследований, медицинских осмотров, диспансеризации, диспансерных наблюдений;
- сформировать знания, умения, навыки анализа медико-статистической информации, ведения медицинской документации, организации деятельности находящегося в распоряжении медицинского персонала;
- сформировать знания, умения, навыки в оказании неотложной медицинской помощи при состояниях, требующих срочного медицинского вмешательства;
- сформировать знания, умения, навыки определять показания, проводить, а также интерпретировать и протоколировать результаты рентгенологических исследований, в том числе с использованием контрастных лекарственных препаратов, а также производить расчет дозы рентгеновского излучения с соблюдением требований радиационной безопасности;
- сформировать знания, умения, навыки определять показания, проводить, а также интерпретировать и протоколировать результаты компьютерных томографических исследований, в том числе с использованием контрастных лекарственных препаратов и соблюдением требований радиационной безопасности;
- сформировать знания, умения, навыки определять показания, проводить, а также интерпретировать и протоколировать результаты магнитно-резонансных томографических исследований, в том числе с использованием контрастных лекарственных препаратов и соблюдением требований радиационной безопасности.

2. Планируемые результаты обучения по дисциплине

Формируемые компетенции	Планируемые результаты обучения – Индикаторы	В результате изучения дисциплины обучающийся должен:
--------------------------------	---	---

	достижения компетенций	
УК-1. Способен критически и системно анализировать, определять возможности и способы применения достижения в области медицины и фармации в профессиональном контексте	УК-1.1 Критически оценивает возможности применения достижений в методах и технологиях научной коммуникации в области медицины и фармации	Знать:- современные достижения в методах и технологиях научной коммуникации, в том числе и использованием IT-технологий - методы критического анализа и оценки современных научных достижений, а также методы генерирования новых идей при решении практических задач
		Уметь:- анализировать альтернативные варианты решения исследовательских и практических задач - оценивать потенциальные выигрыши или проигрыши реализации вариантов решения практических задач
		Владеть:- навыками критического анализа и оценки современных научных достижений и результатов деятельности по решению практических задач, в том числе в междисциплинарных областях
	УК-1.2 Анализирует различные способы применения достижений в области медицины и фармации в профессиональном контексте	Знать:- способы применения достижений в области медицины и фармации в профессиональной деятельности
		Уметь:- анализировать различные варианты применения в профессиональной деятельности достижений в области медицины и фармации Владеть:- навыками разработки различных способов применения достижений в области медицины и фармации в профессиональном контексте, в том числе при решении исследовательских и практических задач
УК-3. Способен руководить работой команды врачей, среднего и младшего медицинского персонала, организовывать процесс оказания медицинской помощи населению	УК-3.1 Организует и корректирует командную работу врачей, среднего и младшего персонала	Знать: - командный подход в менеджменте, специфику групповой динамики и процесса командообразования
		Уметь:- организовывать командное взаимодействие для решения управленческих задач - корректировать работу команды, в том числе на основе коллегиальных решений
		Владеть:- технологиями построения командного менеджмента в медицинской организации - навыками корректировки командной работы врачей, среднего и младшего персонала
	УК-3.2 Планирует и организует процесс оказания медицинской помощи населению	Знать:- основы командного взаимодействия при организации процесса оказания медицинской помощи населению
		Уметь:- анализировать организационные процессы в медицинской организации и разрабатывать предложения по повышению их эффективности при оказании медицинской помощи населению Владеть:- навыками планирования и организации процесса оказания медицинской помощи населению
УК-4. Способен выстраивать взаимодействие в рамках своей	УК-4.1 Выстраивает взаимодействие с пациентами в рамках своей профессиональной	Знать:- принципы пациент-ориентированного общения с пациентом с целью постановки предварительного диагноза - алгоритм медицинского консультирования в целях разъяснения необходимой информации пациенту (его законному представителю)

профессиональной деятельности	ной деятельности	Уметь:- устанавливать контакты и организовывать общение с пациентами, используя современные коммуникационные технологии
		Владеть:- нормами этики и деонтологии при общении с пациентами в рамках своей профессиональной деятельности - навыками пациент-ориентированного общения в целях сбора жалоб, анамнеза жизни, анамнеза болезни у пациента (его законного представителя)
	УК-4.2 Выстраивает взаимодействия с коллегами в рамках своей профессиональной деятельности	Знать:- этические и деонтологические нормы взаимодействия с коллегами в рамках своей профессиональной деятельности
		Уметь:- устанавливать контакты и организовывать общение с коллегами в соответствии с потребностями совместной деятельности, используя современные коммуникационные технологии Владеть - навыками использования этических и деонтологических норм общения с коллегами в рамках своей профессиональной деятельности
ОПК-1. Способен использовать информационно-коммуникационные технологии в профессиональной деятельности и соблюдать правила информационной безопасности	ОПК-1.1 Использует информационно-коммуникационные технологии для решения профессиональных задач	Знать:- роль информации и информационных технологий в современном обществе - тенденции и перспективы развития информационных технологий - современные информационно-коммуникационные технологии для повышения медицинской грамотности населения и медицинских работников
		Уметь:- выстраивать алгоритм и выбирать методы исследования - представлять научные данные с использованием современных методов исследования и информационно-коммуникационных технологий - применять на практике основные принципы обеспечения информационной безопасности в медицинской организации
		Владеть:- технологиями планирования в профессиональной деятельности в сфере научных исследований с использованием информационных технологий - Методами работы в медицинских информационных системах
	ОПК-1.2 Использует информационную базу исследований и нормативно-методическую базу в профессиональной деятельности и соблюдает	Знать:- основные требования информационной безопасности, предъявляемые к организации электронного документооборота в здравоохранении и способы их реализации Уметь:- использовать современные подходы, обеспечивающие информационную безопасность, в практической работе врача Владеть:- навыками «безопасной» работы в информационной среде медицинской организации, в практической работе врача

	правила информационн ой безопасности	
ОПК-4. Способен проводить рентгенологи ческие исследования (в том числе компьютерны е томографичес кие) и магнитно- резонансно- томографичес кие исследования и интерпретиро вать результаты	ОПК-4.1 Проводит рентгенологич еские исследования (в том числе компьютерные томографическ ие) и магнитно- резонансно- томографическ ие исследования	<p>Знать:-физику рентгенологических лучей</p> <ul style="list-style-type: none"> - методы получения рентгеновского изображения - закономерности формирования рентгеновского изображения (скиалогия) - рентгенодиагностические аппараты и комплексы - рентгеновскую фототехнику - технику цифровых рентгеновских изображений - средства лучевой визуализации отдельных органов и систем организма человека - физические и технологические основы рентгенологических исследований, в том числе цифровой рентгенографии <p>Уметь:выполнять рентгенологическое исследование на различных типах рентгенодиагностических аппаратов</p> <ul style="list-style-type: none"> - обосновывать и выполнять рентгенологическое исследование (в том числе компьютерное томографическое) и магнитно-резонансно-томографическое исследование с применением контрастных лекарственных препаратов, организовывать соответствующую подготовку пациента к ним - применять автоматический шприц-инъектор для введения контрастных лекарственных препаратов - укладывать пациента при проведении рентгенологического исследования (в том числе компьютерного томографического исследования) и магнитно-резонансно-томографического исследования для решения конкретной диагностической задачи - определять достаточность имеющейся диагностической информации для составления заключения выполненного рентгенологического исследования (в том числе компьютерного томографического) и магнитно-резонансно-томографического исследования обосновывать необходимость в уточняющих исследованиях: рентгенологическом (в том числе компьютерном томографическом) и магнитно-резонансно-томографическом <p>Владеть определением показаний к проведению рентгенологического исследования (в том числе компьютерного томографического) и магнитно-резонансно-томографического исследования по информации от пациента и имеющимся анамнестическим, клиническим и лабораторным данным</p> <ul style="list-style-type: none"> -навыками выбора и составления плана

		рентгенологического исследования (в том числе компьютерного томографического) и магнитно-резонансно-томографического исследования в соответствии с клинической задачей, с учетом диагностической эффективности исследования, наличия противопоказаний к его проведению
	ОПК-4.2 Обеспечивает безопасность рентгенологических исследований (в том числе компьютерных томографических) и магнитно-резонансно-томографических исследований	-Знать: основные положения законодательства российской федерации в области радиационной безопасности населения -общие вопросы организации рентгенологической службы в российской федерации, нормативные правовые акты, определяющие ее деятельность -физико-технические основы гибридных технологий -вопросы безопасности томографических исследований -фармакодинамику, показания и противопоказания к применению контрастных лекарственных препаратов и магнито-контрастных средств -физические и технологические основы ультразвукового исследования -медицинские показания и медицинские противопоказания к диагностическим и лечебным рентгеноэндоваскулярным исследованиям -Уметь: выбирать в соответствии с клинической задачей методики рентгенологического исследования (в том числе компьютерного томографического) и магнитно-резонансно-томографического исследования -определять и обосновывать показания к проведению дополнительных исследований обосновывать показания (противопоказания) к введению контрастного препарата, вид, объем и способ его введения для выполнения рентгенологического исследования (в том числе компьютерного томографического) и магнитно-резонансно-томографического исследования -Владеть обеспечением безопасности рентгенологических исследований (в том числе компьютерных томографических) и магнитно-резонансно-томографических исследований, в том числе с соблюдением требований радиационной безопасности расчетом дозы рентгеновского излучения, полученной пациентом при проведении рентгенологических исследований (в том числе компьютерных томографических), и регистрация ее в протоколе исследования
	ОПК-4.3 Интерпретирует результаты рентгенологических исследований	-Знать: стандарты медицинской помощи -информационные технологии и принципы дистанционной передачи рентгенологической информации -физико-технические основы методов лучевой

	<p>исследований (в том числе компьютерных томографических) и магнитно-резонансно-томографических исследований</p>	<p>визуализации:</p> <ul style="list-style-type: none"> - рентгеновской компьютерной томографии; - магнитно-резонансной томографии; - ультразвуковых исследований <p>-основные рентгенологические симптомы и синдромы заболеваний органов и систем организма человека</p> <p>-Уметь: интерпретировать и анализировать информацию о заболевании и (или) состоянии, полученную от пациентов (их законных представителей), а также из медицинских документов</p> <p>-интерпретировать и анализировать полученные при рентгенологическом исследовании результаты, выявлять рентгенологические симптомы и синдромы предполагаемого заболевания</p> <p>-сопоставлять данные рентгенологического исследования с результатами компьютерного томографического и магнитно-резонансно-томографического исследования и другими исследованиями</p> <p>-интерпретировать, анализировать и обобщать результаты рентгенологических исследований (в том числе компьютерных томографических) и магнитно-резонансно-томографических исследований, в том числе выполненных ранее</p> <p>-выявлять и анализировать причины расхождения результатов рентгенологических исследований (в том числе компьютерных томографических) и магнитно-резонансно-томографических исследований с данными других диагностических методов, клиническими и патологоанатомическими диагнозами составлять, обосновывать и представлять лечащему врачу план дальнейшего рентгенологического исследования пациента в соответствии с действующими порядками оказания медицинской помощи, клиническими рекомендациями (протоколами лечения) по вопросам оказания медицинской помощи, с учетом стандартов медицинской помощи</p> <p>-Владеть: навыками оформления заключения рентгенологического исследования (в том числе компьютерного томографического) и магнитно-резонансно-томографического исследования с формулировкой нозологической формы патологического процесса в соответствии с международной статистической классификацией болезней и проблем, связанных со здоровьем (МКБ), или изложение предполагаемого дифференциально-диагностического ряда</p> <p>-архивированием выполненных рентгенологических исследований (в том числе компьютерных томографических) и магнитно-резонансно-томографических исследований в</p>
--	---	--

		<p>автоматизированной сетевой системе</p> <p>-созданием цифровых и жестких копий рентгенологических исследований (в том числе компьютерных томографических исследований) и магнитно-резонансно-томографических исследований обоснованием отказа от проведения рентгенологического исследования (в том числе компьютерного томографического) и магнитно-резонансно-томографического исследования, информирование лечащего врача в случае превышения соотношения риск (польза), фиксация мотивированного отказа в медицинской документации</p>
<p>ОПК-5. Способен организовывать и проводить профилактические (скрининговые) исследования, участвовать в медицинских осмотрах, диспансеризации, диспансерных наблюдениях</p>	<p>ОПК-5.1 Организует и проводит профилактические (скрининговые) исследования</p>	<p>-Знать: алгоритм рентгенологического исследования (в том числе компьютерного томографического исследования) и магнитно-резонансно-томографического исследования</p> <p>-ранние признаки заболеваний, а также воздействие вредных и (или) опасных производственных факторов, методы формирования групп риска развития профессиональных заболеваний</p>
		<p>Уметь: организовывать проведение профилактических (скрининговых) исследований во время медицинских осмотров, в том числе предварительных и периодических, диспансеризации, диспансерного наблюдения в соответствии с действующими порядками оказания медицинской помощи, клиническими рекомендациями (протоколами лечения) по вопросам оказания медицинской помощи, с учетом стандартов медицинской помощи</p>
	<p>ОПК 5.2. Участствует в медицинских осмотрах, диспансеризац</p>	<p>Владеть: принципами и порядком организации профилактических (скрининговых) исследований, медицинских осмотров, в том числе предварительных и периодических, диспансеризации, диспансерного наблюдения</p> <p>-навыками рентгенологических исследований в рамках профилактических (скрининговых) исследований, медицинских осмотров, в том числе предварительных и периодических, диспансеризации, диспансерного наблюдения в соответствии с нормативными правовыми актами</p> <p>-обосновывать медицинские показания и медицинские противопоказания к применению контрастных лекарственных препаратов при проведении рентгенологических исследований (в том числе компьютерных томографических) и магнитно-резонансно-томографических исследований</p>
		<p>-Знать: показатели эффективности рентгенологических исследований (в том числе компьютерных томографических) и магнитно-резонансно-томографических исследований, медицинских осмотров, в том числе предварительных и</p>

	ии, диспансерных наблюдениях	<p>периодических, диспансеризации, диспансерного наблюдения</p> <p>- Уметь: проводить сравнительный анализ полученных данных с результатами предыдущих рентгенологических исследований (в том числе компьютерных томографических) и магнитно-резонансно-томографических исследований органов и систем организма человека, а также иных видов исследований</p> <p>- анализировать данные иных методов исследований для оценки целесообразности и периодичности проведения рентгенологических исследований</p> <p>- Владеть: определением медицинских показаний для проведения дополнительных исследований</p> <p>- навыками оформления экстренного извещения при выявлении рентгенологической картины инфекционного или профессионального заболевания</p> <p>- навыками консультирования лечащего врача при дальнейшем диспансерном наблюдении пациента</p>
	<p>ОПК-5.3</p> <p>Оформляет результаты профилактических (скрининговых) исследований, медицинских осмотров, диспансеризаций, диспансерных наблюдений</p>	<p>- Знать: принципы сбора и медико-статистического анализа информации о показателях здоровья населения различных возрастных и гендерных групп</p> <p>- автоматизированные системы сбора и хранения результатов рентгенологических исследований (в том числе компьютерных томографических) и магнитно-резонансно-томографических исследований органов и систем организма человека</p> <p>- Уметь: интерпретировать и анализировать результаты выполненных рентгенологических исследований (в том числе компьютерных томографических) и магнитно-резонансно-томографических исследований органов и систем организма человека</p> <p>- выявлять специфические для конкретного заболевания рентгенологические симптомы и синдромы заболеваний органов и систем организма человека, оценивать динамику их изменений при диспансерном наблюдении</p> <p>- интерпретировать и анализировать информацию о выявленном заболевании и динамике его течения</p> <p>- оформлять заключение по результатам выполненного рентгенологического исследования в соответствии с МКБ</p> <p>- Владеть: интерпретацией результатов рентгенологических исследований (в том числе компьютерных томографических) и магнитно-резонансно-томографических исследований органов и систем организма человека</p> <p>- навыками оформления заключения выполненного рентгенологического исследования (в том числе компьютерного томографического), регистрации в протоколе исследования дозы рентгеновского излучения, полученной пациентом при исследовании</p>

		-использованием автоматизированной системы архивирования результатов исследования
ОПК-6. Способен проводить анализ медико-статистическо й информации, вести медицинскую документаци ю и организовыва ть деятельность находящегося в распоряжении медицинского персонала	ОПК-6.1. Проводит анализ медико-статистической информации	- Знать: медико-статистические показатели деятельности медицинской организации
		- Уметь:проводить анализ медико-статистических показателей
		- Владеть: навыками расчета и анализа медико-статистических показателей деятельности медицинской организации
	ОПК-6.2 Ведет медицинскую документацию	- Знать: правила оформления медицинской документации в медицинских организациях, оказывающих медицинскую помощь, в том числе в форме электронных документов
		- правила работы в информационных системах и информационно-телекоммуникационной сети "Интернет"
		- Уметь :составлять план работы и отчет о своей работе - использовать в работе информационные системы и информационно-телекоммуникационную сеть "Интернет" - вести медицинскую документацию, в том числе в электронном виде, контролировать качество ее ведения
		- Владеть: навыками составления плана работы и отчета в своей работе - навыками ведения медицинской документации, в том числе в электронном виде - навыками использование информационных систем и информационно-телекоммуникационной сети "Интернет" - навыками использования в работе персональных данных пациентов и сведений, составляющих врачебную тайну
	ОПК-6.3 Организует деятельность находящегося в распоряжении медицинского персонала	- Знать: требования охраны труда, основы личной безопасности - должностные обязанности медицинских работников в медицинских организациях
		Уметь:- осуществлять контроль выполнения должностных обязанностей находящимся в распоряжении медицинским персоналом
		Владеть:- навыками контроля выполнения должностных обязанностей находящимся в распоряжении медицинским персоналом - навыками проведения работ по обеспечению внутреннего контроля качества и безопасности медицинской деятельности
ОПК-7. Способен участвовать в оказании неотложной медицинской помощи при состояниях, требующих	ОПК-7.1 Проводит диагностику неотложных состояний	- Знать: методику сбора жалоб и анамнеза у пациентов (их законных представителей) - методику физикального исследования пациентов (осмотр, пальпация, перкуссия, аускультация) - клинические признаки внезапного прекращения кровообращения и/или дыхания - основные симптомы проявления угрожающих жизни состояний, требующих срочного медицинского вмешательства

срочного медицинского вмешательств а		- предназначение и порядок использования медицинского оборудования для регистрации основных параметров жизнедеятельности
		- Уметь: распознавать состояния, представляющие угрозу жизни пациента, включающие состояние клинической смерти (остановка жизненно важных функций организма человека (кровообращения и (или) дыхания), требующие оказания медицинской помощи в экстренной форме - проводить своевременные и в полном объеме действия по регистрации основных параметров жизнедеятельности
		- Владеть: навыками оценки состояния пациента, требующего оказания медицинской помощи в экстренной форме - навыками распознавания состояний, представляющих угрозу жизни пациентов, включая состояние клинической смерти (остановка жизненно важных функций организма человека (кровообращения и (или) дыхания), требующих оказания медицинской помощи в экстренной форме - навыками работы по диагностике основных параметров жизнедеятельности с помощью медицинского оборудования
	ОПК-7.2 Оказывает неотложную медицинскую помощь при состояниях, требующих срочного медицинского вмешательства	<p>- Знать: правила проведения базовой сердечно-легочной реанимации</p> <p>- предназначение и порядок использования автоматического наружного дефибриллятора, применяемого в рамках оказания помощи при остановке кровообращения</p> <p>- предназначение и порядок использования мануального дефибриллятора, для оказания помощи при остановке кровообращения</p> <p>- алгоритмы, стандарты и клинические рекомендации по оказанию медицинской помощи при неотложных состояниях</p> <p>- Уметь: -выполнять мероприятия базовой сердечно-легочной реанимации</p> <p>- оказывать медицинскую помощь в экстренной форме пациентам при состояниях, представляющих угрозу жизни пациентов, в том числе клинической смерти (остановка жизненно важных функций организма человека (кровообращения и (или) дыхания)</p> <p>- применять лекарственные препараты и изделия медицинского назначения при оказании медицинской помощи в экстренной форме</p> <p>- применять автоматический наружный дефибриллятор в комплексе базовой сердечно-лёгочной реанимации</p> <p>- проводить необходимый объем лечебных мероприятий при возникновении неотложного состояния</p> <p>- Владеть:- навыками оказания медицинской помощи в экстренной форме пациентам при состояниях, представляющих угрозу жизни пациентов, в том числе клинической смерти (остановка жизненно важных функций организма человека (кровообращения и (или)</p>

		<p>дыхания)</p> <ul style="list-style-type: none"> - навыками применения лекарственных препаратов и медицинских изделий при оказании медицинской помощи в экстренной форме - базовыми техническими навыками оказания помощи при остановке кровообращения - навыками работы в команде при оказании помощи в случае остановки кровообращения - навыками работы по проведению ИВЛ с использованием дополнительных устройств при оказании экстренной и неотложной медицинской помощи
<p>ПК-1. Способен определять показания, проводить, а также интерпретировать и протоколировать результаты рентгенологических исследований, в том числе с использованием контрастных лекарственных препаратов, а также производить расчет дозы рентгеновского излучения с соблюдением требований радиационной безопасности</p>	<p>ПК-1.1. Определяет показания и проводит рентгенологические исследования, в том числе с использованием контрастных лекарственных препаратов</p>	<p>-Знать: -физику рентгенологических лучей -методы получения рентгеновского изображения -закономерности формирования рентгеновского изображения (скиалогия) -рентгенодиагностические аппараты и комплексы -рентгеновскую фототехнику -технику цифровых рентгеновских изображений -средства лучевой визуализации отдельных органов и систем организма человека -физические и технологические основы рентгенологических исследований, в том числе цифровой рентгенографии -физико-технические основы методов лучевой визуализации: <ul style="list-style-type: none"> - рентгеновской компьютерной томографии; - магнитно-резонансной томографии; - ультразвуковых исследований -физико-технические основы гибридных технологий</p> <p>-Уметь:- выбирать в соответствии с клинической задачей методики рентгенологического исследования -определять и обосновывать показания к проведению дополнительных исследований -выполнять рентгенологическое исследование на различных типах рентгенодиагностических аппаратов -сопоставлять данные рентгенологического исследования с результатами компьютерного томографического и магнитно-резонансно-томографического исследования и другими исследованиями -укладывать пациента при проведении рентгенологического исследования для решения конкретной диагностической задачи -выполнять рентгенологические исследования органов и систем организма, включая исследования с применением контрастных лекарственных препаратов: <ul style="list-style-type: none"> - органов грудной клетки и средостения; - органов пищеварительной системы, в том числе функциональные исследования пищевода, желудка, тонкой кишки, ободочной и прямой кишок, желчного пузыря; </p>

		<ul style="list-style-type: none"> - обзорную рентгенографию брюшной полости, полипозиционную рентгенографию брюшной полости; - головы и шеи, в том числе обзорные и прицельные рентгенограммы всех отделов черепа, линейную томографию всех отделов черепа, ортопантомографию, визиографию; - молочных (грудных) желез, в том числе маммографию, томосинтез молочной железы; - сердца и малого круга кровообращения, в том числе полипроекционную рентгенографию сердца, кардиометрию; - костей и суставов, в том числе рентгенографию, линейную томографию, остеоденситометрию; - мочевыделительной системы, в том числе обзорную урографию, экскреторную урографию, уретерографию, цистографию; - органов малого таза, в том числе пельвиографию, гистерографию - оценивать нормальную рентгенологическую анатомию исследуемого органа (области, структуры) с учетом возрастных и гендерных особенностей -проводить дифференциальную оценку и диагностику выявленных изменений с учетом МКБ -интерпретировать, анализировать и обобщать результаты рентгенологических исследований, в том числе выполненных ранее -интерпретировать и анализировать полученные при рентгенологическом исследовании результаты, выявлять рентгенологические симптомы и синдромы предполагаемого заболевания -Владеть: определением показаний к проведению рентгенологического исследования по информации от пациента и имеющимся анамнестическим, клиническим и лабораторным данным -обоснованием отказа от проведения рентгенологического исследования, информирование лечащего врача в случае превышения соотношения риск (польза), фиксация мотивированного отказа в медицинской документации -навыками выбора и составления плана рентгенологического исследования в соответствии с клинической задачей, с учетом диагностической эффективности исследования, наличия противопоказаний к его проведению
	<p>ПК 1.2. Интерпретирует и протоколирует результаты рентгенологич</p>	<ul style="list-style-type: none"> -Знать :стандарты медицинской помощи -информационные технологии и принципы дистанционной передачи рентгенологической информации -Уметь: -интерпретировать и анализировать информацию о заболевании и (или) состоянии,

	<p>еских исследований, в том числе с использованием контрастных лекарственных препаратов,</p>	<p>полученную от пациентов (их законных представителей), а также из медицинских документов</p> <ul style="list-style-type: none"> -интерпретировать и анализировать результаты рентгенологических исследований, выполненных в других медицинских организациях -интерпретировать, анализировать и протоколировать результаты выполненных рентгенологических исследований у взрослых и детей -выполнять измерения при анализе изображений -формировать расположение изображений для получения информативных жестких копий -определять достаточность имеющейся диагностической информации для составления заключения выполненного рентгенологического исследования -составлять, обосновывать и представлять лечащему врачу план дальнейшего рентгенологического исследования пациента в соответствии с действующими порядками оказания медицинской помощи, клиническими рекомендациями (протоколами лечения) по вопросам оказания медицинской помощи, с учетом стандартов медицинской помощи -выявлять и анализировать причины расхождения результатов рентгенологических исследований с данными других диагностических методов, клиническими и патологоанатомическими диагнозами -определять патологические состояния, симптомы и синдромы заболеваний и нозологических форм, оформлять заключение выполненного рентгенологического исследования с учетом МКБ -использовать автоматизированные системы для архивирования рентгенологических исследований и работы во внутрибольничной сети <p>-Владеть:</p> <ul style="list-style-type: none"> -навыками оформления заключения рентгенологического исследования с формулировкой нозологической формы патологического процесса в соответствии с международной статистической классификацией болезней и проблем, связанных со здоровьем (МКБ), или изложение предполагаемого дифференциально-диагностического ряда -созданием цифровых и жестких копий рентгенологических исследований -архивированием выполненных рентгенологических исследований в автоматизированной сетевой системе
	<p>ПК 1.3. Производит расчет дозы рентгеновского излучения с соблюдением требований</p>	<ul style="list-style-type: none"> -Знать: основные положения законодательства российской федерации в области радиационной безопасности населения -общие вопросы организации рентгенологической службы в российской федерации, нормативные правовые акты, определяющие ее деятельность -фармакодинамику, показания и противопоказания к

	радиационной безопасности	<p>применению контрастных лекарственных препаратов</p> <ul style="list-style-type: none"> -медицинские показания и медицинские противопоказания к диагностическим и лечебным рентгеноэндovasкулярным исследованиям -основные рентгенологические симптомы и синдромы заболеваний органов и систем организма человека <p>-Уметь: обосновывать и выполнять рентгенологическое исследование с применением контрастных лекарственных препаратов, организовывать соответствующую подготовку пациента к ним</p> <ul style="list-style-type: none"> -обосновывать показания (противопоказания) к введению контрастного препарата, вид, объем и способ его введения для выполнения рентгенологического исследования -выбирать физико-технические условия для выполняемых рентгенологических исследований -применять таблицу режимов выполнения рентгенологических исследований и соответствующих эффективных доз облучения пациентов -выполнять рентгенологические исследования различных органов и систем организма человека в объеме, достаточном для решения клинической задачи -применять автоматический шприц-инъектор для введения контрастных лекарственных препаратов <p>-Владеть: обеспечением безопасности рентгенологических исследований, в том числе с соблюдением требований радиационной безопасности</p> <ul style="list-style-type: none"> -расчетом дозы рентгеновского излучения, полученной пациентом при проведении рентгенологических исследований, и регистрация ее в протоколе исследования
ПК-2. Способен определять показания, проводить, а также интерпретировать и протоколировать результаты компьютерных томографических исследований, в том числе с использованием	ПК-2.1. Определяет показания и проводит компьютерные томографические исследования, в том числе с использованием контрастных лекарственных препаратов	<ul style="list-style-type: none"> -Знать: физику рентгенологических лучей -методы получения рентгеновского изображения -закономерности формирования рентгеновского изображения (скиалогия) -рентгенодиагностические аппараты и комплексы -принципы устройства, типы и характеристики рентгенологических компьютерных томографов -основы получения изображения при рентгеновской компьютерной томографии -средства лучевой визуализации отдельных органов и систем организма человека -основные рентгенологические симптомы и синдромы заболеваний органов и систем организма человека <p>-Уметь выбирать в соответствии с клинической задачей методики компьютерного томографического исследования</p> <ul style="list-style-type: none"> -определять и обосновывать показания к проведению дополнительных исследований

<p>ем контрастных лекарственны х препаратов и соблюдением требований радиационной безопасности</p>		<ul style="list-style-type: none"> -выполнять компьютерное томографическое исследование на различных моделях рентгенологических компьютерных томографов -укладывать пациента при проведении компьютерного томографического исследования для решения конкретной диагностической задачи -выполнять протоколы компьютерной томографии, в том числе: <ul style="list-style-type: none"> - спиральной многосрезовой томографии; - конусно-лучевой компьютерной томографии; - компьютерного томографического исследования высокого разрешения; - виртуальной эндоскопии - выполнять компьютерную томографию наведения: <ul style="list-style-type: none"> - для пункции в зоне интереса; - для установки дренажа; - для фистулографии -выполнять варианты реконструкции компьютерно-томографического изображения: <ul style="list-style-type: none"> - двухмерную реконструкцию; - трехмерную реконструкцию разных модальностей; - построение объемного рендеринга; - построение проекции максимальной интенсивности -выполнять измерения при анализе изображений -проводить дифференциальную оценку и диагностику выявленных изменений с учетом МКБ -обосновывать и выполнять компьютерное томографическое исследование с применением контрастных лекарственных препаратов, организовывать соответствующую подготовку пациента к ним -обосновывать показания (противопоказания) к введению контрастного препарата, вид, объем и способ его введения для выполнения компьютерного томографического исследования -выполнять компьютерное томографическое исследование с контрастированием сосудистого русла (компьютерно-томографическая ангиография) -применять автоматический шприц-инъектор для введения контрастных лекарственных препаратов <hr/> <ul style="list-style-type: none"> -Владеть: определением показаний к проведению компьютерного томографического исследования по информации от пациента и имеющимся анамнестическим, клиническим и лабораторным данным -обоснованием отказа от проведения компьютерного томографического исследования, информирование лечащего врача в случае превышения соотношения риск (польза), фиксация мотивированного отказа в медицинской документации
---	--	--

		-навыками выбора и составления плана компьютерного томографического исследования в соответствии с клинической задачей, с учетом диагностической эффективности исследования, наличия противопоказаний к его проведению
	ПК 2.2. Интерпретирует и протоколирует результаты компьютерных томографических исследований, в том числе с использованием контрастных лекарственных препаратов	<p>-Знать: стандарты медицинской помощи</p> <p>-информационные технологии и принципы дистанционной передачи рентгенологической информации</p> <p>-фармакодинамику, показания и противопоказания к применению контрастных лекарственных препаратов</p> <p>-Уметь: интерпретировать и анализировать информацию о заболевании и (или) состоянии, полученную от пациентов (их законных представителей), а также из медицинских документов</p> <p>-интерпретировать и анализировать полученные при рентгенологическом исследовании результаты, выявлять рентгенологические симптомы и синдромы предполагаемого заболевания</p> <p>-интерпретировать и анализировать результаты компьютерных томографических исследований, выполненных в других медицинских организациях</p> <p>-выполнять постпроцессинговую обработку изображений, полученных при компьютерных томографических исследованиях, в том числе мультипланарные реконструкции, и использовать документировать результаты компьютерного томографического исследования</p> <p>-формировать расположение изображений для получения информативных жестких копий</p> <p>-интерпретировать и анализировать данные компьютерных томографических исследований, выполненных ранее</p> <p>-интерпретировать, анализировать и протоколировать результаты рентгеновской компьютерной томографии, в том числе с применением контрастных лекарственных препаратов:</p> <ul style="list-style-type: none"> - головы и шеи, - органов грудной клетки и средостения; - органов пищеварительной системы и брюшной полости; - органов эндокринной системы; - молочных (грудных) желез; - сердца и малого круга кровообращения; - скелетно-мышечной системы; - мочевыделительной системы и репродуктивной системы <p>-интерпретировать и анализировать компьютерно-томографическую симптоматику (семиотику) изменений органов и систем у взрослых и детей с учетом МКБ</p> <p>-оценивать нормальную компьютерную</p>

		<p>томографическую анатомию исследуемого органа (области, структуры) с учетом возрастных и гендерных особенностей</p> <ul style="list-style-type: none"> -проекции максимальной интенсивности -интерпретировать, анализировать и обобщать результаты компьютерных томографических исследований, в том числе выполненных ранее -определять достаточность имеющейся диагностической информации для составления заключения выполненного компьютерного томографического исследования -составлять, обосновывать и представлять лечащему врачу план дальнейшего рентгенологического исследования пациента в соответствии с действующими порядками оказания медицинской помощи, клиническими рекомендациями (протоколами лечения) по вопросам оказания медицинской помощи, с учетом стандартов медицинской помощи -выявлять и анализировать причины расхождения результатов компьютерных томографических исследований с данными других диагностических методов, клиническими и патологоанатомическими диагнозами -определять патологические состояния, симптомы и синдромы заболеваний и нозологических форм, оформлять заключение выполненного компьютерного томографического исследования с учетом МКБ -использовать автоматизированные системы для архивирования компьютерных томографических исследований и работы во внутрибольничной сети <p>-Владеть: навыками оформления заключения компьютерного томографического исследования с формулировкой нозологической формы патологического процесса в соответствии с международной статистической классификацией болезней и проблем, связанных со здоровьем (МКБ), или изложение предполагаемого дифференциально-диагностического ряда</p> <ul style="list-style-type: none"> -созданием цифровых и жестких копий компьютерных томографических исследований -архивированием выполненных компьютерных томографических исследований в автоматизированной сетевой системе
	<p>ПК 2.3. Соблюдает требования радиационной безопасности</p>	<ul style="list-style-type: none"> -Знать: основные положения законодательства российской федерации в области радиационной безопасности населения -общие вопросы организации рентгенологической службы в российской федерации, нормативные правовые акты, определяющие ее деятельность -физические и технологические основы компьютерной томографии

		<ul style="list-style-type: none"> -показания и противопоказания к рентгеновской компьютерной томографии -вопросы безопасности томографических исследований
<p>ПК-3. Способен определять показания, проводить, а также интерпретировать и протоколировать результаты магнитно-резонансных томографических исследований, в том числе с использованием контрастных лекарственных препаратов и соблюдением требований радиационной безопасности</p>	<p>ПК-3.1. Определяет показания и проводит магнитно-резонансные томографические исследования, в том числе с использованием контрастных лекарственных препаратов</p>	<ul style="list-style-type: none"> -Уметь выбирать физико-технические условия для выполняемых компьютерных томографических исследований -применять таблицу режимов выполнения компьютерных томографических исследований и соответствующих эффективных доз облучения пациентов -выполнять компьютерные томографические исследования различных органов и систем организма человека в объеме, достаточном для решения клинической задачи -Владеть: обеспечением безопасности компьютерных томографических исследований, в том числе с соблюдением требований радиационной безопасности -расчетом дозы рентгеновского излучения, полученной пациентом при проведении компьютерных томографических исследований, и регистрация ее в протоколе исследования
		<ul style="list-style-type: none"> -Знать: принципы устройства, типы и характеристики магнитно-резонансных томографов -основы получения изображения при магнитно-резонансной томографии -средства лучевой визуализации отдельных органов и систем организма человека -физические и технологические основы магнитно-резонансной томографии -показания и противопоказания к магнитно-резонансному томографическому исследованию -варианты реконструкции и постобработки магнитно-резонансных изображений -дифференциальную магнитно-резонансную диагностику заболеваний органов и систем -фармакодинамику, показания и противопоказания к применению магнито-контрастных средств -Уметь: определять и обосновывать показания к проведению дополнительных исследований -выполнять магнитно-резонансно-томографическое исследование на различных магнитно-резонансных томографах -обосновывать и выполнять магнитно-резонансно-томографическое исследование с применением контрастных лекарственных препаратов, организовывать соответствующую подготовку пациента к ним -обосновывать показания (противопоказания) к введению контрастного препарата, вид, объем и способ его введения для выполнения магнитно-резонансно-томографического исследования

		<ul style="list-style-type: none"> -выполнять магнитно-резонансно-томографическое исследование с контрастированием сосудистого русла (магнитно-резонансно-томографическая ангиография) -выбирать физико-технические условия для выполняемых магнитно-резонансно-томографических исследований -выполнять магнитно-резонансно-томографические исследования различных органов и систем организма человека в объеме, достаточном для решения клинической задачи -применять автоматический шприц-инъектор для введения контрастных лекарственных препаратов -укладывать пациента при проведении магнитно-резонансно-томографического исследования для решения конкретной диагностической задачи -выполнять магнитно-резонансно-томографическое исследование с учетом противопоказаний к магнитно-резонансной томографии -пользоваться специальным инструментарием для магнитно-резонансных исследований -выполнять магнитно-резонансно-томографические исследования с применением контрастных лекарственных препаратов -использовать стресс-тесты при выполнении магнитно-резонансно-томографических исследований -оценивать нормальную магнитно-резонансно-томографическую анатомию исследуемого органа (области, структуры) с учетом возрастных и гендерных особенностей -проводить дифференциальную оценку и диагностику выявленных изменений с учетом МКБ -выявлять и анализировать причины расхождения результатов магнитно-резонансно-томографических исследований с данными других диагностических методов, клиническими и патологоанатомическими диагнозами
		<ul style="list-style-type: none"> -Владеть: определением показаний к проведению магнитно-резонансно-томографического исследования по информации от пациента и имеющимся анамнестическим, клиническим и лабораторным данным -обоснованием отказа от проведения магнитно-резонансно-томографического исследования, информирование лечащего врача в случае превышения соотношения риск (польза), фиксация мотивированного отказа в медицинской документации -навыками выбора и составления плана магнитно-резонансно-томографического исследования в соответствии с клинической задачей, с учетом диагностической эффективности исследования, наличия противопоказаний к его проведению

	<p>ПК-3.2. Интерпретирует и протоколирует результаты магнитно-резонансных томографических исследований, в том числе с использованием контрастных лекарственных препаратов</p>	<p>-Знать: стандарты медицинской помощи</p> <p>-информационные технологии и принципы дистанционной передачи рентгенологической информации</p> <p>-основные протоколы магнитно-резонансных исследований</p> <p>-Уметь интерпретировать и анализировать информацию о заболевании и (или) состоянии, полученную от пациентов (их законных представителей), а также из медицинских документов</p> <p>-сопоставлять данные магнитно-резонансно-томографического исследования с другими исследованиями</p> <p>-интерпретировать и анализировать результаты магнитно-резонансно-томографических исследований, выполненных в других медицинских организациях</p> <p>-интерпретировать и анализировать данные магнитно-резонансно-томографических исследований, выполненных ранее</p> <p>-интерпретировать и анализировать магнитно-резонансную симптоматику (семиотику) изменений:</p> <ul style="list-style-type: none"> - легких; - органов средостения; - лицевого и мозгового черепа; - головного мозга; - ликвородинамики; - анатомических структур шеи; - органов пищеварительной системы; - органов и внеорганных изменений брюшинного пространства; - органов эндокринной системы; - сердца; - сосудистой системы; - молочных желез; - скелетно-мышечной системы; - связочно-суставных структур суставов; - мочевыделительной системы; - органов мужского и женского таза <p>-интерпретировать и анализировать магнитно-резонансную симптоматику (семиотику) изменений органов и систем взрослых и детей с учетом МКБ</p> <p>-интерпретировать, анализировать и обобщать результаты магнитно-резонансно-томографических исследований, в том числе выполненных ранее</p> <p>-определять достаточность имеющейся диагностической информации для составления заключения выполненного магнитно-резонансно-томографического исследования</p> <p>-составлять, обосновывать и представлять лечащему врачу план дальнейшего магнитно-резонансно-томографического исследования пациента в</p>
--	--	--

		<p>соответствии с действующими порядками оказания медицинской помощи, клиническими рекомендациями (протоколами лечения) по вопросам оказания медицинской помощи, с учетом стандартов медицинской помощи</p> <p>-определять патологические состояния, симптомы и синдромы заболеваний и нозологических форм, оформлять заключение выполненного магнитно-резонансно-томографического исследования с учетом МКБ</p> <p>-использовать автоматизированные системы для архивирования магнитно-резонансно-томографических исследований и работы во внутрибольничной сети</p> <p>-Владеть: навыками оформления заключения магнитно-резонансно-томографического исследования с формулировкой нозологической формы патологического процесса в соответствии с МКБ, или изложение предполагаемого дифференциально-диагностического ряда</p> <p>-созданием цифровых и жестких копий магнитно-резонансно-томографических исследований</p> <p>-архивированием выполненных магнитно-резонансно-томографических исследований в автоматизированной сетевой системе</p>
	<p>ПК-3.3. Соблюдает требования радиационной безопасности</p>	<p>-Знать: основные положения законодательства российской федерации в области радиационной безопасности населения</p> <p>-общие вопросы организации рентгенологической службы в российской федерации, нормативные правовые акты, определяющие ее деятельность</p> <p>-физико-технические основы гибридных технологий</p> <p>-правила поведения медицинского персонала и пациентов в кабинетах магнитно-резонансной томографии</p> <p>-специфику медицинских изделий для магнитно-резонансной томографии</p> <p>-особенности магнитно-резонансных исследований в педиатрии</p> <p>-вопросы безопасности томографических исследований</p> <p>-Уметь определять достаточность имеющейся диагностической информации для составления заключения выполненного магнитно-резонансно-томографического исследования</p> <p>-выбирать в соответствии с клинической задачей методики магнитно-резонансно-томографического исследования</p> <p>-Владеть: обеспечением безопасности магнитно-резонансно-томографических исследований</p>

3. Место дисциплины в структуре основной профессиональной образовательной программы

Дисциплина входит в Обязательную часть блока 1 ОПОП ординатуры.

В процессе изучения дисциплины «**РЕНТГЕНОЛОГИЯ**» формируются универсальные, общепрофессиональные и профессиональные компетенции по программе ординатуры для успешной профессиональной деятельности в качестве врача-рентгенолога.

4. Объём дисциплины составляет 27 зачетных единиц, 972 академических часов, в том числе 666 часов, выделенных на контактную работу обучающихся с преподавателем, и 306 часа самостоятельной работы обучающихся.

5. Образовательные технологии

В процессе преподавания дисциплины используются следующие образовательные технологии, способы и методы формирования компетенций: лекция-визуализация, компьютерная симуляция, разбор клинических случаев, использование компьютерных обучающих программ, посещение врачебных конференций, консилиумов, участие в научно-практических конференциях, съездах, симпозиумах, подготовка и защита рефератов.

В рамках изучения дисциплин предусмотрены встречи с представителями российских и зарубежных компаний, государственных и общественных организаций, мастер-классы экспертов и специалистов.

Целью самостоятельной работы обучающихся является: укрепление и систематизация знаний, полученных в процессе обучения; формирование умений эффективно работать с научной литературой и другими источниками информации, извлечение знаний и применение их на практике; формирование критического мышления, аналитических и исследовательских способностей; выработка навыков планирования и организации времени, самоконтроля и оценки работы.

Самостоятельная работа обучающегося **включает:**

- знакомство с работой отделений эндоскопии, ультразвуковой диагностики; рентгенологического отделения, в составе которого КТ и МРТ;
- участие в клинических разборах, консультациях специалистов; консилиумах, клиничко-патологоанатомических конференциях;
- работа с учебными пособиями и литературой;
- работа в виде учебных задач и упражнений по составлению алгоритма рентгено- и рентгено-компьютерного обследования пациентов;
- упражнения с тестовыми и ситуационными задачами;
- подготовку к клиничко-практическим занятиям;
- подготовку обзорных, реферативных и научных докладов;
- подготовку к промежуточной и государственной итоговой аттестации;
- подготовку рефератов, презентаций и сообщений для выступлений на конференциях;
- работу с Интернет-ресурсами;
- работу с отечественной и зарубежной научно-медицинской литературой;
- работу с компьютерными программами;
- ночные (вечерние) дежурства по КТ совместно с врачом.

6. Формы промежуточной аттестации

Форма промежуточной аттестации – зачет с оценкой – 1 семестр, экзамен - 2 семестр.

III. Учебная программа дисциплины

1. Содержание дисциплины

Модуль 1. Основы организации рентгенологической службы в РФ

- 1.1. Организация рентгенологической службы.
- 1.2. Вопросы этики и деонтологии в профессиональной деятельности врача-рентгенолога.
- 1.3. Правовые основы здравоохранения.

Модуль 2. Общие вопросы рентгенологии

- 2.1. Методы проведения рентгенологических исследований (в том числе компьютерных томографических) и магнитно-резонансно-томографических исследований и интерпретация их результатов;
- 2.2. Основные принципы организации и проведения профилактических (скрининговых) исследований, медицинских осмотров, в том числе предварительных и периодических, диспансеризации, диспансерного наблюдения;
- 2.3. Методика проведения анализа медико-статистической информации, ведения медицинской документации, организация деятельности находящегося в распоряжении медицинского персонала
- 2.4. Основы оказания медицинской помощи пациентам в экстренной форме
- 2.5. Рентгенология как клиническая дисциплина. Методы рентгенологического исследования.
- 2.6. Основы рентгеновской сиалологии. Построение рентгенологического диагноза
- 2.7. Психологические аспекты в рентгенологии.

Модуль 3. Физико-технические основы рентгенологии и других методов лучевой диагностики

- 3.1. Электротехника, физика рентгеновских лучей. Закономерности формирования рентгеновского изображения.
- 3.2. Методы получения рентгеновского изображения. Рентгеновская фототехника.
- 3.3. Методы лучевой диагностики, не связанные с рентгеновским излучением.

Модуль 4. Радиационная защита в рентгенологии

- 4.1. Биологическое действие ионизирующих излучений. Дозиметрия.
- 4.2. Принципы противолучевой защиты при диагностическом использовании излучений.
- 4.3. Меры защиты медицинского персонала, пациентов и населения при рентгенологических исследованиях.
- 4.4. Ядерные и радиационные аварии.

Модуль 5. Лучевая диагностика заболеваний головы и шеи

- 5.1. Методика исследования. Рентгеноанатомия и рентгенофизиология.
- 5.2. Заболевания черепа и головного мозга.
- 5.3. Заболевания уха, носа, носоглотки и околоносовых пазух.
- 5.4. Заболевания глаза и глазницы.
- 5.5. Заболевания зубов и челюстей.
- 5.6. Заболевания гортани, щитовидной и паращитовидной желез.

Модуль 6. Лучевая диагностика заболеваний органов пищеварительной системы и брюшной полости

- 6.1. Методика исследования. Рентгеноанатомия и рентгенофизиология органов брюшной полости.
- 6.2. Заболевания глотки, пищевода и желудка.
- 6.3. Заболевания тонкой кишки.
- 6.4. Заболевания толстой кишки.

- 6.5. Заболевания поджелудочной железы, печени и желчных путей.
- 6.6. Заболевания диафрагмы и неорганные заболевания органов брюшной полости.
- 6.7. Неотложная лучевая диагностика при острых состояниях в брюшной полости.

Модуль 7. Лучевая диагностика заболеваний молочной железы

- 7.1. Методика исследования, рентгеноанатомия и рентгенофизиология.
- 7.2. Общая рентгеносемиотика.
- 7.3. Аномалии пороки развития.
- 7.4. Дисгормональные гиперплазии.
- 7.5. Опухоли молочной железы.
- 7.6. Воспалительные заболевания молочной железы.

Модуль 8. Лучевая диагностика заболеваний органов дыхания и средостения

- 8.1. Методика исследования, рентгеноанатомия и рентгенофизиология. органов грудной полости, общая рентгеносемиотика.
- 8.2. Аномалии и пороки развития легких и бронхов.
- 8.3. Острые воспалительные заболевания легких, классификация.
- 8.4. Тромэмболия легочной артерии.
- 8.5. Хронические воспалительные и нагноительные заболевания бронхов и легких.
- 8.6. Эмфизема легких, бронхиальная астма, дистрофия легких.
- 8.7. Изменения легких при профессиональных заболеваниях.
- 8.8. Туберкулез легких.
- 8.9. Злокачественные опухоли легких.
- 8.10. Доброкачественные опухоли бронхов и легких.
- 8.11. Паразитарные и грибковые заболевания легких.
- 8.12. Изменения в легких при системных заболеваниях.
- 8.13. Изменения в легких при нарушениях в малом круге кровообращения.
- 8.14. Заболевания средостения, плевры. Неотложная рентгенодиагностика повреждений и острых заболеваний грудной полости.

Модуль 9. Лучевая диагностика заболеваний сердечно-сосудистой системы

- 9.1. Методики исследования сердца и сосудов. Рентгеноанатомия и рентгенофизиология сердца и сосудов.
- 9.2. Рентгеносемиотика.
- 9.3. Приобретенные пороки сердца. Классификация.
- 9.4. Врожденные пороки сердца и аномалии развития сосудов.
- 9.5. Заболевания миокарда. Классификация.
- 9.6. Заболевания перикарда, прочие заболевания сердца.
- 9.7. Заболевания кровеносных сосудов.
- 9.8. Заболевания лимфатических сосудов.

Модуль 10. Лучевая диагностика заболеваний мочеполовых органов, забрюшинного пространства и малого таза

- 10.1. Методики исследования. Анатомия и физиология.
- 10.2. Заболевания почек, верхних мочевых путей и надпочечников.
- 10.3. Заболевания мочевого пузыря, уретры и мужских половых органов.
- 10.4. Заболевания женских половых органов и рентгенодиагностика в акушерстве.
- 10.5. Неорганные заболевания забрюшинного пространства и малого таза.

Модуль 11. Лучевая диагностика заболеваний опорно-двигательной системы

- 11.1. Методики исследования. Рентгеноанатомия и основы физиологии.
- 11.2. Общие принципы рентгенодиагностики.

- 11.3. Травматические повреждения скелета.
- 11.4. Нарушения развития скелета.
- 11.5. Воспалительные заболевания костей.
- 11.6. Опухоли костей.
- 11.7. Метаболические и эндокринные заболевания скелета.
- 11.8. Нейрогенные и ангиогенные заболевания костей.
- 11.9. Асептические некрозы костей.
- 11.10. Асептические некрозы костей.
- 11.11. Заболевания суставов.
- 11.12. Заболевания мягких тканей опорно-двигательной системы.
- 11.13. Заболевания позвоночника и спинного мозга.

Модуль 12. Лучевая диагностика в педиатрии

- 12.1. Организация рентгеновского отделения (кабинета) в детских лечебных учреждениях: стационар, поликлиника.
- 12.2. Лучевая диагностика заболеваний органов дыхания и средостения.
- 12.3. Лучевая диагностика заболеваний пищеварительного тракта.
- 12.4. Лучевая диагностика заболеваний опорно-двигательной системы.
- 12.5. Лучевая диагностика заболеваний сердечно-сосудистой системы.

2. Учебно-тематический план

2. Учебно-тематический план дисциплины (в академических часах) и матрица компетенций*

Коды (номера) модулей (разделов) дисциплин ы и тем	Контактная работа обучающихся с преподавателем					Всего часов на контак тную работу	Самостоя тельная работа, включая подготов ку к экзамену (зачету с оценкой)	Итог о часов	Индикаторы достижения компетенций			Используемые образовательные технологии, способы и методы обучения*	Формы текущего контроля успеваемости **
	лекции	семинары	лабораторные практикумы	практические занятия, клинические практические занятия	зачет				УК	ОПК	ПК		
1	2	3	4	5	6	7	8	9	10	11	12	13	14
Модуль 1.	2	4		12		18	6	24				ЛВ, Р,Э, ЗК	Т
1.1.	2			4		6	2	8	1.1, 1.2				
1.2.		2		4		6	2	8	4.2, 4.1				
1.3.		2		4		6	2	8	3.1, 3.2				
Модуль 2.	2	4		10		16	8	24				ЛВ, Р, Э, ЗК	Т, С
2.1.	1			2		3	1	4		4.1, 4.2, 4.3			
2.2.		1		1		2	2	4		5.1, 5.2, 5.3			
2.3.		1		1		2	1	3		6.1, 6.2, 6.3,			
2.4.	1			2		3	1	4		7.1, 7.2			

2.5.		1		1		2	1	3		1.2			
2.6.		1		1		2	1	3	4.1				
2.7.				2		2	1	3	4.2				
Модуль 3.	2	4		16		22	8	30				ЛВ, Р, Э, ЗК	Т, С
3.1.	2	1		5		8	3	11	1.2	4.3			
3.2.		2		5		7	3	10	1.1	6.3			
3.3.		1		6		7	2	9		5.3, 6.2			
Модуль 4.	2	4		20		26	8	34				ЛВ. ЛПК. НПК, Р, Э	Т, С
4.1.	2	1		5		8	2	12		4.2, 6.2,			
4.2.		1		5		6	2	8			3.3,2. 3, 1.3,		
4.3.		1		5		6	2	8			3.3,2. 3, 1.3,		
4.4		1		5		6	2	8		7.1, 7.2			
Модуль 5.	2	6		24		32	8	40			1,2, 3	ЛПК. НПК, Р, Э	Т, ЗС, С, Д, Пр,
5.1.	2			4		6	1	7					
5.2.		2		4		6	1	7					
5.3.		1		4		5	1	6					
5.4.		1		4		5	2	7					
5.5.				4		4	2	6					
5.6.		2		4		6	1	7					
Модуль 6.	2	10		70		82	26	108			1,2,3	ЛВ. ЛПК. НПК, Р, Э	Т, ЗС, Р, Пр, С, Д
6.1.	2			6		8	4	12					
6.2.		3		15		18	4	22					
6.3.				7		7	3	10					

6.4.		3		15		18	4	22					
6.5.		3		15		18	4	22					
6.6.		1		6		7	4	11					
6.7.				6		6	3	9					
Модуль 7.	2	4		16		22	8	30			1,2,3	ЛВ. ЛПК. НПК, Р, Э, ПЛ, Сим, ДОТ	Т, ЗС, Р, Пр, С, Д
7.1.	2			2		4	2	6					
7.2.		1		2		3	1	4					
7.3.				3		3	2	5					
7.4.		1		2		3	1	4					
7.5.		2		4		6	1	7					
7.6.				3		3	1	4					
Модуль 8.	6	20		136		162	56	218			1,2,3	ЛВ. ЛПК. НПК, Р, Э, ПЛ, Сим, ДОТ	Т, ЗС, Р, Пр, С,Д
8.1.	2			12		14	4	18					
8.2.	2	1		7		10	2	12					
8.3.		4		12		16	4	20					
8.4.	2			6		8	3	11					
8.5.		2		10		12	4	16					
8.6.				6		6	4	10					
8.7.		2		10		12	6	18					
8.8.		4		26		30	8	38					
8.9.		2		10		12	4	16					
8.10.		2		10		12	4	16					
8.11.		2		10		12	6	18					
8.12.				6		6	3	9					
8.13.		1		5		6	2	8					
8.14.				6		6	2	8					
Модуль 9.	2	12		90		104	40	144			1,2,3	ЛВ. ЛПК. НПК, Р, Э, ПЛ, Сим,	Т, ЗС, Р, Пр,

												ДОТ	С,Д
9.1.	2	2		16		20	6	26					
9.2.		1		11		12	4	16					
9.3.		3		15		18	6	24					
9.4.		3		15		18	6	24					
9.5.		2		16		18	6	24					
5.6.				6		6	4	10					
9.7.		1		5		6	4	10					
9.8.				6		6	4	10					
Модуль 10.	2	6		24		32	12	44			1,2,3	ЛВ. ЛПК. НПК, Р, Э, ПЛ, Сим, ДОТ	Т, ЗС, Р, Пр, С,Д
10.1.	2	1		5		8	2	10					
10.2.		2		4		6	2	8					
10.3.		1		5		6	3	9					
10.4.		1		5		6	2	8					
10.5.		1		5		6	3	9					
Модуль 11.	4	10		80		94	38	132			1,2,3	ЛВ. ЛПК. НПК, Р, Э, ПЛ, Сим, ДОТ	Т, ЗС, Р, Пр, С,Д
11.1.	2			6		8	2	10					
11.2.	2	1		5		8	2	10					
11.3.		1		5		6	3	9					
11.4.				6		6	4	10					
11.5.		1		11		12	3	15					
11.6.		1		5		6	2	8					
11.7.		2		4		6	4	10					
11.8.				6		6	3	9					
11.9.		2		10		12	4	16					
11.10.				6		6	3	9					
11.11.		2		4		6	4	10					
11.12.				6		6	2	8					

11.13.				6		6	2	8					
Модуль 12.	2	8		46		56	16	72			1,2,3	ЛВ. ЛПК. НПК, Р, Э, ПЛ, Сим, ДОТ	Т, ЗС, Р, Пр, С,Д
12.1.	2	2		4		8	4	12					
12.2.		2		10		12	4	16					
12.3.		2		10		12	3	15					
12.4.				12		12	3	15					
12.5.		2		10		12	2	14					
ИТОГО	30	92		544		666	234	900					
<i>Промежу- точная аттестаци я</i>							72	72					
ИТОГО	30	92		544		666	306	972					

Список сокращений:

*** - Примечание 1. Трудоемкость** в учебно-тематическом плане указывается **в академических часах**.

Примеры образовательных технологий, способов и методов обучения (с сокращениями): традиционная лекция (Л), лекция-визуализация (ЛВ), проблемная лекция (ПЛ), лекция – пресс-конференция (ЛПК), занятие – конференция (ЗК), тренинг (Т), дебаты (Д), мозговой штурм (МШ), мастер-класс (МК), «круглый стол» (КС), активизация творческой деятельности (АТД), регламентированная дискуссия (РД), дискуссия типа форум (Ф), деловая и ролевая учебная игра (ДИ, РИ), метод малых групп (МГ), занятия с использованием тренажёров, имитаторов (Тр), компьютерная симуляция (КС), разбор клинических случаев (КС), подготовка и защита истории болезни (ИБ), использование компьютерных обучающих программ (КОП), интерактивных атласов (ИА), посещение врачебных конференции, консилиумов (ВК), участие в научно-практических конференциях (НПК), съездах, симпозиумах (Сим), учебно-исследовательская работа (УИР), проведение предметных олимпиад (О), подготовка письменных аналитических работ (АР), подготовка и защита рефератов (Р), проектная технология (ПТ), экскурсии (Э), подготовка и защита курсовых работ (Курс), дистанционные образовательные технологии (ДОТ).

Примерные формы текущего, в т.ч. рубежного контроля успеваемости (с сокращениями): Т – тестирование, Пр – оценка освоения практических навыков (умений), ЗС – решение ситуационных задач, КР – контрольная работа, КЗ – контрольное задание, ИБ – написание и защита истории болезни, КЛ – написание и защита кураторского листа, Р – написание и защита реферата, С – собеседование по контрольным вопросам, Д – подготовка доклада и др.

**** - Примечание 2.** Если промежуточная аттестация в соответствии с учебным планом проводится в форме зачета, на его проведение

отводится последнее практическое (семинарское, клиническое практическое) занятие и в графе 6 по строке «Экзамен/Зачет» указывается количество академических часов, соответствующее продолжительности данного занятия.

Если промежуточная аттестация в соответствии с учебным планом проводится в форме зачета с оценкой или экзамена, на его проведение отводится количество аудиторных академических часов **из УЧЕБНОГО ПОРУЧЕНИЯ (не входит в контактную работу обучающихся с преподавателем по программе дисциплины или практики)**, и в графе 6 по строке «Экзамен/Зачет» количество часов не указывается.

Если промежуточная аттестация в соответствии с учебным планом проводится в форме зачета, то в графе 8 по строке «Экзамен/Зачет» указывается количество часов, отводимых на подготовку к зачету, **из общего количества часов на самостоятельную работу по учебному плану**. Часы, отводимые на подготовку к зачету, кафедра определяет в рабочей программе дисциплины самостоятельно!

Если промежуточная аттестация в соответствии с учебным планом проводится в форме зачета с оценкой или экзамена, то в графе 8 по строке «Экзамен/Зачет» указывается 24 часа, отводимых на подготовку к экзамену согласно учебному плану, выделенных для каждого семестра, итого 72 часа по учебному плану.

IV. Фонд оценочных средств для контроля уровня сформированности компетенций (Приложение № 1)

1. Оценочные средства для текущего, в т.ч. рубежного контроля успеваемости

Примеры заданий в тестовой форме (2-5 примеров с эталонами ответов):

1. ОТРИЦАТЕЛЬНОЕ ВЛИЯНИЕ РАССЕЯННОГО ИЗЛУЧЕНИЯ МОЖНО СНИЗИТЬ ПРИ ПОМОЩИ

- 1) тубуса
- 2) усиливающих экранов
- 3) отсеивающей решетки
- 4) повышения напряжения

Эталон ответа: 3

2. НАИБОЛЕЕ ЧАСТОЙ АНОМАЛИЕЙ РАЗВИТИЯ ЛЕГКИХ ЯВЛЯЕТСЯ

- 1) обратное расположение легких
- 2) добавочная доля непарной вены
- 3) трахеальный бронх
- 4) четырехдолевое строение легкого

Эталон ответа: 2

3. ПРИ ГИПОПЛАЗИИ ЛЕГОЧНОЙ АРТЕРИИ ХАРАКТЕРНО

- 1) сужение корня
- 2) отсутствие головки корня
- 3) отсутствие хвостовой части корня
- 4) расширение коня легкого

Эталон ответа: 2

Критерии оценки тестового контроля:

- **не зачтено** – 70% менее правильных ответов;
- **зачтено** – 71% и более правильных ответов.

Примеры контрольных вопросов для собеседования (2-5 примеров):

1. Проведите сравнение дозиметрических показателей основных рентгенологических методик при исследовании челюстно-лицевой области.
2. Виды и этапы лучевой болезни. Диагностические критерии.
3. Виды излучений и их биологическое действие на организм человека.
4. Обзор методик для выявления объемных образований, ограниченных тканью поджелудочной железы.
5. Контрастирование желчного пузыря при пероральной холецистографии
6. Дифференциальная диагностика состояния желчного пузыря

Критерии оценки при собеседовании:

Собеседование по контрольным вопросам оценивается по 2-бальной системе:

«**зачтено**» ставится обучающемуся, обнаружившему системные знания программного материала, правильно и последовательно излагающему учебный материал, сделавшему логически правильные выводы и заключения ;

«**не зачтено**» - обучающийся не обладает достаточным уровнем теоретических знаний, не в полной мере освоил программный материал, допущены ошибки в выводах и заключениях.

Примеры ситуационных задач (2-3 примера с эталонами ответов):

ЗАДАЧА № 1

Мужчина 53 лет.

Жалобы: кашель, кровохарканье, боль в правой половине грудной клетки, слабость.

Анамнез: больным себя считает в течение трех месяцев, когда появились кашель, температура до 38, слабость. В поликлинике по поводу пневмонии проводилась противовоспалительная терапия. Состояние улучшилось, температура нормализовалась, но при флюорографии выявлена патология в легком.

Объективно: общее состояние удовлетворительное, перкуторно - справа сзади на уровне угла лопатки перкуторный звук с коробочным оттенком, аускультативно - жесткое дыхание.

При рентгенологическом исследовании в верхушечном сегменте нижней доли (S6) правого легкого полостное образование 4,0 x 5,0 см с неравномерно утолщенными стенками. Внутренние контуры полости бухтообразные, подрывные. Наружные контуры нечеткие, лучистые, поверхность крупнобугристая. При томографическом исследовании виден дренирующий бронх (B6), стенки его неровные, просвет неравномерно сужен. В корневой зоне увеличенные лимфатические узлы до 1,5-2,0 см. Контрастированный барием пищевод на уровне бифуркации трахеи оттеснен влево и кзади.

Ваше заключение:

1. Острый абсцесс легкого.
2. Полостная форма периферического рака.
3. Туберкулема с распадом.
4. Эхинококкоз легкого.

Эталон ответа: 2

ЗАДАЧА № 2.

Ребенок 10 лет.

Заболел последний год, когда мама стала замечать выбухание над левой ключицей. Клинические анализы в норме. Объективно: над левой ключицей определяется выбухание, эластической консистенции, без четких контуров. При КТ исследовании: в левой надключичной области определяется образование, размерами 5х6 см, с полициклическим наружным контуром. Плотность образования 10 ед. Капсула тонкая, внутри образования множество тонких перегородок. При в/в усилении содержимое и капсула контрастное вещество не накапливают.

Ваше заключение:

1. Нижняя (врожденная) боковая киста шеи.
2. Липома шеи
3. Конгломерат лимфоузлов
4. Ангиоматоз.

Эталон ответа: 1

ЗАДАЧА № 3

Мужчина 60 лет. Два года назад автотравма. Последний год стал замечать увеличивающееся выбухание на шее слева. Объективно: под углом нижней челюсти слева пальпируется образование плотно-эластической консистенции, малоподвижное. Над сосудистым пучком прослушивается шум. Клинические анализы без особенностей.

Данные КТ исследования: слева в парафаренгиальном пространстве определяется объемное образование круглой формы, диаметром 5 см, неравномерной плотности: в основном 45 Н., по латеральному краю 30 Н. Определяется толстая /3-4 мм/ капсула. При в/в усилении образование определяется в области развилки сонных артерий, раздвигая их. В артериальную фазу одновременно и в той же степени (до 200 Н.) контрастируется, что и сонные артерии, плотно прилежащие к образованию. По латеральному краю часть

образования не контрастируется (35 Н.).

Ваше заключение:

1. Мешотчатая (ложная) аневризма сонной артерии
2. Каротидная хеMODEKТОМА
3. Невринома в области развилки
4. Боковая киста шеи

Эталон ответа: 1

Критерии оценки при решении ситуационных задач:

- **зачтено** – ставится ординатору, обнаружившему глубокие системные знания программного материала, правильно составившему заключение по рентгенологическому исследованию, давшему рекомендации по дальнейшему обследованию пациента;

- **не зачтено** – ординатор не обладает достаточным уровнем теоретических знаний для правильной интерпретации ситуационной задачи и выдачи заключения, не может самостоятельно сформировать рекомендации по дальнейшему обследованию пациента.

Примеры тем рефератов

Лучевая диагностика пневмоний

COVID-пневмонии: лучевая диагностика и дифференциальная диагностика.

Рентгенологические признаки эндофитного (инфильтративного) рака желудка

Рентгенодиагностика рака головки поджелудочной железы

Дифференциальная диагностика заболеваний желчного пузыря

Травматические повреждения костей и суставов

Гнойно-воспалительные заболевания суставов и мягких тканей

Поражения скелета при заболеваниях крови и ретикулоэндотелиальной системы.

Лучевая диагностика при повреждениях пищеварительного тракта у детей

Обеспечение безопасности пациентов при проведении лучевых диагностических исследований в детской практике

Критерии оценки реферата (четырёхбалльная шкала). Рецензия на реферат.

Изложенное понимание реферата как целостного авторского текста определяет критерии его оценки: новизна текста; обоснованность выбора источника; степень раскрытия сущности вопроса; соблюдения требований к оформлению.

Новизна текста: а) актуальность темы исследования; б) новизна и самостоятельность в постановке проблемы, формулирование нового аспекта известной проблемы в установлении новых связей (межпредметных, внутрипредметных, интеграционных); в) умение работать с исследованиями, критической литературой, систематизировать и структурировать материал; г) заявленность авторской позиции, самостоятельность оценок и суждений; д) стилевое единство текста, единство жанровых черт.

Степень раскрытия сущности вопроса: а) соответствие плана теме реферата; б) соответствие содержания теме и плану реферата; в) полнота и глубина знаний по теме; г) обоснованность способов и методов работы с материалом; е) умение обобщать, делать выводы, сопоставлять различные точки зрения по одному вопросу (проблеме).

Обоснованность выбора источников: а) оценка использованной литературы: привлечены ли наиболее известные работы по теме исследования (в т.ч. журнальные публикации последних лет, последние статистические данные, сводки, справки и т.д.).

Соблюдение требований к оформлению: а) насколько верно оформлены ссылки на используемую литературу, список литературы; б) оценка грамотности и культуры изложения (в т.ч. орфографической, пунктуационной, стилистической культуры), владение терминологией; в) соблюдение требований к объёму реферата.

Критерии оценки выполненного реферата.

- оценка «**неудовлетворительно**» - порученный реферат (беседа) не выполнены или подготовлены небрежно: тема не раскрыта. При подготовке работы использован только Интернет.
- оценка «**удовлетворительно**» - тема раскрыта слабо, односторонне. При подготовке работы были использованы только Интернет и/или 1-2 периодические издания.
- оценка «**хорошо**» – материал изложен не достаточно полно, при подготовке работы были использованы периодические издания старых лет выпуска и Интернет.
- оценка «**отлично**» - материал изложен логически правильно в доступной форме с наглядностью (презентация, фото). При написании работы были использованы современные литературные источники (более 5, в том числе монографии и периодические издания).

Перечень практических навыков (умений), которые необходимо освоить обучающемуся

Исследование органов грудной полости при контрастировании пищевода
 Компьютерно-томографическое исследование органов грудной клетки
 Рентгеноскопия и рентгенография сердца (4 проекции) с контрастированием пищевода
 Исследование верхних отделов пищеварительного тракта (скопия и графия) по классической методике, исследование верхних отделов пищеварительного тракта (скопия и графия) при одномоментном двойном контрастировании;

Критерии оценки выполнения практических навыков:

- **зачтено** – обучающийся знает основные положения методики выполнения обследования больного, самостоятельно демонстрирует мануальные навыки, анализирует результаты лабораторного и инструментального исследований, проводит дифференциальную диагностику, выставляет диагноз заболевания и составляет план лечения. Выполняет манипуляции, связанные с оказанием первой помощи. Допускает некоторые неточности (малосущественные ошибки), которые самостоятельно обнаруживает и быстро исправляет;
- **не зачтено** – обучающийся не знает методики выполнения обследования больного, не может самостоятельно провести мануальное обследование больного, делает грубые ошибки в интерпретации результатов лабораторного и инструментального исследований, делает ошибки при проведении дифференциальной диагностики и формулировке диагноза заболевания, и назначении лечения. Не может выполнить манипуляции при оказании неотложной помощи.

2. Оценочные средства для промежуточной аттестации по итогам освоения дисциплины (экзамен или зачёт)

Промежуточная аттестация в 3 семестре - экзамен.

Экзамен включает 3 этапа:

- 1 этап – выполнение заданий в тестовой форме**
- 2 этап - проверка освоения практических навыков**
- 3 этап – итоговое собеседование ситуационным задачам**

Примеры заданий в тестовой форме:

Один правильный ответ в каждом вопросе.

1. Развитие рентгенологии связано с именем В.Рентгена, который открыл излучение, названное впоследствии его именем
 - а) в 1890 году

- б) в 1895 году
- в) в 1900 году
- г) в 1905 году

Эталон ответа - б

2. Время, необходимое для темновой адаптации, составляет примерно

- а) 5 мин
- б) 15 мин
- в) 30 мин
- г) 1 ч

Эталон ответа - а

3. Наименьшую разрешающую способность обеспечивают

- а) экраны для рентгеноскопии
- б) усиливающие экраны для рентгенографии
- в) усилители яркости рентгеновского изображения
- г) безэкранный рентгенограф

Эталон ответа - в

4. Для выявления перелома костей основания черепа рекомендуется произвести

- а) обзорную рентгенограмму в боковой проекции
- б) обзорную рентгенограмму в аксиальной проекции
- в) обзорную рентгенограмму в прямой проекции
- г) обзорную рентгенограмму в лобно-носовой проекции

Эталон ответа - б

5. Чаще всего метастазируют в кости черепа

- а) рак желудка
- б) злокачественные опухоли скелета
- в) рак легкого
- г) рак толстой кишки

Эталон ответа - в

Критерии оценки выполнения заданий в тестовой форме:

- не зачтено – 70% и менее правильных ответов;
- зачтено – 71% и более правильных ответов.

Перечень практических навыков:

Исследование при подозрении на ургентное состояние в грудной и брюшной полостях;

Исследование турецкого седла

Исследование придаточных пазух носа

Контрольные рентгенологические исследования при выраженной степени смешанной формы мастопатии

Исследование черепа (обзорные и прицельные рентгенограммы)

Организация диспансеризации на участке, анализ заболеваемости с временной утратой трудоспособности

Критерии оценки выполнения практических навыков:

- **зачтено** – обучающийся знает основные положения методики выполнения обследования больного, самостоятельно демонстрирует мануальные навыки, анализирует результаты лабораторного и инструментального исследований, проводит дифференциальную диагностику, выставляет диагноз заболевания и составляет план лечения. Выполняет манипуляции, связанные с оказанием первой помощи. Допускает некоторые неточности (малосущественные ошибки), которые самостоятельно обнаруживает и быстро исправляет;

- **не зачтено** – обучающийся не знает методики выполнения обследования больного, не может самостоятельно провести мануальное обследование больного, делает грубые ошибки в интерпретации результатов лабораторного и инструментального исследований, делает ошибки при проведении дифференциальной диагностики и формулировке диагноза заболевания, и назначении лечения. Не может выполнить манипуляции при оказании неотложной помощи.

Примеры ситуационных задач:

ЗАДАЧА № 1

Пациент 58 лет направлен в рентгенологическое отделение из отделения реанимации и интенсивной терапии.

Жалобы

Сознание спутанное в связи с чем пациент жалоб не предъявляет.

Анамнез заболевания

Находится на лечении в отделении реанимации и интенсивной терапии по поводу острого нарушения мозгового кровообращения по геморрагическому типу. Ухудшение общего состояния, направлен в рентгенологическое отделение для обследования.

Анамнез жизни

Не отягощен.

Объективный статус

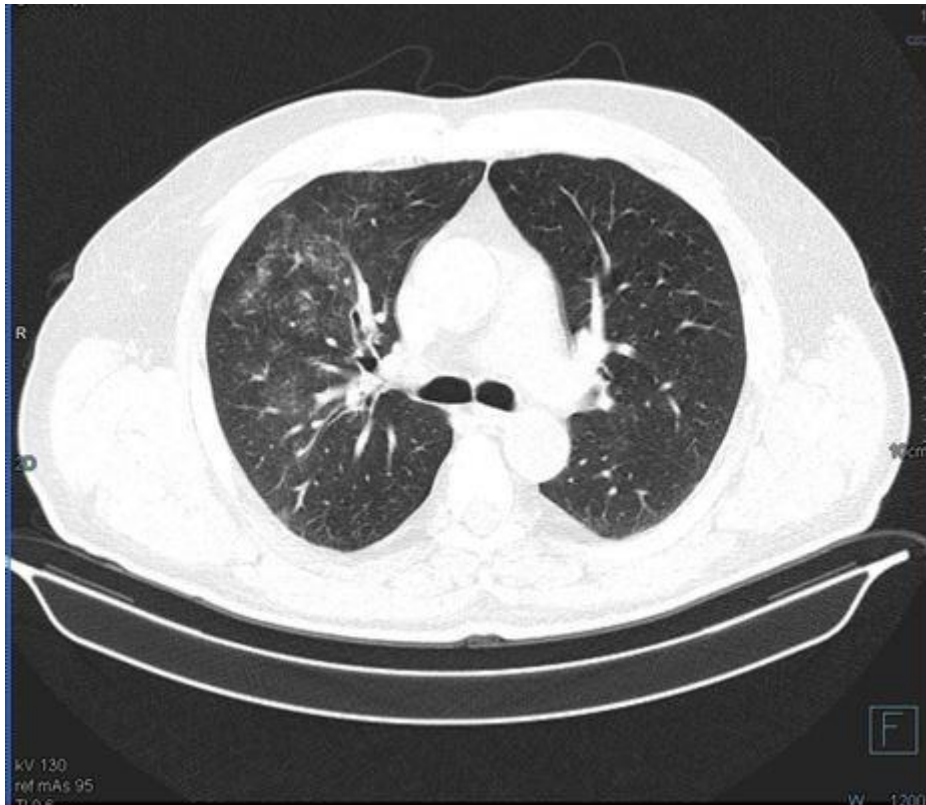
Состояние тяжелое. Температура 39°C. При аускультации над верхней и средней долями справа мелкопузырчатые сухие хрипы. ЧДД 28 в 1 мин.

Клинико-лабораторные данные:

Умеренная гипоксемия (SpO₂ 80-88%)

Общий анализ крови: лейкоциты – 21,3 х10⁹/л. СОЭ - 35 мм/ч.

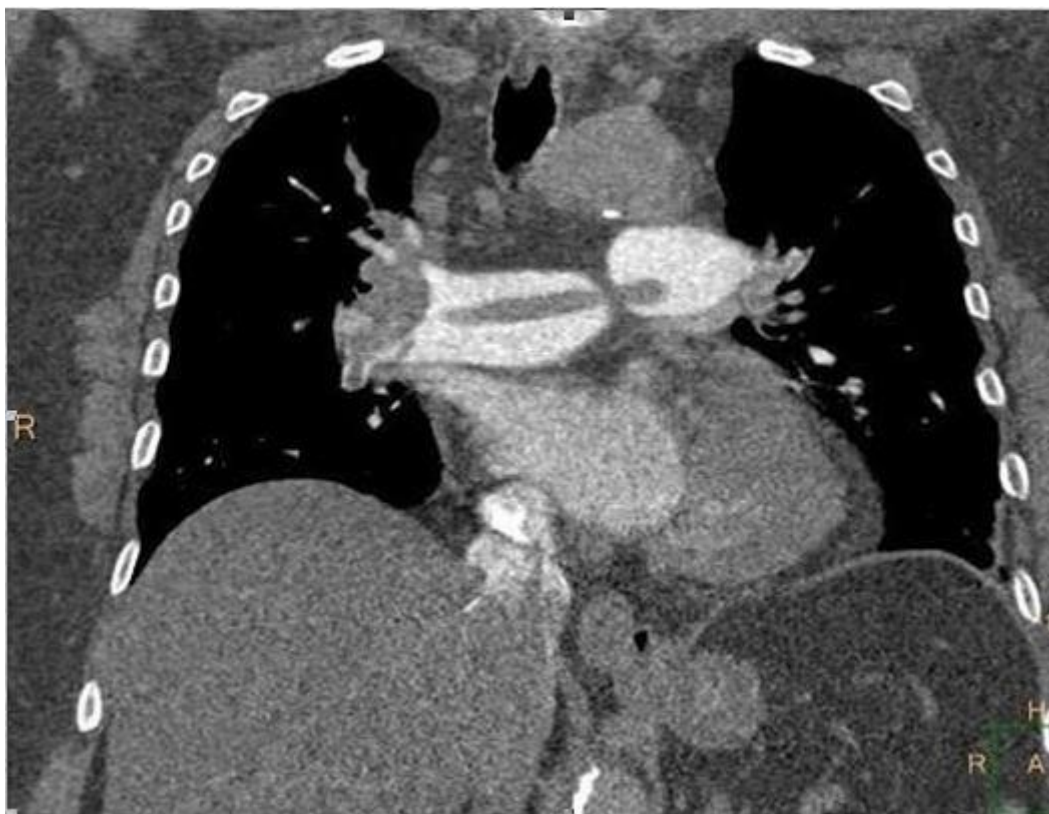Изображение 1



01. Назовите метод лучевой диагностики, который был выполнен пациенту и представлен на изображении №1

- а. компьютерная томография *
- б. линейная томография
- в. рентгенография
- г. магнитно-резонансная томография

Изображение 2



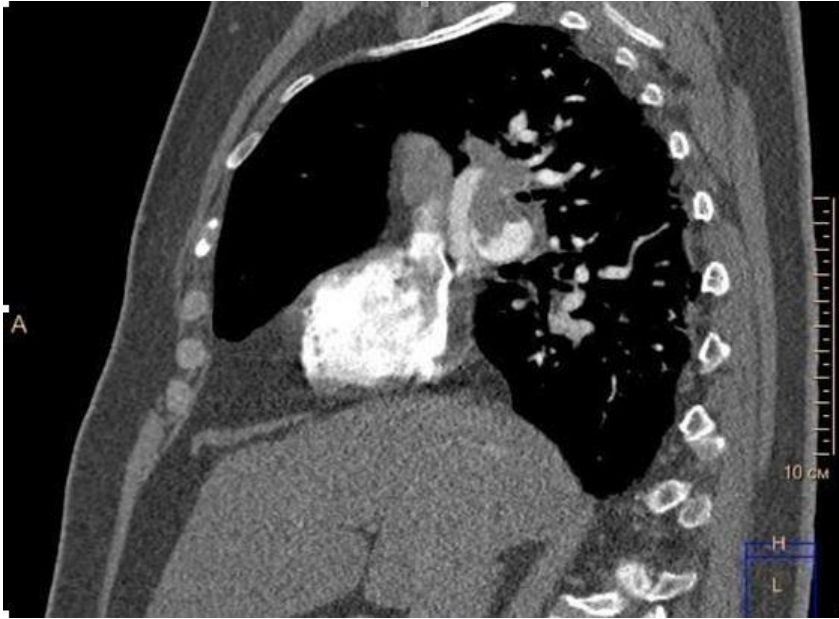
02. На представленном изображении №2 выполнена реконструкция в _____ плоскости

- а. трансверзальной
- б. аксиальной
- в. сагиттальной
- г. корональной *

03. На изображении №2 представлено _____ окно визуализации (просмотра)

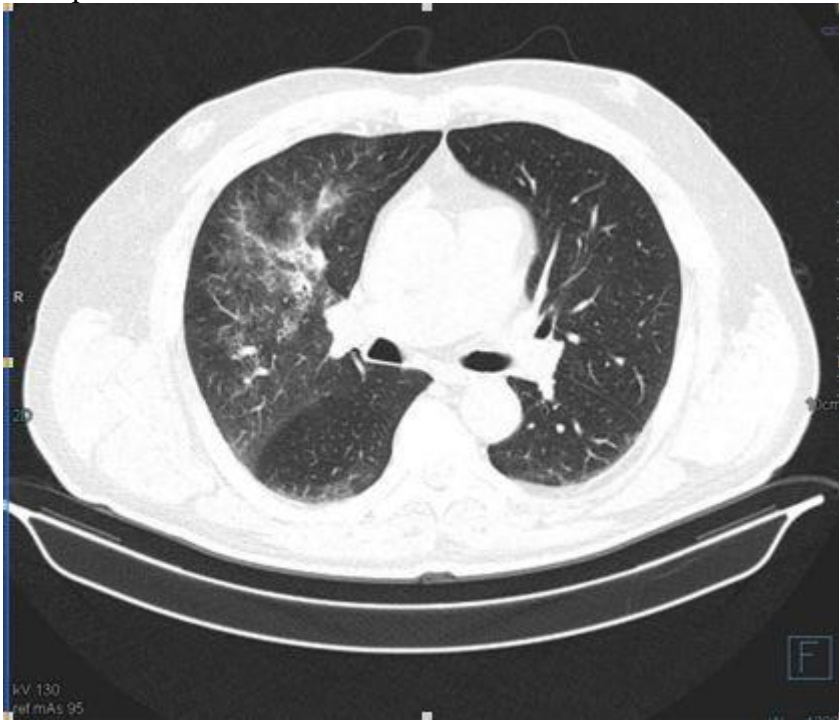
- а. средостенное *
- б. костное
- в. легочное
- г. двойное

Изображение 3



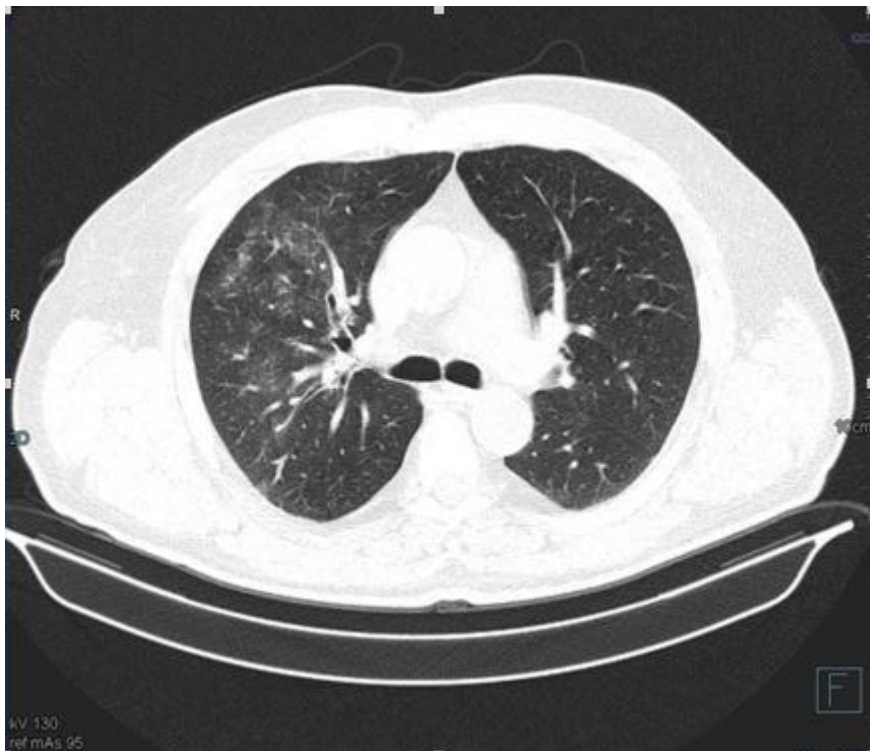
04. Для получения представленного изображения №3 была выполнена реконструкция
- а. мультипланарная (MPR) *
 - б. в проекции максимальной интенсивности (MIP)
 - в. объемного рендеринга (VRT)
 - г. оттененных поверхностей (SSD)

Изображение 4



05. На представленном изображении №4 изменения располагаются в
- а. легком *
 - б. ребре
 - в. средостении
 - г. груди

Изображение 5



06. На представленных изображениях №4 и №5 изменения располагаются в
- верхней доле левого легкого
 - базальных сегментах правого легкого
 - верхней доле правого легкого *
 - язычковых сегментах левого легкого
07. Характер выявленных изменений на представленных изображениях №4 и №5, наиболее вероятно, относится к
- дистрофическому
 - посттравматическому
 - опухолевому
 - инфильтративному *
08. Учитывая данные лучевого исследования (изображения №4 и №5) и клинические данные можно сделать следующее заключение. КТ-семиотика наиболее характерна для
- кровоизлияния
 - фиброзно-кавернозного туберкулеза
 - пневмонии *
 - рака Панкоста
09. При плевропневмонии чаще всего поражается
- 1-2 сегмента одной доли *
 - отдельные сегменты в разных долях
 - все сегменты в одном легком
 - сегменты в обоих легких тотально
10. Участок уплотнения в легочной паренхиме с нечеткими контурами в пределах 1–2 сегментов однородной или неоднородной структуры, на фоне которого видны воздушные просветы бронхов, наиболее характерен для
- эмфиземы

- б. абсцесса
- в. милиарного туберкулеза
- г. острой пневмонии *

11. С целью наиболее детальной визуализации бронхопульмональных лимфатических узлов пациенту необходимо выполнить

- а. компьютерную томографию без внутривенного контрастирования
- б. зонографию
- в. линейную многосрезовую рентгеновскую томографию
- г. компьютерную томографию с внутривенным контрастированием *

12. Противопоказанием для проведения компьютерной томографии органов грудной клетки с внутривенным контрастированием при отсутствии жизнеугрожающих состояний является

- а. кардиостимулятор
- б. 1 триместр беременности *
- в. гастроэзофагеальная рефлюксная болезнь
- г. вес пациента 130 кг

Эталон ответа

1	2	3	4	5	6	7	8	9	10	11	12
А	Г	А	А	А	В	Г	В	А	Г	Г	Б

ЗАДАЧА № 2

Мужчина 44 лет. Жалоб не предъявляет.

При профилактическом осмотре выявлены изменения в правом легком.

Объективно: общее состояние удовлетворительное. Кожные покровы обычной окраски. АД 130/90 мм рт ст, пульс 78 уд/мин, ЧД 16 в мин. Перкуторно сзади над правой лопаткой незначительное укорочение перкуторного звука. Аускультативно дыхание везикулярное.

При рентгенологическом исследовании субплеврально, во II сегменте верхней доли правого легкого, округлой формы образование 3,0 см в диаметре, неоднородной структуры, с глыбками обызвествлений в толще и по краю. Контур четкий местами неровный. В прилежащих отделах легочной ткани на фоне деформированного рисунка различных размеров плотные очажки. Плевра на этом уровне утолщена. Видна тяжистая дорожка к корню легкого. В корне единичные обызвествленные мелкие лимфатические узлы.

Ваше заключение:

- 1. Периферический рак.
- 2. Туберкулема.
- 3. Шаровидная пневмония.
- 4. Гамартома.

Эталон ответа: 2

ЗАДАЧА № 3

Мужчина 26 лет. Жалобы: кашель с отделением гнойной мокроты, слабость, температуру, боли в правой половине грудной клетки.

Анамнез: заболел остро. После переохлаждения появился озноб, сухой кашель,

высокая температура до 39, слабость, боль в правой половине грудной клетки.

Объективно: состояние средней тяжести, одышка до 28 в мин, пульс 112 уд/мин, температура 38. Перкуторно справа сзади ниже угла лопатки и сбоку отмечается притупление перкуторного звука. Аускультативно в этой же области выслушиваются влажные мелкопузырчатые и крепитирующие хрипы.

При рентгенологическом исследовании в нижней доле правого легкого на фоне усиленного и деформированного рисунка множественные различных размеров и интенсивности очаги уплотнения с нечеткими контурами местами сливающиеся между собой в крупные фокусы. При томографическом исследовании просветы бронхов не изменены, корень правого легкого расширен бесструктурен. Междолевая плевро утолщена. Купол диафрагмы справа расположен выше обычного, синусы полностью не раскрываются.

В латеропозиции выявляется небольшое количество свободной жидкости.

Ваше заключение:

1. Инфильтративный туберкулез.
2. Острая пневмония.
3. Рак легкого.

Дополнительные вопросы:

1. Укажите рентгенологические признаки рака легкого.
2. Какие методы ЛД можно использовать для уточнения картины?
3. Дифференциальная лучевая диагностика острой пневмонии.

Эталон ответа: 2

ЗАДАЧА № 4

Больной 19 лет. Возвращаясь поздно ночью домой, подвергся нападению неизвестных лиц, при этом получил многочисленные травмы головы. Потери сознания, тошноты, рвоты не отмечает. На другой день утром обратился за помощью в медицинское учреждение (поликлинику), где были выявлены множественные гематомы и отечность мягких тканей левой половины лица. При осмотре невропатологом нистагма и нарушения глазных зрачковых симптомов не было выявлено. Положение в позе Ромберга устойчивое.

При рентгенологическом исследовании черепа в двух проекциях выявлено расхождение сагиттального шва до 5-6 мм и наличие линейной полосовидной тени отходящей от места схождения сагиттального и венечного швов левой половины черепа кзади и вниз. Протяженность этой линейной тени около 35 мм. Кости лицевого черепа, носовая перегородка не изменены.

Ваше заключение:

1. Перелом костей свода черепа.
2. Остеохлопатия костей свода черепа
3. Метастатическое поражение костей свода черепа.
4. Миеломная болезнь.

Дополнительные вопросы:

1. Укажите рентгенологические признаки поражения черепа.
2. Какие методы ЛД можно использовать для уточнения картины?
3. Дифференциальная лучевая диагностика миеломной болезни

Эталон ответа: 1

Критерии оценки собеседования по ситуационным задачам:

- **отлично** – ставится ординатору, обнаружившему глубокие системные знания программного материала, необходимые для решения профессиональных задач, владеющему научным языком, осуществляющему изложение материала на различных уровнях его представления, владеющими современными стандартами

рентгенодиагностики, продемонстрировавшему умение оценить результаты других методов визуализации (УЗД, компьютерная рентгеновская томография, магнитно-резонансная томография, радионуклидные исследования, эндоскопия);

- **хорошо** – заслуживает ординатор, обнаруживший полное знание программного материала, правильно интерпретирующий лучевые изображения, анализирующий информацию и дающий верные заключения, при ошибках или неточностях быстро ориентируется и корректирует выводы;

- **удовлетворительно** – заслуживает ординатор, обнаруживший достаточный уровень знания основного программного материала, но допустивший погрешности при его изложении;

- **неудовлетворительно** – выставляется ординатору, допустившему при ответе множественные ошибки принципиального характера.

Критерии выставления итоговой оценки:

- **отлично** – за тестовый контроль и выполнение практических навыков «зачтено», за собеседование по задачам «отлично»;

- **хорошо** – за тестовый контроль и выполнение практических навыков «зачтено», за собеседование по задачам «хорошо»;

- **удовлетворительно** – за тестовый контроль и выполнение практических навыков «зачтено», за собеседование по задачам «удовлетворительно»;

- **неудовлетворительно** – на одном из этапов получена оценка «не зачтено» или «неудовлетворительно».

V. Учебно-методическое и информационное обеспечение дисциплины

1. Перечень основной и дополнительной учебной литературы, необходимой для освоения дисциплины:

а). Основная литература:

1. Основы лучевой диагностики и терапии : национальное руководство / ред. С. К. Терновой. – Москва : ГЭОТАР-Медиа, 2012. – 990 с. - ISBN 978-5-9704-2300-4. – URL : <http://192.168.16.5/OpacUnicode/index.php?url=/notices/index/51668/default>. – Текст : непосредственный.
2. Илясова, Елена Борисовна. Лучевая диагностика : учебное пособие / Елена Борисовна Илясова, Марина Леонидовна Чехонацкая, Валерия Николаевна Приезжева. – 2-е изд., перераб. и доп. – Москва : ГЭОТАР-Медиа, 2021. – 432 с. - ISBN 978-5-9704-5877-8. – URL : <http://192.168.16.5/OpacUnicode/index.php?url=/notices/index/113247/default>. – Текст : непосредственный.
3. Лучевая диагностика : учебник / под ред. Г. Е. Труфанова. - 3-е изд., перераб. и доп. - Москва : ГЭОТАР-Медиа, 2023. - 484 с. - ISBN 978-5-9704-7916-2. - URL : <https://www.studentlibrary.ru/book/ISBN9785970479162.html> (дата обращения: 07.05.2025). - Режим доступа : по подписке. – Текст: электронный.

б). Дополнительная литература:

1. Лучевая диагностика заболеваний костей и суставов: национальное руководство / ред. С. К. Терновой, А. К. Морозов. – Москва : ГЭОТАР-Медиа, 2016. – 821 с. - ISBN 978-5-9704-3559-5. – URL : <http://192.168.16.5/OpacUnicode/index.php?url=/notices/index/76081/default>. - Текст: непосредственный.
2. Остманн, Йорг В. Основы лучевой диагностики. От изображения к диагнозу / Йорг В. Остманн, Кристоф Уальд, Джейн Кроссин : пер. с англ. – Москва : Медицинская литература, 2017. – 356 с. - ISBN 978-5-91803-007-3. - URL :

- <http://192.168.16.5/OpacUnicode/index.php?url=/notices/index/103368/default>. – Текст : непосредственный.
3. Крюков, Е. В. Лучевая диагностика при заболеваниях системы крови / под общ. ред. Е. В. Крюкова. - Москва : ГЭОТАР-Медиа, 2021. - 224 с. - ISBN 978-5-9704-6333-8. - URL : <https://www.studentlibrary.ru/book/ISBN9785970463338.html> (дата обращения: 07.05.2025). - Режим доступа : по подписке. – Текст : электронный.
 4. Бородулина, Е. А. Лучевая диагностика туберкулеза легких : учебное пособие / Е. А. Бородулин, Б. Е. Бородулин, А. Н. Кузнецова. - Москва : ГЭОТАР-Медиа, 2021. - 120 с. - ISBN 978-5-9704-5991-1. - URL : <https://www.studentlibrary.ru/book/ISBN9785970459911.html> (дата обращения: 07.05.2025). - Режим доступа : по подписке. – Текст : электронный.
 5. Лучевая терапия (радиотерапия) / Г. Е. Труфанов [и др.]; под ред. Г. Е. Труфанова. - Москва : ГЭОТАР-Медиа, 2018. - 208 с. - ISBN 978-5-9704-4420-7. - URL : <https://www.studentlibrary.ru/book/ISBN9785970444207.html> (дата обращения: 07.05.2025). - Режим доступа : по подписке. – Текст : электронный.
 6. Трутень, В. П. Рентгеноанатомия и рентгенодиагностика в стоматологии : учебное пособие / В. П. Трутень. – 2-е изд., перераб. и доп. – Москва : ГЭОТАР-Медиа, 2020. – 251 с. - ISBN 978-5-9704-5472-5. – URL : <http://192.168.16.5/OpacUnicode/index.php?url=/notices/index/107487/default>. – Текст : непосредственный.
 7. Бургенер, Франсис А. Лучевая диагностика заболеваний костей и суставов : руководство : атлас / Франсис А. Бургенер, Мартти Кормано, Томи Пудас ; ред. С. К. Терновой, А.И. Шехтер : пер. с англ. – Москва : ГЭОТАР-Медиа, 2017. – 540 с. - ISBN 978-5-9704-4158-9. – URL : <http://192.168.16.5/OpacUnicode/index.php?url=/notices/index/75710/default>. – Текст : непосредственный.
 8. Меллер, Торстен Б. Норма при КТ- и МРТ- исследованиях / Торстен Б. Меллер, Эмиль Райф ; ред. Г. Е. Труфанов, Н. В. Марченко: пер. с англ. – 2-е изд. – Москва : МЕДпресс-информ, 2013. – 255 с. - ISBN 978-5-98322-952-5. – URL : <http://192.168.16.5/OpacUnicode/index.php?url=/notices/index/57280/default>. – Текст: непосредственный.
 9. Меллер, Торстен Б. Норма при рентгенологических исследованиях / Торстен Б. Меллер ; ред. Ш. Ш. Шотемор : пер. с нем. – 3-е изд. – Москва : МЕДпресс-информ, 2014. – 288 с. - ISBN 978-5-98322-975-4. – URL : <http://192.168.16.5/OpacUnicode/index.php?url=/notices/index/57279/default>. – Текст : непосредственный.
 10. "Путеводитель" по лучевой диагностике органов брюшной полости : Атлас рентгено-, УЗИ-, КТ- и МРТ- изображений / Военно-мед. акад. им. С. М. Кирова ; ред. Г. Е. Труфанов, В. В. Рязанов, А. С. Грищенко. – Санкт-Петербург : ЭЛБИ-СПб, 2014. – 432 с. - ISBN 978-5-91322-077-6. – URL: <http://192.168.16.5/OpacUnicode/index.php?url=/notices/index/54068/default>. – Текст : непосредственный.

2. Перечень учебно-методического обеспечения для самостоятельной работы обучающихся по дисциплине

Лучевая диагностика органов грудной клетки: норма и патология : атлас лучевых изображений для студентов, обучающихся по специальности(ям) 31.05.01 Лечебное дело, 31.05.02 Педиатрия, 31.05.03 Стоматология / **Тверской государственный медицинский университет** ; авт. А. А. Юсуфов, М.В. Зинченко, Н. В. Цветкова, Е. И. Кочергина, А. А. Плюхин, Е. В. Штукина, И. А. Черкасова. – 23,2 Мб. – Тверь : [б. и.], 2023. – 65 с. – URL: <http://192.168.16.5/OpacUnicode/index.php?url=/notices/index/114133/default> -Текст : электронный.

Лучевая диагностика желудочно-кишечного тракта: норма и патология : атлас лучевых изображений для студентов, обучающихся по специальности(ям) 31.05.01 Лечебное дело, 31.05.02 Педиатрия, 31.05.03 Стоматология / **Тверской государственный медицинский университет** ; авт. **А. А. Юсуфов, М.В. Зинченко, Н. В. Цветкова, Е. И. Кочергина, А. А. Плюхин, Е. В. Штукина, И. А. Черкасова** . – 13,0 Мб . – Тверь : [б. и.], 2023 . – 47 с. – URL: <http://192.168.16.5/OpacUnicode/index.php?url=/notices/index/114134/default> - Текст : электронный.

Лучевая диагностика костно-суставной системы: нормы и патология : атлас лучевых изображений для студентов, обучающихся по специальности(ям) 31.05.01 Лечебное дело, 31.05.02 Педиатрия, 31.05.03 Стоматология / **Тверской государственный медицинский университет** ; авт. **А. А. Юсуфов, М.В. Зинченко, Н. В. Цветкова, Е. И. Кочергина, А. А. Плюхин, Е. В. Штукина, И. А. Черкасова** . – 11,2 Мб . – Тверь : [б. и.], 2023 . – 32 с. – URL: <http://192.168.16.5/OpacUnicode/index.php?url=/notices/index/114130/default> - Текст : электронный.

Цветкова, Н. В.

Ультразвуковая диагностика заболеваний органов пищеварительной системы. Модуль 3 : атлас эхограмм для обучающихся по ДПО ВО (повышение квалификации, профессиональной переподготовки) по специальности Ультразвуковая диагностика / **Н. В. Цветкова, А. А. Юсуфов** ; **Тверской государственный медицинский университет** . – 12.5 Мб . – Тверь : [б. и.], 2023 . – 26 с. URL: <http://192.168.16.5/OpacUnicode/index.php?url=/notices/index/114136/default> - Текст : электронный.

Цветкова, Н. В.

Ультразвуковая диагностика в гинекологии. Модуль 7 : атлас эхограмм для обучающихся по ДПО ВО (повышение квалификации, профессиональной переподготовки) по специальности «Ультразвуковая диагностика» / **Н. В. Цветкова, А. А. Юсуфов** ; **Тверской государственный медицинский университет** . – 133 Мб. – Тверь : [б. и.], 2023 . – 55 с. – URL: <http://192.168.16.5/OpacUnicode/index.php?url=/notices/index/114233/default> - Текст : электронный.

3. Перечень ресурсов информационно-телекоммуникационной сети «Интернет», необходимых для освоения дисциплины

Профессиональные базы данных, информационные справочные системы и электронные образовательные ресурсы:

Электронный справочник «Информо» для высших учебных заведений (www.informio.ru);

Электронный библиотечный абонемент Центральной научной медицинской библиотеки Первого Московского государственного медицинского университета им. И.М. Сеченова // <http://www.emll.ru/newlib/>;

Информационно-поисковая база Medline (<http://www.ncbi.nlm.nih.gov/pubmed>);

База данных «Российская медицина» (<http://www.scsml.rssi.ru/>)

Официальный сайт Министерства здравоохранения Российской Федерации // <https://minzdrav.gov.ru/>;

Российское образование. Федеральный образовательный портал. // <http://www.edu.ru/>;

Клинические рекомендации: <http://cr.rosminzdrav.ru/>;

Электронный образовательный ресурс Web-медицина (<http://webmed.irkutsk.ru/>)

4. Перечень информационных технологий, используемых при осуществлении образовательного процесса по дисциплине, включая перечень программного обеспечения и информационных справочных систем

4.1. Перечень лицензионного программного обеспечения:

1. Microsoft Office 2016:
 - Access 2016;
 - Excel 2016;
 - Outlook 2016;
 - PowerPoint 2016;
 - Word 2016;
 - Publisher 2016;
 - OneNote 2016.
2. ABBYY FineReader 11.0
- 4 Система дистанционного обучения MOODLE
5. Программное обеспечение «Среда электронного обучения 3KL»
6. Компьютерная программа для статистической обработки данных SPSS
7. Экспертная система обнаружения текстовых заимствований на базе искусственного интеллекта «Рукоконтекст»
8. Справочно-правовая система Консультант Плюс

4.2. Перечень электронно-библиотечных систем (ЭБС):

1. Электронно-библиотечная система «Консультант студента» (www.studmedlib.ru);
2. Справочно-информационная система MedBaseGeotar (mbasegeotar.ru)
3. Электронная библиотечная система «elibrary» (<https://www.elibrary.ru/>)

Указываются только лицензионные программные продукты и ЭБС, к которым имеется доступ в университете (в библиотеке, компьютерных классах и/или на кафедрах).

5. Методические указания для обучающихся по освоению дисциплины.

5.1. Форма протокола рентгенологического исследования (рентгенологического исследования легких (флюорографии), рентгенологического исследования молочных желез (маммографии), рентгенологического исследования зубочелюстной системы, рентгеновского компьютерно-томографического исследования, магнитно-резонансного исследования, рентгенологического исследования костной системы (рентгеновской остеоденситометрии))

(Приложение N 34 к Правилам проведения рентгенологических исследований, утвержденным приказом Министерства здравоохранения Российской Федерации от 9 июня 2020 г. N 560н)

Название медицинской организации, адрес ее местонахождения	
Дата и время проведения исследования	
Данные о пациенте	
Фамилия	
Имя	
Отчество (при наличии)	
Пол (М/Ж)	
Дата рождения (ДД/ММ/ГГГГ)	
Номер медицинской карты пациента <2>	

Цель исследования		
Причина обращения или диагноз в соответствии с МКБ-10		
Первичное/вторичное исследование		
Краткий анамнез		
Вид рентгенологического исследования		
Анатомическая область		
Технические особенности рентгенологической диагностической системы		
Наименование медицинского оборудования		
Протокол исследования		
Эффективная доза (при наличии)		
Ограничения визуализации		
Примечания		
Контрастный лекарственный препарат		
Пероральный (название, дозировка)	Внутривенный (название, дозировка)	Аллергическая реакция
Подробное описание результатов проведенного рентгенологического исследования		
Заключение по результатам рентгенологического исследования (с интерпретацией результатов с указанием: стандартизированных шкал оценки результатов; рентгенологических признаков: заболеваний (болезней), травм, физиологических или патологических состояний, врожденных пороков развития, неспецифических изменений, заболеваний и состояний, которые позволяют сформировать дифференциально-диагностический ряд)		
Рекомендации по дополнительному или контрольному обследованию		
Дата	Фамилия, имя, отчество (при наличии) медицинского работника	Подпись

5.2 Шаблоны описаний рентгенологических, компьютерно томографических и магнитно-резонансных томографических исследований представлены в приложении №2.

VI. Описание материально-технической базы, необходимой для осуществления образовательного процесса по дисциплине
Приложение № 3.

VII. Научно-исследовательская работа

1.1. Научно-исследовательская работа ординаторов (НИРО) является обязательным видом

самостоятельной работы ординатора и выполняется в период освоения теоретической части обучения в рамках изучения дисциплины.

1.2. Основной целью выполнения НИРО является развитие клинического мышления, расширение и углубление теоретических знаний, приобретение опыта исследовательской деятельности.

1.3. Задачи НИРО:

- систематизация теоретических знаний;
- овладение современными методами поиска, обработки и использования информации;
- формирование навыков системного анализа медицинской информации, базирующегося на принципах доказательной медицины;
- развитие навыков соблюдения основных этических принципов при планировании и проведении клинических исследований;
- развитие навыков сбора и обработки клинико-эпидемиологических данных и формировании навыков анализа практической деятельности;
- формирование навыков и умений проведения статистического анализа результатов практической деятельности;
- формирование навыков и умений написания текстов в научном стиле, презентации публичной речи, ведения дискуссии и полемики, редактированию текстов профессионального содержания.

1.4. НИРО хранятся в течение двух лет на выпускающих кафедрах, после чего уничтожаются по акту в установленном порядке.

2 Порядок подготовки и руководства научно-исследовательской работой ординатора

2.1. Тематика НИРО ежегодно разрабатывается сотрудниками кафедры. Тематика НИРО работ соответствует специальности ординатуры «Рентгенология» и обновляется не реже 1 раза в 3 года в соответствующих научных направлениях кафедры (распоряжение Правительства «О Программе фундаментальных научных исследований в Российской Федерации на долгосрочный период (2021-2030 годы)»).

2.2. Выбор и утверждение темы НИРО:

2.2.1 Ознакомление ординаторов с тематикой ИРО осуществляется в течение первого месяца обучения в ординатуре.

2.2.2 Ординаторам предоставляется право выбора темы НИРО. Ординатор имеет право изменить или уточнить тему НИРО в течение первых трех месяцев обучения по согласованию с руководителем и при положительном решении выпускающей кафедры.

2.2.3 Закрепление темы НИРО за ординатором производится в течение первого месяца обучения в ординатуре, о чем делается запись в индивидуальном плане ординатора.

2.3. Руководство научно-исследовательской работой ординатора:

2.3.1. Научное руководство НИРО осуществляет опытный преподаватель кафедры, назначенный заведующим кафедрой по согласованию с руководителем ординатора на весь период его обучения.

2.3.2. Научное руководство НИРО осуществляется в рамках часов, отводимых на руководство ординатором на весь период обучения.

2.3.3. В соответствии с темой НИРО руководитель:

- составляет задание на выполнение НИРО, включающее план-график выполнения НИРО;
- рекомендует ординатору необходимую литературу;
- проводит регулярные индивидуальные консультации;
- контролирует выполнение отдельных частей работы и работы в целом;
- проверяет окончательно оформленную работу;
- допускает к защите;
- оказывает помощь в подготовке защиты.

2.3.4. Задание на выполнение НИРО устанавливает границы и глубину исследования (разработки) темы, а также сроки представления работы на кафедру в завершённом

виде.

2.4. НИРО выполняется ординатором самостоятельно. Допускается формирование исследовательских команд для организации работ на стыке научных дисциплин, комплексирования тематик и методик.

2.5. Руководитель ординатора несет ответственность за решения, выводы, правильность всех данных, представленных в работе.

2.6. НИРО выполняется на клинических базах ТГМУ;

2.7. В зависимости от тематики НИРО работа ординатора на базе государственных учреждений здравоохранения может заключаться в обработке первичной медицинской документации (в том числе и архивной) и в непосредственной работе с пациентами по теме исследования при условии обязательной курации руководителя НИРО (в том числе и во время дежурств в отделении); а также работе экспериментального характера на биологических объектах.

2.8. НИРО должна соответствовать следующим требованиям:

- иметь достаточный теоретический уровень;
- носить исследовательский характер;
- быть выполненной в соответствии с этическими принципами проведения клинического или экспериментального исследований;
- полученные результаты должны быть подвержены статистической обработке с применением современных методов;
- методы и методики исследования, а также результаты и выводы должны соответствовать принципам доказательной медицины;
- иметь обязательные самостоятельные выводы в заключение работы;
- иметь необходимый объем;
- быть выполненной в сроки, установленные планом-графиком.

2.9. Этапы выполнения НИРО.

2.9.1. Работа над темой состоит из трех этапов: подготовительного, основного и заключительного, включающих в себя ряд мероприятий. На подготовительном этапе ординатор:

- согласует тему и методику исследования с Этическим комитетом (с предоставлением информированного согласия пациента);
- определяет цель, задачи, структуру и методы исследования;
- осуществляет поиск и отбор теоретической и эмпирической информации (работа с каталогами, составление списка литературы, работа с книгой, выписки, тезисы, конспектирование, работа с историями болезни в архиве и в отделении, работа с пациентами), определяет ее объем;
- тщательно систематизирует отобранный материал, изучает его и составляет план работы.

VIII. Сведения об обновлении рабочей программы дисциплины

Представлены в Приложении № 4

**Фонды оценочных средств
для проверки уровня сформированности компетенций (части компетенций)
для промежуточной аттестации по итогам освоения дисциплины**

УК-1. Способен критически и системно анализировать, определять возможности и способы применения достижения в области медицины и фармации в профессиональном контексте

1) Типовые задания для оценивания результатов сформированности компетенции на уровне «Знать» (воспроизводить и объяснять учебный материал с требуемой степенью научной точности и полноты):

1. Какой документ регламентирует правила проведения рентгенологических исследований
2. В каких целях проводятся рентгенологические исследования
3. Рентгенологические исследования включают в себя следующие виды исследований:
общая рентгенодиагностика;
рентгенологическое исследование легких (флюорография);
рентгенологическое исследование молочных желез (маммография);
рентгенологическое исследование зубочелюстной системы;
рентгеновское компьютерно-томографическое исследование;
магнитно-резонансное исследование;
рентгенологическое исследование костной системы (рентгеновская остеоденситометрия);
комбинированные (совмещенные) с рентгеновскими компьютерно-томографическими исследованиями и магнитно-резонансными исследованиями радиологические исследования, в части проведения и описания рентгенологического исследования;
4. Виды интервенционных вмешательств:
под рентгенологическим контролем, под контролем рентгеновской компьютерной и магнитно-резонансной томографии (фистулография, проктография, цистография, артрография и иное), проведение биопсии (тонкоигольная аспирационная биопсия, толстоигольная кор-биопсия) органов и тканей различных локализаций под компьютерно-томографическим и магнитно-резонансно-томографическим контролем.
5. Рентгенологические исследования проводятся при наличии медицинских показаний при оказании:
первичной медико-санитарной помощи;
специализированной медицинской помощи;
скорой, в том числе скорой специализированной, медицинской помощи;
медицинской помощи при санаторно-курортном лечении;
паллиативной медицинской помощи.
6. Рентгенологические исследования проводятся при оказании медицинской помощи в следующих условиях: амбулаторно, в том числе в передвижных медицинских комплексах, в дневном стационаре, стационарно, вне медицинской организации (по месту вызова бригады скорой, в том числе скорой специализированной, медицинской помощи, а также в транспортном средстве при медицинской эвакуации).
7. Рентгенологические исследования проводятся при оказании медицинской помощи в следующих формах: экстренная, неотложная, плановая.
8. Порядок проведения рентгенологических исследований при оказании скорой, в том числе скорой специализированной, медицинской помощи.
9. Структура и организация рентгенологической службы в системе здравоохранения РФ
10. Правила организации деятельности рентгеновского кабинета для рентгенографии легких (флюорографии)

11. Штатные нормативы рентгеновского кабинета для рентгенографии легких (флюорографии)
12. Правила организации деятельности Кабинета рентгеновского маммографического
13. Штатные нормативы Кабинета рентгеновского маммографического
14. Вопросы этики и деонтологии в профессиональной деятельности врача-рентгенолога
15. Правила организации деятельности Кабинета рентгеновского стоматологического
16. Штатные нормативы Кабинета рентгеновского стоматологического
17. Биологическое действие ионизирующего излучения
18. Правила организации деятельности Кабинета рентгеновской компьютерной томографии
19. Штатные нормативы Кабинета рентгеновской компьютерной томографии
20. Меры защиты медицинского персонала, пациентов и населения
21. Роль и место флюорографии в здравоохранении

2) Типовые задания для оценивания результатов сформированности компетенции на уровне «Уметь» (решать типичные задачи на основе воспроизведения стандартных алгоритмов решения):

1. Стандарт оснащения рентгеновского кабинета для рентгенографии легких (флюорографии)
2. Анализ результатов рентгенологических исследований проводится.
3. Анализ результатов рентгенологических исследований с применением телемедицинских технологий при направлении медицинских изображений в другую медицинскую организацию.
4. Протокол оформления в медицинской организации, проводившей рентгенологическое исследование.
5. Стандарт оснащения Кабинета рентгеновского маммографического
6. Стандарт оснащения Кабинета рентгеновского стоматологического
7. Стандарт оснащения Кабинета рентгеновской компьютерной томографии
8. Направление на рентгенологическое исследование
9. Запись в листе назначений и их выполнения
10. Направление на рентгенологическое исследование, при котором планируются проведение инвазивных процедур, введение лекарственных препаратов
11. Проведение рентгенологических исследований в рамках оказания медицинской помощи при санаторно-курортном лечении:
12. Контрольная карта диспансерного наблюдения
13. Составление заключения по экспертизе живого лица.
14. Организация диспансеризации на участке,
15. анализ заболеваемости с временной утратой трудоспособности
16. Клиническое обследование больного
17. Оценка гормональных исследований крови (ТТГ, Т3, Т4, катехоламины, ванилил-миндальная кислота, ренин, альдостерон)
18. Первая врачебная помощь при неотложных состояниях - Обморок.
19. Мероприятия по радиационной защите пациентов и персонала при рентгенологических исследованиях
20. Дозиметрический контроль

3) Типовые задания для оценивания результатов сформированности компетенции на уровне «Владеть» (решать усложненные задачи на основе приобретенных знаний и умений, с их применением в нетипичных ситуациях, формируется в процессе практической деятельности):

1. Подобрать и обосновать необходимое оборудование для оснащения кабинета рентгенологических исследований исходя из задач и объема исследований медицинской организации.
2. Составить расписание работы кабинета рентгеновской денситометрии
3. Провести анализ рентгенологического исследования и оформить протокол рентгенологического исследования;
4. Освоение и внедрение в практику новых методик рентгенодиагностики;
5. Обеспечить взаимосвязь и преемственность в работе с другими лечебно-диагностическими подразделениями медицинской организации при проведении рентгенологических исследований;
6. Проводить методическую работу с врачами лечебно-диагностических подразделений по вопросам правильности и обоснованности направления пациентов на рентгенологические исследования;
7. Выявлять и анализировать причины расхождения заключений по результатам рентгенологических исследований с результатами других диагностических исследований, клиническим и патолого-анатомическим диагнозами;
8. Организовать и провести консультацию с применением телемедицинских технологий;
9. Представить отчеты по видам, формам, в сроки и в объемы, которые установлены уполномоченным федеральным органом исполнительной власти
10. Собрать и представить первичные данные о медицинской деятельности для информационных систем в сфере здравоохранения
11. Применять полученные результаты научных исследований для анализа и интерпретирования при постановке диагноза больным
12. Численность медицинского персонала организации составляет 25 врачей. ведущих амбулаторный прием. Какова численность персонала рентгеновского отделения амбулаторно-поликлинического учреждения?

1 должность врача-рентгенолога

2 должность врача-рентгенолога

3 должность врача-рентгенолога

4 должность врача-рентгенолога

5 должность врача-рентгенолога

Укажите нормативные документы.

Приказ МЗ РФ № 560 от 09.06.2020.

13. Каковы сроки хранения рентгенограмм при отсутствии патологии, при патологических изменениях, а также рентгенограмм больных детей (соответственно)?

при отсутствии патологии	при патологических изменениях	больных детей
1 год	1 год,	3 года,
2 года,	3 года	6 лет,
5 лет,	5 лет	8 лет
10 лет	10 лет	10 лет

Укажите нормативные документы.

Приказ МЗ РФ №560 от 09.06.2020.

14. 1.Для снижения суммационного эффекта при рентгенологическом исследовании можно использовать

- многопроекционного исследования
- снижения напряжения
- нестандартной проекции
- **послойного исследования**

2.Какие категории установлены для облучаемых лиц:

- персонал (группы А и Б); - все население, включая лиц из персонала вне сферы и условий их производственной деятельности.

3. Укажите Нормируемые Пределы доз величины персонал (группа А) население.

Нормируемые величины	Пределы доз	
	персонал (группа А)	население
Эффективная доза	20 мЗв в год в среднем за любые последовательные 5 лет, но не более 50 мЗв в год	1 мЗв в год в среднем за любые последовательные 5 лет, но не более 5 мЗв в год
Эквивалентная доза за год в хрусталике глаза	150 мЗв	15 мЗв
коже	500 мЗв	50 мЗв
кистях и стопах	500 мЗв	50 мЗв

15. Наибольшее значение в дифференциальной диагностике дистопии и нефроптоза имеет

1. уровень расположения лоханки
2. длина мочеточника
3. уровень отхождения почечной артерии
4. расположение мочеточника и длина мочеточника и уровень отхождения почечной артерии

Выберите методы для дифференциальной диагностики дистопии и нефроптоза

1. коронарография
2. рентгенография
3. электронно-лучевая томография
4. МРТ
5. КТ
6. УЗИ

Эталон ответа: 4,5

16. Какая из приведенных контрастных методик исследования имеет терапевтический эффект?

- пневмомаммография
- дуктография
- пневмокистография
- двойное контрастирование протоков

Эталон ответа : пневмокистография . Опишите ее.

17. Вы проводите рентгенологические исследования органов грудной клетки. Укажите расчетные нормы времени на проведение следующих исследований:

Рентгеноскопия органов грудной клетки

Рентгенография (обзорная) грудной клетки в одной проекции в двух проекциях

Рентгеноскопия и рентгенография сердца с контрастированным пищеводом

Рентгенография гортани

Рентгенография сердца, диафрагмы

Эталон ответа

Рентгеноскопия органов грудной клетки	10 мин.
Рентгенография (обзорная) грудной клетки в одной проекции	10 мин.
в двух проекциях	15 мин.
Рентгеноскопия и рентгенография сердца с контрастированным пищеводом	20 мин.
Рентгенография гортани	10 мин.
Рентгенография сердца, диафрагмы	19 мин.

18..Больному требуется исследование желчного пузыря

1.Мероприятия по подготовке пациента к лучевому обследованию желчного пузыря:

1. подготовки не требуется
2. устранить метеоризм, легкий завтрак
3. устранить метеоризм, исследование натошак
4. представить холецистограмму для определения топографии желчного пузыря

2. Сцинтиграфия показана для диагностирования:

1. гепатита
2. острого холецистита
3. раннего выявления цирроза печени

3.Назовите один наиболее характерный признак гепатолиенального синдрома при сцинтиграфии:

1. увеличение размеров печени
2. уменьшение размеров печени
3. визуализация селезенки

Эталон ответа:2, 3,3

19..Больной направлен на исследование желчного пузыря.

1.Конкременты желчного пузыря чаще всего диагностируют при:

1. МРТ
2. КТ
3. УЗИ
4. ЭРХПГ

2. Назовите метод, на сегодняшний день являющийся «золотым стандартом» в диагностике заболеваний желчных протоков:

1. холеграфия
2. холецистография
3. холангиография
4. ЭРХПГ

3. Укажите симптомы конкремента желчного пузыря на УЗ исследовании.

Эталон ответа: 3,2,Округлый краевой дефект наполнения желчного пузыря размером 1,5 х 2 см, не меняющий своего положения в различных проекциях

20. Определите по протоколу лучевого исследования признаки, характерные для следующих заболеваний почек:

А-камень

Б-киста

1. статическая сцинтиграфия — размеры почки увеличены, накопление РФ снижено, распределениееего диффузно неравномерное. УЗИ — размеры почки увеличены, множественные эхонегативные образования четкой формы. КТ — размеры почки увеличены, образования с содержимым, соответствующим плотности жидкости
2. УЗИ — неоднородный очаг с неровными контурами, гипер-и гипозохогенный. КТ — образование с неровными контурами с плотностью выше плотности жидкости. Ангиография — образование с атипичным строением сосудов, симптом «озер и лужиц»

Эталон ответа А-1, Б-2

УК-3. Способен руководить работой команды врачей, среднего и младшего медицинского персонала, организовывать процесс оказания медицинской помощи населению

1) Типовые задания для оценивания результатов сформированности компетенции на уровне «Знать» (воспроизводить и объяснять учебный материал с требуемой степенью научной точности и полноты):

1. Рентгенологические исследования проводятся

1. врачом-рентгенологом
2. рентгенолаборантом
3. акушеркой

Эталон ответа 1, 2

2. Анализ результатов рентгенологических исследований проводится

1. врачом-рентгенологом
2. лаборантом

Эталон ответа 1

3. Анализ результатов рентгенологических исследований в другой медицинской организации

1. Проводится
2. Не проводится

Эталон ответа 1

4. Проведения рентгенологических исследований возможно в

1. рамках оказания первичной медико-санитарной помощи,
2. специализированной медицинской помощи,
3. паллиативной медицинской помощи
4. медицинской помощи при санаторно-курортном лечении:
5. все ответы правильные

Эталон ответа 5

5. Пациентам, которым оказывается медицинская помощь в стационарных условиях и в условиях дневного стационара и передвижение которых по медицинским причинам ограничено, в том числе ввиду назначенного режима лечения, рентгенологические исследования могут проводиться

1. непосредственно в структурном подразделении медицинской организации, в котором они пребывают, с использованием портативного рентгенологического оборудования
2. не проводятся

Эталон ответа 1

6. Направление, выданное для проведения рентгенологического исследования в другой медицинской организации, дополнительно содержит:

Наименование учреждения, выдавшего направление

7. Рентгенологическое исследование проводится на основании

1. Направления
2. Записи в Листе назначений
3. Рекомендации родственников.

Эталон ответа 1

8. По результатам рентгенологического исследования составляется Протокол по форме

согласно приложению N 34 к настоящим Правилам

1. в течение 24 часов
2. в течении 1 часа
3. в течении 7 дней.

Эталон ответа 1

9. Протокола исследования подписывает

1. Врач-рентгенолог
2. Лаборант
3. Исследуемый пациент

Эталон ответа 1

10. Перечислите мероприятия, обеспечивающие радиационную безопасность пациента при рентгенологическом исследовании:

1. назначение исследования по строгим показаниям
2. применение приспособлений для защиты тела пациента вне зоны исследования
3. использование усилителей рентгеновского изображения и цифровых датчиков
4. сокращение времени исследования пациента за экраном при сохранении качества исследования
5. верно все перечисленное выше

Эталон ответа 5

11. Содержание протокола исследования

12. Правила организации деятельности Кабинета магнитно-резонансной томографии
13. Штатные нормативы Кабинета магнитно-резонансной томографии
14. Стандарт оснащения Кабинета магнитно-резонансной томографии
15. Правила организации деятельности Кабинета рентгеновской остеоденситометрии
16. Штатные нормативы Кабинета рентгеновской остеоденситометрии
17. Стандарт оснащения Кабинета рентгеновской остеоденситометрии
18. Правила организации деятельности Кабинета рентгеновского для топометрии
19. Назначение на должность и освобождение заведующего кабинетом (отделением)
20. Порядок оформления протокола исследования

2) Типовые задания для оценивания результатов сформированности компетенции на уровне «Уметь» (решать типичные задачи на основе воспроизведения стандартных алгоритмов решения):

1. Оформить направление на рентгенологическое исследование (далее - Направление) в виде документа на бумажном носителе, которое заполняется разборчиво от руки или в печатном виде, заверяется личной подписью и печатью лечащего врача (фельдшера, акушерки), и (или) с согласия пациента или его законного представителя в форме электронного документа, подписанного с использованием усиленной квалифицированной электронной подписи лечащего врача (фельдшера, акушерки);
2. Сделать запись в листе назначений и их выполнения, содержащемся в медицинской карте стационарного больного (далее - Лист назначений), о виде необходимого рентгенологического исследования или, в случае направления в другую медицинскую организацию, оформляет Направление.
3. Установить наличие или отсутствие у пациента противопоказаний к проведению такого вида исследований и указать это в Направлении.
4. Оформить Направление для проведения рентгенологического исследования в другой медицинской организации в форме электронного документа.

5. Выдать Копию Протокола по запросу пациента либо его законного представителя, направленного в том числе в электронной форме.
6. Обосновать Штатную численность Кабинета
7. Обеспечить взаимосвязь и преемственности в работе с другими лечебно-диагностическими подразделениями медицинской организации при проведении рентгенологических исследований;
8. Вести методическую работу с врачами лечебно-диагностических подразделений по вопросам правильности и обоснованности направления пациентов на рентгенологические исследования;
9. Выявлять и анализировать причины расхождения заключений по результатам рентгенологических исследований с результатами других диагностических исследований, клиническим и патолого-анатомическим диагнозами;
10. Организовать и провести консультацию с применением телемедицинских технологий;
11. Представить отчет по видам, формам исследований за год ,
12. Представить первичные данные о медицинской деятельности;
13. Провести рентгеноскопическое исследование
14. Подготовить заключение по результатам исследования голени ребенка
15. Выбрать метод исследования и провести исследование пациента после травмы головы
- 16.Выполнение обзорной рентгенограммы нижней челюсти и консультирование врача-стоматолога
- 17.Фиксирование дозы после выполнения рентгеновского исследования
18. Контролирование младшего персонала по заполнению журнала регистрации исследований
- 19.Провести совместную консультацию с хирургом по «острому животу»
- 20.Консультация с травматологом по результатам 2-х Исследований перелома

3) Типовые задания для оценивания результатов сформированности компетенции на уровне «Владеть» (решать усложненные задачи на основе приобретенных знаний и умений, с их применением в нетипичных ситуациях, формируется в процессе практической деятельности):

- 1 Оформить направление на рентгенологическое исследование (далее - Направление) в виде документа на бумажном носителе, которое заполняется разборчиво от руки или в печатном виде, заверяется личной подписью и печатью лечащего врача (фельдшера, акушерки), и (или) с согласия пациента или его законного представителя в форме электронного документа, подписанного с использованием усиленной квалифицированной электронной подписи лечащего врача (фельдшера, акушерки);
2. Сделать запись в листе назначений и их выполнения, содержащемся в медицинской карте стационарного больного (далее - Лист назначений), о виде необходимого рентгенологического исследования или, в случае направления в другую медицинскую организацию, оформляет Направление.
- 3.Установить наличие или отсутствие у пациента противопоказаний к проведению такого вида исследований и указать это в Направлении.
4. Вы проводите Рентгенологические исследования органов брюшной полости (органов пищеварения). Укажите расчетные нормы времени на проведение следующих исследований:
Фарингография контрастная
Рентгеноскопия (обзорная) брюшной полости
Рентгенография (обзорная) брюшной полости
Рентгеноскопия и рентгенография желудка по традиционной методике
Самостоятельная рентгеноскопия и рентгенография пищевода
Ретроградная холецистохолангиопанкреатография

Холангиография интраоперационная
 Холангиохолецистография внутривенная
 Холецистография пероральная
 Первичное двойное контрастирование желудка
 Дуоденография беззондовая
 зондовая
 Ирригоскопия
 Эталон ответа

Фарингография контрастная	20 мин.
Рентгеноскопия (обзорная) брюшной полости	10 мин.
Рентгенография (обзорная) брюшной полости	16 мин.
Рентгеноскопия и рентгенография желудка по традиционной методике	20 мин.
Самостоятельная рентгеноскопия и рентгенография пищевода	10 мин.
Ретроградная холецистохолангиопанкреатография	90 мин.
Холангиография интраоперационная	30 мин.
Холангиохолецистография внутривенная	30 мин.
Холецистография пероральная	15 мин.
Первичное двойное контрастирование желудка	30 мин.
Дуоденография беззондовая	20 мин.
зондовая	30 мин.
Ирригоскопия	35 мин.

5. Вы проводите Рентгенологические исследования костно-суставной системы. Укажите расчетные нормы времени на проведение следующих исследований:

Рентгенография периферических отделов скелета и позвоночника в одной проекции
в двух проекциях

Рентгенография черепа в двух проекциях

Рентгенография придаточных пазух носа

Рентгенография височно-челюстного сустава

Рентгенография нижней челюсти

Рентгенография костей носа

Рентгенография зубов

Рентгенография височной кости

Рентгенография ключицы

Рентгенография лопатки в двух проекциях

Рентгенография ребер с аутокомпрессией во время дыхания

Рентгенография грудины с компрессией во время дыхательных движений

Рентгенография грудного отдела позвоночника с компрессионным поясом во время дыхательных движений

Функциональное исследование позвоночника

Рентгенография костей таза

Рентгенография мягких тканей

На каждый дополнительный снимок в специальных проекциях прибавляется

Эталон ответа

Рентгенография периферических отделов скелета и позвоночника в одной проекции	10 мин.
в двух проекциях	15 мин.

Рентгенография черепа в двух проекциях	15 мин.
Рентгенография придаточных пазух носа	10 мин.
Рентгенография височно-челюстного сустава	15 мин.
Рентгенография нижней челюсти	15 мин.
Рентгенография костей носа	10 мин.
Рентгенография зубов	10 мин.
Рентгенография височной кости	15 мин.
Рентгенография ключицы	10 мин.
Рентгенография лопатки в двух проекциях	15 мин.
Рентгенография ребер с аутокомпрессией во время дыхания	20 мин.
Рентгенография грудины с компрессией во время дыхательных движений	35 мин.
Рентгенография грудного отдела позвоночника с компрессионным поясом во время дыхательных движений	25 мин.
Функциональное исследование позвоночника	20 мин.
Рентгенография костей таза	10 мин.
Рентгенография мягких тканей	10 мин.
На каждый дополнительный снимок в специальных проекциях прибавляется	5 мин.

6. По направлению хирурга на осмотр прибыл мальчик, 11 лет. Жалобы на сильные боли и опухоль в правом коленном суставе. Анамнез. После травмы три недели назад появились боли в правом коленном суставе. Обратился к хирургу, лечили от ушиба спиртовыми компрессами. Боли нарастали, ночью просыпается от болей и принимает анальгетики. Неделью назад появилась опухоль коленного сустава, которая увеличивается.

Объективно. Правая нога согнута в коленном суставе, движения ограничены, болезненны. Опухоль по внутренней поверхности коленного сустава 5х6 см плотная, неподвижная, умеренно болезненная.

На рентгенограммах правого коленного сустава в двух проекциях – в дистальном метафизе правой бедренной кости во внутреннем полуцилиндре литическая деструкция с нечеткими неровными контурами, распространяющаяся на половину метафиза. Весь поперечник кости, корковый слой – разрушены. Виден мягкотканый компонент за пределами кости. Остеопороз костей, формирующих сустав.

Ваше заключение:

1. Хронический остеомиелит правой бедренной кости.
2. Остеогенная саркома.
3. Саркома Юинга.
4. Сифилис.

1. Какое заболевание можно предположить по клинической картине?

2. Назовите методы ЛД, позволяющие дифференцировать Саркому Юинга от других заболеваний?

3. Дифференциальная лучевая диагностика остеомиелита бедренной кости.

7. Пациент направлен кардиологом на обследование М-эхокардиография.

М-эхокардиография является:

- 1) одномерным исследованием
- 2) двумерным исследованием

- 3) трехмерным исследованием
- 4) четырехмерным исследованием

Двухмерная эхокардиография позволяет определить:

- 1) площадь каждой камеры сердца на эхокардиограмме
- 2) толщину межжелудочковой и межпредсердной перегородок
- 3) толщину перикарда
- 4) толщину стенок камер сердца, их сократимость

Анатомические структуры сердца лучше всего определяются при:

- 1) М-эхокардиографии
- 2) двухмерной эхокардиографии
- 3) доплерографии

Эталон ответа: 2, 2, 1

8. Для уточнения диагноза пациент направлен кардиологом на дополнительное исследование Допплерография .

К каким методам ЛД относится доплерография

- 1. Рентгенография
- 2. КТ
- 3. МРТ
- 4. УЗД

Допплеровский режим при исследовании сердца используется для:

- 1) количественной и качественной оценки тока крови по камерам сердца
- 2) определения толщины межжелудочковой и межпредсердной перегородок
- 3) определения толщины стенок камер сердца, их сократимости

Эталон ответа: 4, 1

9. Рентгеновская компьютерная томография в диагностике заболеваний сердечно-сосудистой системы:

- 1) является скрининговым методом
- 2) специальным дорогостоящим методом, имеющим широкие показания
- 3) инвазивной методикой
- 4) проводится всем пациентам для оценки состояния малого круга кровообращения и конфигурации сердечно-сосудистой тени
- 5) является доступным методом, имеющим широкие показания

Эталон ответа: 2

10. Больная Н., 55 лет, поступила в клинику с жалобами на тупые боли в правом подреберье. Из анамнеза: болеет в течение 3 месяцев.

Обследование: При пальпации в правом подреберье определяется мягковатой консистенции край печени. Лабораторные показатели гомеостаза не отклонены от нормы. При УЗИ и КТ в правой доле печени округлое образование до 5 см в диаметре. Опухолевые маркеры: альфа-фетопротеин, СА-19,9, РЭА в пределах нормы. При селективной ангиографии чревного ствола в 6 и 7 сегментах печени в паренхиматозную фазу определяется округлое образование 10х15х16 см с участками накопления и задержкой контрастного вещества в сосудистых пространствах неправильной формы до 3-4 см. Со стороны других органов и систем патологии не выявлено.

Ваше заключение:

- 1. Гепатоцеллюлярная карцинома.
- 2. Фибронодулярная гиперплазия правой доли печени.
- 3. Кавернозная гемангиома печени.
- 4. Гепатоцеллюлярная аденома печени.
- 5. Цистаденома печени.

1. Какое заболевание можно предположить по клинической картине?
2. Назовите методы ЛД, позволяющие дифференцировать цистаденому от других заболеваний?
3. Дифференциальная лучевая диагностика опухолей печени.

11. Среди современных методов визуализации в остеологии наилучшим способом оценки состояния костного мозга является:

- 1) рентгенография
- 2) КТ
- 3) МРТ
- 4) УЗИ

При МРТ кортикальный слой кости характеризуется:

- 1) сигналом низкой интенсивности в T1ВИ и T2ВИ
- 2) сигналом низкой интенсивности в T2ВИ и высокой в T1ВИ
- 3) гиперденсной структурой
- 4) гиперэхогенной линией с акустической тенью

При КТ кортикальный слой кости характеризуется:

- 1) слоем (структурой) гиперденсной плотности +500 ед.Н
- 2) слоем (структурой) гиподенсной плотности -150 ед.Н
- 3) структурой с сигналом высокой интенсивности
- 4) структурой с сигналом низкой интенсивности

Эталон ответа: 3, 1, 1

12. При остеосцинтиграфии в норме РФП накапливается в большей степени в:

- 1) диафизе
- 2) участках кости, имеющих губчатое строение
- 3) эпифизе
- 4) метафизе

Эпифиз представляет следующую часть кости:

- 1) периферическую часть трубчатой кости, принимающую участие в образовании суставной поверхности
- 2) центральную часть трубчатой кости
- 3) промежуточную часть трубчатой кости между центральным и периферическим участками
- 4) часть кости с собственным ядром окостенения, к которому прикрепляются связки и сухожилия

Апофиз представляет следующую часть кости:

- 1) периферическую часть эпифиза
- 2) часть кости с собственным ядром окостенения, к которому прикрепляются связки и сухожилия
- 3) центральную часть трубчатой кости
- 4) промежуточную часть трубчатой кости между центральным и периферическим участками

Эталон ответа: 2, 1, 2

13. Требования, предъявляемые к рентгенограммам при травматических повреждениях конечностей:

- 1) рентгенография в двух проекциях
- 2) рентгенография без фиксирующих устройств
- 3) рентгенография в оптимальной для больного проекции

Когда проводится Рентгенография с фиксирующими приспособлениями:

- 1) обязательное условие рентгенографии конечностей при травматическом! повреждении

- 2) недопустима как причина артефактов на рентгенограмме
- 3) позволяет делать рентгенограмму только в одной проекции
- 4) не является обязательным условием исследования при наличии современных методов медицинской визуализации

Определите основной рентгенологический симптом перелома кости:

- 1) полоска просветления между костными отломками с четкими контурами
- 2) участок просветления кости с нечеткими контурами
- 3) участок уплотнения в кости с нечеткими контурами
- 4) участок уплотнения кости с четкими контурами

Эталон ответа: 1,1,1

14. Выберите Контрастные препараты, препараты, применяемые при лучевых исследованиях

1. КТ
2. МРТ
3. УЗИ
- А-стандартная бариевая взвесь
- Б-водорастворимые йодсодержащие препараты
- В-парамагнетики, супермагнетики
- Г-вода
- Д-воздух

Эталон ответа: 1-А,Б; 2-В; 3-Г

15. Укажите последовательность выполнения фаз контрастирования в органах

- 1 Последовательность выполнения фаз контрастирования в пищеводе:
2. Последовательность выполнения фаз контрастирования в желудке:
3. Последовательность выполнения фаз контрастирования в толстой кишке:
 - а) тугое наполнение, двойное контрастирование, рельеф слизистой оболочки
 - б) тугое наполнение, рельеф слизистой оболочки, двойное контрастирование
 - в) рельеф слизистой оболочки, двойное контрастирование, тугое наполнение

Эталон ответа 1-а, 2-в, 3-б

16. Больная направлена на обследование почек урологом.

1. Назовите способы лучевой диагностики исследования почек:

1. экскреторная урография, ретроградная пиелография
2. динамическая и статическая сцинтиграфия, радиография
3. ангиография
4. УЗИ, КТ, МРТ
5. все перечисленное выше верно

2. Назовите лучевые способы оценки функции почек:

1. экскреторная урография
2. ретроградная пиелография
3. динамическая сцинтиграфия, радиография
4. УЗИ, КТ

3. Для выявления структурных изменений (диффузных, очаговых) в почках используют:

1. УЗИ
2. КТ
3. МРТ
4. ангиографию

5. все перечисленное выше верно

Эталон ответа: 1,1,1.

17. Больной А, 17 лет, направлен терапевтом. Предъявляет жалобы на наличие тяжести в эпигастриальной области, чувство распирания верхней части живота после еды. Выше предъявленные жалобы появились три месяца тому назад. При эндоскопическом исследовании верхних отделов пищеварительного тракта выявили наличие плоского экзофитного образования на широком основании с наличием мелкого поверхностного изъязвления в центре. При компьютерно-томографическом исследовании органов брюшной полости каких-либо патологических изменений не было выявлено. При рентгенологическом исследовании верхних отделов пищеварительного тракта удалось визуализировать патологическое образование, расположенное в препилорической области по большой кривизне сразу перед привратником. Форма образования овальная. Размеры 7х4 мм, Контуры достаточно четкие ровные. В центре образования расположено депо контрастного вещества размерами 3х2 мм. Стенки желудка на всем протяжении эластичные. Моторно-эвакуаторная функция желудка сохранена. Луковица и петля 12-перстной кишки не изменены.

Ваше заключение:

1. Рак желудка
 2. Язва желудка
 3. Болезнь Менетрие
 4. Гетеротопия ткани поджелудочной железы в стенку желудка.
1. Какое заболевание можно предположить по клинической картине?
 2. Дифференциальная лучевая диагностика язвы желудка.

18. Для каждой клинической ситуации определите метод исследования. Обоснуйте выводы.

Клиническая ситуация	Рекомендация Комментарии
1. Бессимптомная черепно-мозговая травма — головные боли — гематома, рана, ушиб или скальпирование волосистой части головы — отсутствие признаков 2 и 3	Неотложная рентгенография черепа не рекомендуется. Если живет не один, может вернуться домой с листом наблюдения. Если живет один, должен быть госпитализирован для наблюдения
2. Черепно-мозговая травма с изменением сознания в момент травмы или непосредственно после нее: — усиливающиеся головные боли — интоксикация (алкоголь, наркотики) — маловероятное объяснение обстоятельств травмы — потеря сознания после травмы — рвота — посттравматическая амнезия — политравма — тяжелые раны на лице	В первую очередь КТ. При отсутствии КТ возможны рентгеновские снимки черепа и клиническое наблюдение
3. Черепно-мозговая травма с изменением сознания в момент травмы или непосредственно после нее: — признаки перелома основания черепа — возможность вдавленного перелома с компрессией головного мозга или проникающая рана — ребенок до 2 лет или подозрение на жестокое обращение с ребенком	Неотложная рентгенография черепа черепа как стандартное исследование не рекомендуется.

<p>4.Черепно-мозговая травма с нарушением сознания (не причиненным токсическим или метаболическим факторами)</p> <ul style="list-style-type: none"> — очаговые неврологические симптомы — прогрессивное ухудшение сознания — проникающая рана — вероятный вдавленный перелом 	<p>Стандартные рентгенограммы возможны перед операцией (при проникающем ранении, вероятном вдавленном переломе черепа)</p>
--	--

19. Пациент М жалуется на наличие болезненности и отека в области правой слюнной железы, на болевые ощущения при глотании. Из анамнеза следует, что накануне пациент подвергался переохлаждению. Объективно: в области правой слюнной железы отмечаются явления отека и гиперемии кожных покровов, при бимануальной пальпации — резкая болезненность. Температура тела повышена, в среднем от 37,5 до 38,5 °С. При осмотре со стороны полости рта справа выявлены отек и гиперемия, из устья вартонова протока выделяется незначительное количество слюны, гноя с примесью крови, зондирование затруднено. По результатам ультразвуковой доплерографии: правая железа увеличена в размерах, пониженной эхогенности, паренхима неоднородная, проток расширен, конкременты не определяются. Режим цветовой доплерографии: диффузное усиление паренхиматозной васкуляризации. Исследование смешанной слюны показало присутствие альбумина в количестве 15,3±6,87 мг/мл и увеличение IgG до 16,5±3,44 мг/мл.

1. Поставьте диагноз.

Паренхиматозный сиалоаденит правой слюнной железы

2. Какие дополнительные методы исследования можно применить для постановки диагноза?

УЗИ, сиалография с контрастным веществом, КТ, МРТ.

20. Гражданка А., 30 лет, обратилась к стоматологу с жалобами на сильную боль и отечность в области слюнной железы. При осмотре врач обнаружил увеличенную слюнную железу с признаками воспаления. Подозрение падает на острый сиалоаденит. Для подтверждения диагноза необходимо провести лучевую диагностику.

Вопросы:

1. Какие методы лучевой диагностики можно использовать для выявления острого сиалоаденита?

2. Какие характерные результаты можно наблюдать при лучевой диагностике острого сиалоаденита?

3. Какое лечение необходимо провести при остром сиалоадените?

Эталон ответа:

1. Методами лучевой диагностики, которые можно использовать для выявления острого сиалоаденита, являются следующие:

- Рентгеновское исследование слюнных желез: пациенту вводят контрастное вещество, которое обеспечивает визуализацию слюнных протоков и позволяет выявить возможные препятствия или структурные изменения в железах.

- Ультразвуковое исследование (УЗИ): это неинвазивная процедура, которая использует ультразвуковые волны для создания изображения слюнных желез.

- Компьютерная томография (КТ): это более точный метод лучевой диагностики, который предоставляет более детализированное изображение слюнных желез и окружающих тканей.

2. Для острого сиалоаденита можно наблюдать следующие характерные результаты при лучевой диагностике:

- Рентгеновское исследование может показать расширение или сужение слюнных протоков, их замутнение или расширение полости внутри железы.

- УЗИ может выявить наличие воспаления и опухолей в слюнных железах, а также оценить их размер и структуру.
- КТ может предоставить более подробное изображение изменений в слюнных железах, включая возможные образования камней, поликистоз или опухоли.

3. Лечение острого сialоденита может включать:

- Применение антибиотиков для борьбы с инфекцией;
- Применение противовоспалительных препаратов для снятия боли и отека;
- Горячие компрессы для облегчения симптомов;
- Массаж слюнной железы для стимуляции выведения слюны и улучшения оттока
- В случае блокады выходного протока камнем, может потребоваться его удаление или дробление.

УК-4. Способен выстраивать взаимодействие в рамках своей профессиональной деятельности

1) Типовые задания для оценивания результатов сформированности компетенции на уровне «Знать» (воспроизводить и объяснять учебный материал с требуемой степенью научной точности и полноты):

1. Правила организации деятельности рентгеновского отделения
2. Штатные нормативы рентгеновского отделения
3. Стандарт оснащения рентгеновского отделения
4. Правила организации деятельности центра лучевой диагностики
5. Штатные нормативы деятельности центра лучевой диагностики
6. Стандарт оснащения деятельности центра лучевой диагностики
7. Правила организации деятельности Дистанционного консультативного центра лучевой диагностики
8. Штатные нормативы Дистанционного консультативного центра лучевой диагностики
9. Стандарт оснащения Дистанционного консультативного центра лучевой диагностики
10. Оказание специализированной медицинской помощи в экстренной и неотложной формах рекомендуется организация работы структурных подразделений медицинских организаций, проводящих рентгенологические исследования в круглосуточном режиме.
11. Назначение на проведение Рентгенологического исследования.
12. Право пациента на выбор медицинской организации на проведения рентгенологических исследований.
13. Анализ результатов рентгенологических исследований в другой медицинской организации.
14. Рентгенологические исследования пациентам дневного стационара и передвижение которых по медицинским причинам ограничено.
15. Протокол, составленный по результатам рентгенологического исследования в другой медицинской организации.
16. Приложения к протоколу исследования.
17. Сроки хранения изображений, полученных при проведении рентгенологического исследования
18. Руководство деятельностью Кабинета.
19. Проведение рентгенологических исследований в рамках оказания первичной медико-санитарной помощи:
20. Консультирование диагностически сложных случаях при проведении рентгенологических исследований

2) Типовые задания для оценивания результатов сформированности компетенции на уровне «Уметь» (решать типичные задачи на основе воспроизведения стандартных алгоритмов решения):

1. Указать название, дозировку и способ введения контрастного лекарственного препарата (при рентгенологическом исследовании с контрастным усилением);
2. Указать название, дозировку и способ введения лекарственных препаратов, использованных для анестезии;
3. Зафиксировать информацию о наличии осложнений;
4. Описать результаты проведенного рентгенологического исследования;
5. Выдать заключение по результатам рентгенологического исследования с указанием стандартизированных шкал оценки результатов;
6. Указать рентгенологические признаки: заболеваний (болезней), травм,

физиологических или патологических состояний, врожденных пороков развития, неспецифических изменений, заболеваний и состояний, которые позволяют сформировать дифференциально-диагностический ряд;

7. Провести мероприятия по радиационной безопасности медицинского персонала;
8. Провести мероприятия по радиационной безопасности пациента;
9. Провести диагностику рассеянного склероза, болезни Паркинсона, Альцгеймера и других нейродегенеративных заболеваний.
10. Провести диагностику доброкачественных новообразований головного мозга и оболочек
11. Определить МР-синдром изменений костной ткани по МР-томограмме.
12. Определить тактику ведения больного в соответствии с установленными стандартами с использованием современных диагностических методов лучевой визуализации – возраст пациента более 90 лет
13. Установить соответствие между минимально необходимыми режимами и клиническим изучением цереброваскулярной патологии на МРТ
14. Определить МР-последовательность для ишемических поражений наиболее актуальную в течение нескольких недель
15. Провести дифференциальную диагностику спондилита, обосновывать клинический диагноз и тактику ведения больного;
16. Определять необходимость в проведении исследований в рамках смежных дисциплин;
17. Оценить динамику течения болезни и ее прогноз;
18. Собрать анамнез при подготовке к исследованию беременной женщины.

3) Типовые задания для оценивания результатов сформированности компетенции на уровне «Владеть» (решать усложненные задачи на основе приобретенных знаний и умений, с их применением в нетипичных ситуациях, формируется в процессе практической деятельности):

1. В специализированном кабинете проводятся сложные и трудоемкие специальные рентгенологические исследования, связанные с пункцией, катетеризацией, зондированием протоков, полостей . Укажите время проведения следующих исследований

Бронхография

Пневмомедиастинография (чрескожная, чрестрахеальная)

Аортография

Каваграфия

Флебография периферическая

Флебография таза

Ангиокардиография

Артериография висцеральная

Коронарография

Ангиоартериография церебральная (каротидная)

Ангиоартериография периферическая

Лимфография

Рентгенологические исследования, совмещенные с хирургическими лечебными манипуляциями

Чрескожное дренирование кист почек

Удаление камня петлей

Бужирование стриктуры мочеточника

Бужирование стриктуры уретры

Фистулография

Рентгено-эндоскопические исследования (в зависимости от сложности исследования)

Томография в одной проекции

в двух проекциях

Рентгенокомпьютерная томография без внутривенного усиления

с внутривенным усилением

Заочная консультация по представленным рентгенограммам с оформлением протокола

Эталон ответа:

Бронхография	45 мин.
Пневмомедиастинография (чрескожная, чрестрахеальная)	60 мин.
Аортография	40 мин.
Каваграфия	40 мин.
Флебография периферическая	40 мин.
Флебография таза	30 мин.
Ангиокардиография	70 мин.
Артериография висцеральная	55 мин.
Коронарография	90 мин.
Ангиоартериография церебральная (каротидная)	55 мин.
Ангиоартериография периферическая	55 мин.
Лимфография	90 мин.
Рентгенологические исследования, совмещенные с хирургическими лечебными манипуляциями	120-150 мин.
Чрескожное дренирование кист почек	60 мин.
Удаление камня петель	60 мин.
Бужирование стриктуры мочеточника	40 мин.
Бужирование стриктуры уретры	30 мин.
Фистулография	20 мин.
Рентгено-эндоскопические исследования (в зависимости от сложности исследования)	60-90 мин.
Томография в одной проекции	30 мин.
в двух проекциях	40 мин.
Рентгенокомпьютерная томография без внутривенного усиления	45 мин.
с внутривенным усилением	60 мин.
Заочная консультация по представленным рентгенограммам с оформлением протокола	15 мин.

2 Больной 58 лет жалуется на слабость, частое мочеиспускание тупые боли в поясничной области, повышение температуры тела до 37,3С. Объективно: пульс – 86 уд. В мин., АД – 160\100 мм в час. В крови: СОЭ – 22 мм в час, лейкоциты – 8900, в моче – протеинурия, микрогематурия. Больной часто бывал в зарубежных командировках в странах с жарким климатом. Рассмотрите представленную лучевую картину.

Ответьте на следующие вопросы:

- 1) какой метод исследования применен?
- 2) Какой орган исследован?

- 3) В какой проекции выполнен снимок?
- 4) Какие патологические изменения обнаружены?

3. Больной 68 лет жалуется на слабость, частое мочеиспускание тупые боли в низу живота, повышение температуры тела до 37,3С. Объективно: пульс – 86 уд. В мин., АД – 160\100 мм в час. В крови: СОЭ – 22 мм в час, лейкоциты – 8900, в моче – протеинурия, микрогематурия Рассмотрите представленную лучевую картину.

Ответьте на следующие вопросы:

- 1) какой метод исследования применен?
- 2) Какой орган исследован?
- 3) В какой проекции выполнен снимок?
- 4) Какие патологические изменения обнаружены?

4. Женщина 60 лет жалуется на уплотнение в верхне-наружном квадранте правой молочной железы. Уплотнение безболезненное, с кожей не связано, пальпируемые размеры около 2 см в диаметре . Ответьте на следующие вопросы:

- 1)какой метод исследования применен?
- 2)В какой проекции выполнено исследование
- 3)Какие патологические изменения обнаружены?
- 4) Какие дополнительные исследования необходимы в данном случае?

5. Женщина 42 лет жалуется на выделения из левого соска и уплотнение под ним.. Уплотнение безболезненное. Женщине было выполнено лучевое исследование левой молочной железы. Ответьте на следующие вопросы:

- 1)Какой метод исследования применен?
- 2)В какой проекции выполнено исследование
- 3)Какие патологические изменения обнаружены?
- 4) Какие дополнительные исследования необходимы в данном случае?

6 Девочка 6 лет жалуется на сильные боли в области левого коленного сустава и нижней трети бедра, которые беспокоят ее не только при ходьбе, но и в покое. Была выполнена рентгенография левого коленного сустава.

Ответьте на следующие вопросы:

- 1)Опишите рентгенологическую картину.
- 2)Наметьте дифференциальный диагноз.
- 3)Предложите необходимые дополнительные методы исследования.

7 Женщина 67 лет жалуется на тянущие боли в левом тазобедренном суставе, нарушению его функции. Страдает в течение нескольких лет. Больной проведено лучевое исследование левого тазобедренного сустава.

Ответьте на следующие вопросы:

- 1) Опишите рентгенологическую картину.
- 2)Наметьте дифференциальный диагноз.
- 3)Предложите необходимые дополнительные методы исследования.

8 Мальчик 12 лет жалуется на болевые ощущения в области правого тазобедренного сустава, главным образом, при ходьбе. По органам и системам без патологии. Выполнено лучевое и Ответьте на следующие вопросы:

- 1)Опишите рентгенологическую картину.
- 2)Наметьте дифференциальный диагноз.
- 3)Сделайте заключение.
- 4)Предложите необходимые дополнительные методы исследования.

9. Больная 39 лет. Жалобы на слабость, утомляемость, головные боли. Пять лет назад перенесла острый пиелонефрит. После лечения считала себя здоровой. Настоящие жалобы появились пол года назад. Отмечено повышение артериального давления (АД) 190\110 мм рт.ст. В крови СОЭ-20 мм в час, лейкоциты-9900. В моче протеинурия, лейкоцитурия, бактериурия.

Рассмотрите представленную картину медицинской визуализации.

Ответьте на следующие вопросы:

- 1) какой метод исследования применен?
- 2) Какой орган исследован?
- 3) В какой проекции выполнен снимок?
- 4) Какие патологические изменения обнаружены?

10. Больной 22 лет жалуется на слабость, жажду, тупые боли в поясничной области, С подросткового возраста отмечается повышение артериального давления до 170\100 мм рт. ст. Левая почка пальпаторно увеличена в размерах, правую пальпировать не удастся из-за увеличенных размеров печени. Рассмотрите представленную картину медицинской визуализации. Ответьте на следующие вопросы:

- 1) какой метод исследования применен?
- 2) Какой орган исследован?
- 3) В какой проекции выполнен снимок?
- 4) Какие патологические изменения обнаружены?

11. Больной 47 лет жалуется на слабость, тупые боли в левой поясничной области, повышение температуры тела до 37,4 градусов. Объективно: пульс – 88 уд. В мин., АД – 160\100 мм в час. В крови: СОЭ – 20 мм в час, лейкоциты – 9600, в моче - протеинурия. Рассмотрите представленную картину лучевой визуализации. Ответьте на следующие вопросы:

- 1) какой метод исследования применен?
- 2) Какой орган исследован?
- 3) В какой проекции выполнен снимок?
- 4) Какие патологические изменения обнаружены?

12 . Больная Колосова А.Ф., 65 лет. Жалобы на боли в животе около месяца. Полтора месяца назад нащупала опухоль в правой половине живота.

Объективно: кожные покровы бледны, живот мягкий, болезненный при пальпации, в правой половине подвздошной области пальпируется бугристое уплотнение 4х5 см.

Клинический диагноз: тумор правой подвздошной области.

Анализ крови: Л-7400, Нв-12 гр.%, СОЭ-40 мм в час.

Больной произведено контрастное исследование толстого кишечника

Вопросы к ситуационной задаче.

- 1). Опишите рентгенологическую картину.
- 2). Проведите дифференциальную диагностику заболеваний илеоцекальной области.
- 3). Сделайте заключение о природе заболеваний.
- 4) Какой дополнительный метод необходимо применить для установления диагноза

13 . Мужчина 59 лет жалуется на болевые ощущения и затруднения при проглатывании твердой пищи. На рентгенограммах пищевода, сделанных при различных фазах его заполнения , определяется картина, зафиксированная на рентгенограммах, Сделайте описание рентгеновской картины изменений пищевода и определите характер его поражения.

Вопросы к ситуационной задаче.

- 1) Опишите рентгенологическую картину.
- 2) Выставьте дифференциально-диагностический ряд заболеваний.
- 3) Проведите разграничительную диагностику.
- 4) Сформулируйте заключение.
- 5) Предложите дополнительный метод исследования, если он необходим.

14. Больной предъявляет жалобы на отрыжку, изжогу и боли за грудиной, главным образом после приема пищи и при физической нагрузке. При исследовании пищевода получена картина, представленная на рентгенограмме.

Вопросы к ситуационной задаче.

- 1) Опишите рентгенологическую картину.
- 2) Выставьте дифференциально-диагностический ряд заболеваний.
- 3) Проведите разграничительную диагностику.
- 4) Сформулируйте заключение.
- 5) Предложите дополнительный метод исследования, если он необходим.

15 Больному для исключения диагноза рака желудка было проведено рентгеновское исследование, при котором выявлена картина представленная на следующих рентгенограммах.

Вопросы к ситуационной задаче.

- 1) Опишите рентгенологическую картину.
- 2) Выставьте дифференциально-диагностический ряд заболеваний.
- 3) Проведите разграничительную диагностику.
- 4) Сформулируйте заключение.
- 5) Предложите дополнительный метод исследования, если он необходим.

16. Мужчина К. 63 лет, поступил в терапевтическое отделение с жалобами на боли в области сердца. При контрольном исследовании органов грудной полости были обнаружены изменения, заставившие предпринять исследование желудочно-кишечного тракта. Больной пониженного питания, кожные покровы бледны. При аускультации-сердце – тоны приглушены, в легких - сухие хрипы. Живот мягкий при пальпации, слегка болезненный в эпигастральной области. В крови 3 200 000 эритроцитов, 10,8% гемоглобина, СОЭ – 27 мм в час. Общая кислотность желудочного сока - 20, свободная – 0.

Вопросы к ситуационной задаче

- 1) Опишите рентгенологические изменения в легких и желудке,
- 2) Выставьте дифференциально-диагностический ряд заболеваний.
- 3) Проведите разграничительную диагностику.
- 4) Сформулируйте заключение.
- 5) Какое по Вашему мнению необходимо провести исследование для установления окончательного диагноза?

17. Мужчина К., 61 г., госпитализирован с поликлинического приема с жалобами на затрудненное дыхание. Болен одну неделю. Кроме затрудненного дыхания ничего не беспокоит. В рентгенкабинете поликлиники при рентгенографии органов грудной полости выявили деструктивную пневмонию справа в средней доле. Больной с участка был направлен в терапевтическое отделение. В анамнезе болезнь Боткина, пневмония. В 1975 году оперирован по поводу кисты правого легкого.

Состояние средней тяжести. Сознание ясное. Цианоз слизистых и кожных покровов. Над легкими справа в нижних отделах ослабление дыхания, перкуторно укорочение легочного звука. Частота дыхательных движений 16 в минуту. Тоны сердца ритмичные. АД 140/80

мм Нг. На ЭКГ синусовый ритм, полная блокада правой ножки п. Гиса, возможен рубец в нижней стенке. Анализ крови- Нв 168 гр.% , лейкоцитов 4 100 000, СОЭ 3 мм в час.

Вопросы к ситуационной задаче

- 1) Опишите рентгенологическую картину.
- 2) Выставьте дифференциально-диагностический ряд заболеваний.
- 3) Проведите дифференциальную диагностику.
- 4) Сформулируйте заключение.
- 5) Предложите дополнительный метод исследований необходимый в данном случае

для подтверждения диагноза

18. Больной М., 17 лет. За 4 часа до поступления в госпиталь внезапно почувствовал сильную боль в животе. Боли в животе постепенно нарастали, причем приняли приступообразный характер. Была тошнота. Температура тела нормальная. Органы грудной полости без изменений. Живот умеренно вздут, болезненный в области пупка и в нижних отделах. Газы не отходят. Стул был до начала болей. Печень и селезенка не прощупываются. Симптом Пастернацкого отрицательный. В крови 10 000 лейкоцитов.

Обзорный снимок брюшной полости при вертикальном положении больного.

Вопросы к ситуационной задаче

- 1) Опишите рентгенологическую картину.
- 2) Выставьте дифференциально-диагностический ряд заболеваний.
- 3) Проведите разграничительную диагностику.
- 4) Сформулируйте заключение.
- 5) Предложите дополнительный метод исследования, если он необходим в данном случае.

19. На МРТ-исследовании выявлены характерные очаги в головном мозге, а также неспецифическую диффузную атрофию мозга. Типична гиперинтенсивность сигнала в T2-режиме в области чечевицеобразных, таламических и хвостатых ядер, ствола мозга, мозжечка и белого вещества. Характерным, но редким МРТ-симптомом в срезах среднего мозга является картина, напоминающая «лицо гигантской панды» Приведенное описание соответствует:

1. болезни Альцгеймера
2. болезни Паркинсона
3. центральному понтинному миелинолизу
4. болезни Гентингтона
5. болезни Фара
6. болезни Галлервордена-Шпатца
7. **болезни Вильсона-Коновалова**

Проведите разграничительную диагностику.

Эталон ответа 7.

20 На КТ или МРТ головного мозга определяют атрофию головок хвостатых ядер, которая нарастает по мере прогрессирования заболевания. Может отмечаться расширение желудочков, вдавление таламуса. Приведенное описание соответствует:

1. болезни Альцгеймера
2. болезни Паркинсона
3. центральному понтинному миелинолизу
4. **болезни Гентингтона**
5. болезни Фара
6. болезни Галлервордена-Шпатца

Проведите разграничительную диагностику.

Эталон ответа 4.

ОПК-1. Способен использовать информационно-коммуникационные технологии в профессиональной деятельности и соблюдать правила информационной безопасности

1) Типовые задания для оценивания результатов сформированности компетенции на уровне «Знать» (воспроизводить и объяснять учебный материал с требуемой степенью научной точности и полноты):

1. Из каких структурных элементов состоит цифровое изображение:

1. воксели
2. цифры
3. пиксели
4. графики

Эталон ответа:3

2. Трехмерное изображение двигающихся органов получают при использовании КТ:

1. мультиспиральной
2. шаговой
3. электронно-лучевой
4. спиральной

Эталон ответа:1

3. Перечислите свойства рентгеновского излучения, позволяющие получать изображения органов для диагностики:

1. вызывает свечение флюоресцирующих соединений и разлагает соединения серебра
2. проникает через органы и ткани и поглощается ими в различной степени
3. вызывает ионизацию.
4. воздействует на биологические процессы в клетке
5. верно 1, 2, 3

Эталон ответа:5

4. Перечислите контрастные рентгеновские препараты с высоким атомным весом:

1. водорастворимые трийодированные препараты
2. углекислый газ
3. сульфат бария
4. кислород, закись азота

Эталон ответа:1,3

5. Рентгеновское излучение является потоком:

1. электронов
2. фотонов
3. альфа-частиц
4. нейтронов

Эталон ответа:3

6. Изображение органов на рентгенограммах является:

1. позитивным
2. негативным
3. световым
4. флюоресцирующим

Эталон ответа:2

7. Наибольшая лучевая нагрузка на пациента возникает при:

1. рентгеноскопии
2. рентгенографии
3. рентгенографии с люминесцентным экраном
4. флюорографии

Эталон ответа:1

8. Основные преимущества цифровых изображений:

1. уменьшение лучевой нагрузки
2. повышение качества изображений
3. создание трехмерных реконструкций
4. единый стандарт формата медицинских изображений
5. верно все

Эталон ответа:5

9. Основными компонентами системы передачи и архивирования цифровых изображений (PACS) являются:

1. локальная компьютерная сеть
2. цифровой архив изображений
3. программы для демонстрации и обработки изображений
4. интерфейсы
5. верно все

Эталон ответа:5

10. Преимуществом цифровой рентгенографии является:

1. уменьшение лучевой нагрузки на пациента
2. отсутствие фотопроцесса
3. отсутствие потребности в рентгеновской пленке
4. более четкое изображение
5. верно все

Эталон ответа:5

11. Изображение при КТ получают в проекциях:

1. во всех
2. в сагиттальной
3. в аксиальной
4. во фронтальной

Эталон ответа:1

12. Основой изображения органов на КТ является:

1. естественная контрастность
2. плотность органов
3. построение изображения на основе шкалы плотности Хаунсфильда

Эталон ответа:3

13. При КТ полученное изображение является:

1. аналоговым
2. цифровым реконструированным
3. фотоотпечатком
4. аналогово-цифровым

Эталон ответа:2

14. Трехмерное изображение двигающихся органов получают при использовании КТ:

1. мультиспиральной
2. шаговой
3. электронно-лучевой
4. спиральной
5. верно 1, 3

Эталон ответа:1

15. Наиболее быстрое сканирование получают при КТ-исследовании:

1. электронно-лучевом
2. спиральном
3. мультиспиральном
4. шаговом

Эталон ответа:3

16. КТ-исследование можно применять:

1. в детском возрасте
2. без ограничений возраста
3. только взрослым и лицам пожилого возраста
4. взрослым

Эталон ответа:2

17. В диагностике коронарного кальциноза наиболее достоверным исследованием является:

1. коронарография
2. рентгенография
3. электронно-лучевая томография
4. МРТ

Эталон ответа:1

18. Перечислите мероприятия, обеспечивающие радиационную безопасность пациента при рентгенологическом исследовании:

1. назначение исследования по строгим показаниям
2. применение приспособлений для защиты тела пациента вне зоны исследования
3. использование усилителей рентгеновского изображения и цифровых датчиков
4. сокращение времени исследования пациента за экраном при сохранении качества исследования
5. верно все перечисленное выше

Эталон ответа:5

19. Глубина проникновения ионизирующего излучения зависит:

1. от природы излучения;
2. от объема вещества;
3. от массы вещества;
4. от заряда частиц.
5. от плотности вещества

Эталон ответа 1,4

20. Методы дозиметрии ионизирующих излучений:

1. ионизационный,

- 2.сцинтилляционный,
 - 3.люминесцентный,
 - 4.биологический;
 - 5.фотодозиметрический.
 6. все перечисленные
- Эталон ответа 6

2) Типовые задания для оценивания результатов сформированности компетенции на уровне «Уметь» (решать типичные задачи на основе воспроизведения стандартных алгоритмов решения):

- 1.Использование автоматизированной системы архивирования результатов исследования
2. Использовать Информационные технологии (систем) поддержки принятия врачебных решений
3. Выстраивать алгоритм и выбирать методы исследования
4. Представлять научные данные с использованием современных методов исследования и информационно-коммуникационных технологий
5. Применять на практике основные принципы обеспечения информационной безопасности в медицинской организации
6. Использовать современные подходы, обеспечивающие информационную безопасность, в практической работе врача
7. Регламентировать доступ медицинским работникам к результатам исследований
8. Выявление и анализ причин расхождения заключений по результатам рентгенологических исследований с результатами других диагностических исследований, клиническим и патолого-анатомическим диагнозами;
9. Стандарт оснащения Дистанционного консультативного центра лучевой диагностики
10. Управлять рентгенодиагностической аппаратурой;
11. Управлять рентгеновским компьютерным томографом;
12. Оказывать первую помощь при электротравме;
13. Оказание первой помощи при ранних осложнениях, связанных с рентгенологическими исследованиями;
14. Выполнять фотообработки рентгенограмм;
15. Проводить расчет объема рентгеноконтрастного препарата, требуемого для выполнения контрастного усиления;
16. Выполнять основные требования информационной безопасности, предъявляемые к организации электронного документооборота в здравоохранении и способы их реализации
17. Проводить методическую работу по обеспечению качества в рентгенодиагностике
18. Готовить организационно-методическое и технологическое обеспечение мероприятий, направленных на совершенствование профилактики и раннего выявления социально значимых заболеваний
19. . Обосновать штатные нормативы Дистанционного консультативного центра лучевой диагностики
20. Готовить и проводить дистанционного взаимодействия медицинских работников между собой с применением телемедицинских технологий в целях обеспечения анализа результатов рентгенологических исследований

3) Типовые задания для оценивания результатов сформированности компетенции на уровне «Владеть» (решать усложненные задачи на основе приобретенных знаний и умений, с их применением в нетипичных ситуациях, формируется в процессе практической деятельности):

1. Современными технологиями планирования в профессиональной деятельности в сфере научных исследований с использованием информационных технологий
2. Методами работы в медицинских информационных системах
3. Навыками «безопасной» работы в информационной среде медицинской организации, в практической работе врача
4. Навыками работы в автоматизированных системах сбора и хранения результатов рентгенологических исследований (в том числе компьютерных томографических) и магнитно-резонансно-томографических исследований) органов и систем организма человека
5. Организация и проведение консультаций с применением телемедицинских технологий осуществляется в соответствии с порядком организации и оказания медицинской помощи с применением телемедицинских технологий.
6. Обмен результатами рентгенологического исследования в форме электронного документа, если исследование выполнено в другой медицинской организации.
7. Освоение и внедрение в практику новых методик рентгенодиагностики;
8. Обеспечение взаимосвязи и преемственности в работе с другими лечебно-диагностическими подразделениями медицинской организации при проведении рентгенологических исследований;
9. Проведение методической работы с врачами лечебно-диагностических подразделений по вопросам правильности и обоснованности направления пациентов на рентгенологические исследования;
10. Представление отчетности по видам, формам, в сроки и в объеме, которые установлены уполномоченным федеральным органом исполнительной власти,
11. Сбор и представление первичных данных о медицинской деятельности для информационных систем в сфере здравоохранения .

12. Задача 1. Рассмотрите картину, полученную с применением одного из методов лучевой визуализации

Вопросы к ситуационной задаче.

- 1) Назовите лучевую методику, которая была применена для исследования больного.
- 2) Определите, какой орган был исследован.
- 3) Определите проекцию исследования.
- 4) На какой установке (название аппаратуры, приставки) было произведено лучевое исследование ?
- 5) Какая требуется подготовка больного для проведения данного лучевого исследования?
- 6) Какие патологические изменения отчетливо определяются на данном носителе лучевой визуализации?

13. Женщина 28 лет жалуется на деформацию костей правой кисти. Пальпация деформированных уплотнений безболезненна, без воспалительных признаков в мягких тканях. Из анамнеза известно: Что подобные изменения были у родителей. Выполнена рентгенография левой кисти.

- 1) Опишите рентгенологическую картину.
- 2) Наметьте дифференциальный диагноз
- 3) Сделайте заключение.
- 4) Если необходимо, предложите дополнительный метод исследования.

14. Мальчик 6 лет жалуется на боли в левом коленном суставе при ходьбе, которые появились несколько месяцев тому назад без видимой причины. Этот сустав увеличен в объеме, функция его резко ограничена.

Рассмотрите картину лучевой визуализации и ответьте на следующие вопросы:

- 1) Опишите лучевую картину

- 2) Сделайте заключение о природе патологического процесса.
- 3) Наметьте дополнительные диагностические мероприятия.

15. Мальчик 14 лет поступил с жалобами на сильные боли в нижней трети правого бедра, припухлость и покраснение кожи. Заболевание связывает с травмой ноги, которая произошла неделю назад. Во время поступления температура тела повышена до 38,6 °C. Сделана рентгенография нижней трети правого бедра.

- 1) Опишите рентгенологическую картину.
- 2) Наметьте дифференциальный диагноз
- 3) Сделайте заключение.
- 4) Если необходимо, предложите дополнительный метод исследования.

16. Женщина 50 лет упала на улице и ощутила резкую боль в левом лучезапястном суставе. При осмотре: сустав деформирован, отечен, функция его резко ограничена. Выполнена рентгенография левого лучезапястного сустава.

- 1) Составьте подробный протокол рентгенологического исследования.
- 2) Сделайте заключение.
- 3) Что необходимо указать в протоколе для дальнейших лечебных мероприятий?

17. Женщина 67 лет получила повреждение правого тазобедренного сустава в результате падения на улице. Самостоятельно встать не смогла, левой нижней конечностью пользоваться не может.

. Выполнена рентгенография правого тазобедренного сустава.

- 1) Составьте подробный протокол рентгенологического исследования.
- 2) Сделайте заключение.
- 3) Что необходимо указать в протоколе для дальнейших лечебных мероприятий?

18. Женщина 45 лет жалуется на головные боли и боли в шейном отделе позвоночника. Движения в шейном отделе позвоночника ограничены.

Больной сделали три снимка шейного отдела позвоночного столба.

Ответьте на следующие вопросы:

- 1) Чем отличаются эти рентгенограммы одна от другой?
- 2) Для чего они понадобились?
- 3) Какие патологические изменения наблюдаются в позвоночнике?
- 4) Сделайте заключение.

19. . Женщина 50 лет упала на улице и ощутила резкую боль в поясничном отделе позвоночника. При осмотре: позвоночный столб в поясничном отделе деформирован, болезнен при пальпации и осевой нагрузке. Выполнена рентгенография поясничного отдела позвоночника.

- 1) Составьте подробный протокол рентгенологического исследования.
- 2) Сделайте заключение.
- 3) Что необходимо указать в протоколе для дальнейших лечебных мероприятий?

20. Мужчина 48 лет жалуется боли в пояснично-крестцовом отделе позвоночника. На обычных рентгенограммах патологических изменений не выявлено. Больному произведена компьютерная рентгеновская томография.

- 1) Как называются отдельные поперечные срезы томографического изображения?
- 2) На основании какого снимка выбирается зона интереса?
- 3) Как называется картина составленная компьютером на основании отдельных поперечных срезов?

- 4) Составьте подробный протокол лучевого исследования.
- 2).Сделайте заключение

ОПК-4. Способен проводить рентгенологические исследования (в том числе компьютерные томографические) и магнитно-резонансно-томографические исследования и интерпретировать результаты

1) Типовые задания для оценивания результатов сформированности компетенции на уровне «Знать» (воспроизводить и объяснять учебный материал с требуемой степенью научной точности и полноты):

1. Перечислите свойства рентгеновского излучения, позволяющие получать изображения органов для диагностики:

1. вызывает свечение флюоресцирующих соединений и разлагает соединения серебра
2. проникает через органы и ткани и поглощается ими в различной степени
3. вызывает ионизацию.
4. воздействует на биологические процессы в клетке

2. Перечислите мероприятия, обеспечивающие радиационную безопасность пациента при рентгенологическом исследовании:

1. назначение исследования по строгим показаниям
2. применение приспособлений для защиты тела пациента вне зоны исследования
3. использование усилителей рентгеновского изображения и цифровых датчиков
4. сокращение времени исследования пациента за экраном при сохранении качества исследования
5. верно все перечисленное выше

3. Перечислите контрастные рентгеновские препараты с высоким атомным весом:

1. водорастворимые трийодированные препараты
2. углекислый газ
3. сульфат бария
4. кислород, закись азота

4. Назовите признаки, ориентируясь на которые можно правильно расположить рентгенограмму:

1. обозначение на рентгенограмме стороны тела
2. обозначение на рентгенограмме данных пациента, даты и номера исследования
3. анатомическое расположение органов
4. по стороне пленки, покрытой эмульсией
5. верно все

5. Для точной локализации опухоли в легком необходимы:

1. рентгенография в двух перпендикулярных проекциях
2. рентгеноскопия
3. продольная томография
4. рентгеноконтрастные препараты

6. Преимуществом КТ по сравнению с продольной томографией является:

1. высокое контрастное усиление
2. послойное томографирование
3. количественный анализ коэффициентов ослабления
4. все перечисленное выше

7. Трехмерное изображение двигающихся органов получают при использовании КТ:

1. мультиспиральной
2. шаговой
3. электронно-лучевой
4. спиральной

8. Ангиография — это исследование:

1. бронхиального дерева
2. артериального русла
3. мочевыводящих путей

9. Баллонную дилатацию применяют:

1. для восстановления проходимости артерий
2. при гипотонии
3. для восстановления просвета мочеточников
4. для профилактики тромбоэмболии

10. МР-спектроскопия определяет:

1. размер органа
2. интенсивности метаболизма в органе
3. положение органа
4. полость в органе

11. «Горячие» очаги накопления РФП свидетельствуют о наличии:

1. узлового зоба
2. токсической аденомы щитовидной железы
3. метастазов в кости
4. рака щитовидной железы
5. все перечисленное выше верно

12. Признаки инородного тела в пищеводе:

1. тень инородного тела за счет естественного контрастирования
2. густая бариевая взвесь обтекает инородное тело
3. КТ-при образовании большей плотности
4. контрастирование инородного тела

13. Синдром просветления без легочного рисунка, виден контур легкого, на этом фоне определяется затемнение с горизонтальным уровнем — характерно для:

- 1) ателектаза
- 2) гидропневмоторака
- 3) эмфиземы

14. Отрицательное влияние рассеянного излучения можно снизить при помощи

- 1) тубуса
- 2) усиливающих экранов
- 3) отсеивающей решетки
- 4) повышения напряжения

15. Прямое увеличение изображения достигается

1. увеличением расстояния фокус - объект
2. увеличением расстояния фокус - пленка
3. увеличением размеров фокусного пятна
4. увеличением расстояния объект - пленка

16 При подозрении на артерио-венозную аневризму легких наиболее информативны

1. рентгеноскопия
2. проба Вальсальвы
3. рентгенография
4. ангиопульмонография

17.Для релаксации желудочно-кишечного тракта применяют

1. морфин
2. пилокарпин
3. прозерпин, ациклидин
4. атропин, метацин, аэрон

18.Рентгенография молочной железы с прямым увеличением изображения применяется

1. для уточнения характера контуров патологического образования
2. для уточнения наличия микрокальцинатов
3. для выявления патологического образования при плотном фоне, полученном на обзорных маммограммах
4. для выявления патологического образования в инволютивных молочных

19.Решающим симптомом в диагностике врожденного вывиха бедра является

1. скошенность, недоразвитие вертлужной впадины
2. дислокация проксимального отдела бедренной кости
3. позднее появление ядра окостенения головки на стороне поражения
4. ни один из перечисленных признаков

20.Чаще всего метастазируют в кости черепа

1. рак желудка
2. злокачественные опухоли скелета
3. рак легкого
4. рак толстой кишки

Ответы на задания

Номер задания	Вариант ответа
1	1,2,3
2	5
3	1,3
4	5
5	1
6	4
7	1,3
8	2
9	1,3
10	2
11	2,3
12	1,2,3
13	2
14	3
15	4
16	2
17	4

18	2
19	1
20	3

2) Типовые задания для оценивания результатов сформированности компетенции на уровне «Уметь» (решать типичные задачи на основе воспроизведения стандартных алгоритмов решения):

Исследование органов грудной полости при контрастировании пищевода
 Компьютерно-томографическое исследование органов грудной клетки
 Рентгеноскопия и рентгенография сердца (4 проекции) с контрастированием пищевода
 Исследование верхних отделов пищеварительного тракта (скопия и графия) по классической методике, исследование верхних отделов пищеварительного тракта (скопия и графия) при одномоментном двойном контрастировании;
 Исследование при подозрении на urgentное состояние в грудной и брюшной полостях;
 Исследование турецкого седла
 Исследование придаточных пазух носа
 Контрольные рентгенологические исследования при выраженной степени смешанной формы мастопатии
 Исследование черепа (обзорные и прицельные рентгенограммы)
 Организация диспансеризации на участке, анализ заболеваемости с временной утратой трудоспособности
 Владение методиками осуществления рентгенологических исследований: определить оптимальный метод лучевого исследования и область обследования в зависимости от характера и локализации заболевания (рентгенологическое исследование, УЗИ, МРТ, радионуклидная диагностика);
 Правильно интерпретировать основные анатомические образования и структуры, ориентироваться в лучевой топографии челюстно-лицевой области;
 Владение навыками радиационной безопасности больных при неотложных состояниях;
 Послойное (томографическое) исследование органов грудной клетки;
 Латерография при исследовании органов грудной полости;
 Исследование толстой кишки (скопия и графия) при одномоментном двойном контрастировании;
 Исследование при подозрении на острое состояние в брюшной полости;
 Исследование толстой кишки (скопия и графия) по классической методике с двойным контрастированием;
 Оценить результаты КТ- исследования органов пищеварения брюшной полости;
 Исследование костно-суставной системы при артрозах;
 Обзорная маммография молочной железы;
 Особенности лучевой диагностики патологических изменений пищеварительной системы у детей.

3) Типовые задания для оценивания результатов сформированности компетенции на уровне «Владеть» (решать усложненные задачи на основе приобретенных знаний и умений, с их применением в нетипичных ситуациях, формируется в процессе практической деятельности):

ЗАДАЧА № 1

Женщина 57 лет.

Жалобы на головную боль, мышечную слабость.

Анамнез: больной считает себя в течение 5 лет. Все эти годы находится под наблюдением у эндокринологов по поводу миастении. Обследовалась в поликлинике по месту жительства и стационаре, патологических изменений в органах грудной клетке на рентгенограмме в прямой проекции не выявлено.

Объективно: состояние больной удовлетворительное, сознание ясное, вялая, в контакт вступает с неохотой. Мышечный тонус снижен.

При рентгенологическом исследовании отмечается умеренно выраженное усиление и деформация легочного рисунка в нижних отделах. Корни легких структурны. Срединная тень в прямой проекции обычной ширины, но по левому контуру ниже дуги аорты медиастинальная плевра оттеснена кнаружи на 0,5 см. В боковой проекции ретростернальное пространство пониженной прозрачности. Выявляется дополнительное образование с четкими контурами неоднородной структуры между восходящей частью дуги аорты и грудиной, которое не смещается при глотании. При КТ исследовании в среднем этаже переднего средостения овальной формы с крупнобугристой поверхностью, четкими контурами образование, размерами 7,0-5,5-3,6 см.

Ваше заключение:

1. Загрудинный зоб.
2. Тимома.
3. Аневризма восходящей части дуги аорты.
4. Тератома.

Дополнительные вопросы:

1. Какое заболевание можно предположить по клинической картине?
2. Назовите методы ЛД, позволяющие дифференцировать загрудинный зоб от других загрудинных новообразований?
3. Дифференциальная лучевая диагностика загрудинного зоба и аневризмы восходящей аорты

Эталон ответа: 2

ЗАДАЧА № 2

Мужчина 29 лет. Жалоб нет.

При профилактическом флюорографическом исследовании в средостении обнаружено дополнительное образование.

Объективно: состояние удовлетворительное. По органам - без особенностей.

На рентгенограммах в прямой и боковой проекциях, в среднем этаже переднего средостения овальной формы образование, в толще которого выявляются более плотные включения, наружные контуры его четкие, гладкие. Прилежащие отделы легкого не изменены. При КТ исследовании в среднем этаже переднего средостения опухоль с четкими контурами, показатель плотности в различных участках от минус 5 до плюс 60 НУ.

Ваше заключение :

1. Невринома
2. Тератома.
3. Лимфома.
4. Бронхогенная киста.

Дополнительные вопросы:

1. Что означает НУ?
2. Что является субстратом, имеющим разную НУ?
3. Дифференциальная диагностика между лимфомой и тератомой

Эталон ответа: 2

ЗАДАЧА № 3.

Женщина 39 лет. Жалобы на тупые боли в груди и спине.

Анамнез: впервые неприятные ощущения в груди отметила полгода назад. Постепенно присоединялась боль в груди и спине.

Объективно: состояние удовлетворительное. По органам без особенностей.

При рентгенологическом исследовании в реберно-позвоночном углу справа на уровне Th IV-V интенсивное овальной формы образование однородной структуры, с четкими контурами, размерами 9,0 - 4,0 см, широким основанием тесно прилежит к телам позвонков. У верхнего и нижнего полюсов медиастинальная плевра оттеснена под тупым углом. Отмечается краевая узурация прилежащих тел позвонков и ребер, на уровне узла межреберные промежутки сзади расширены.

Ваше заключение:

1. Доброкачественная опухоль легкого.
2. Бронхогенная киста.
3. Неврогенная опухоль.
4. Увеличенные лимфоузлы.

Дополнительные вопросы:

1. Назовите признаки патологического легочного рисунка
2. Что такое «узур»?
3. О чем свидетельствует наличие «узур» на телах позвонков и ребер?

Эталон ответа: 3

ЗАДАЧА № 4.

Женщина 55 лет.

Жалобы на боль в груди, одышку, кровохарканье.

Анамнез: находилась на лечении в хирургической клинике. Страдает тромбозом глубоких вен нижних конечностей. Внезапно, на пятые сутки после обширного оперативного вмешательства появилась сильная боль в грудной клетке, одышка, цианоз верхней половины туловища, кровохарканье.

Объективно: состояние больной тяжелое. Цианоз верхней половины туловища, шейные вены набухшие. Одышка до 40 в мин. АД 80/50 мм рт ст, тахикардия до 120 уд/мин. Тоны сердца глухие, акцент второго тона над легочной артерией. На ЭКГ нагрузка на правые отделы сердца.

На рентгенограмме грудной клетки расширение корня левого легкого, резкое обеднение легочного рисунка в среднем и нижнем отделах, высокое стояние купола диафрагмы на этой же стороне.

При исследовании ^{99m}Tc технетрилом отмечается отсутствие кровотока в левом легком.

Ваше заключение:

1. Центральный рак легкого.
2. Отек легкого.
3. ТЭЛА.
4. Аспирация инородного тела.

Дополнительные вопросы:

1. Что такое ТЭЛА и ее источники?
2. Дифференциальная диагностика между ТЭЛА и отеком легкого в рентгенологическом изображении
3. К каким методам исследования относится исследование с ^{99m}Tc технетрилом?

Эталон ответа: 3

ЗАДАЧА № 5

Мужчина 48 лет.

Жалобы: боль в правом плечевом суставе, слабость, кашель.

Анамнез: впервые боль в правом плечевом суставе возникла 3 месяца назад после физической нагрузки, занимался самолечением, боль становилась интенсивнее, появился кашель, стала нарастать слабость. Обследован в поликлинике по месту жительства, выявлена патология в легком.

Объективно: состояние удовлетворительное, резко ограничен объем движений в правом плечевом суставе, при пальпации выражена болезненность. Симптом Горнера (птоз, миоз, энофтальм).

Аускультативно: в верхнем отделе правого легкого ослабленное дыхание.

Рентгенологическая картина: в верхушечном сегменте верхней доли правого легкого узловое образование 4см в диаметре, неоднородной структуры, тесно прилежащее к грудной стенке, с деструкцией заднего отрезка II ребра на протяжении 3см, апикальная плевро неравномерно утолщена, углы образованные с ней острые, нижняя граница образования выпуклостью направлена вниз, поверхность мелкобугристая с лучистыми контурами. Увеличенных лимфатических узлов в корневой зоне и средостении не определяется.

Ваше заключение:

1. Туберкулема.
2. Рак Пенкоста.
3. Опухоль плевры.
4. Верхушечный осумкованный плеврит.

Дополнительные вопросы:

1. Какое заболевание можно предположить по клинической картине?
2. Назовите методы ЛД, позволяющие дифференцировать туберкулему от других заболеваний?
3. Дифференциальная лучевая диагностика плевритов.

Эталон ответа: 2

ЗАДАЧА № 6

Мужчина 53 лет.

Жалобы: кашель, кровохарканье, боль в правой половине грудной клетки, слабость.

Анамнез: больным себя считает в течение трех месяцев, когда появились кашель, температура до 38, слабость. В поликлинике по поводу пневмонии проводилась противовоспалительная терапия. Состояние улучшилось, температура нормализовалась, но при флюорографии выявлена патология в легком.

Объективно: общее состояние удовлетворительное, перкуторно - справа сзади на уровне угла лопатки перкуторный звук с коробочным оттенком, аускультативно - жесткое дыхание.

При рентгенологическом исследовании в верхушечном сегменте нижней доли (S6) правого легкого полостное образование 4,0 x 5,0 см с неравномерно утолщенными стенками. Внутренние контуры полости бухтообразные, подрывные. Наружные контуры нечеткие, лучистые, бугристые. В корневой зоне увеличенные лимфатические узлы до 1,5-2,0 см. Контрастированный барием пищевод на уровне бифуркации трахеи оттеснен влево и кзади.

Ваше заключение:

1. Острый абсцесс легкого.
2. Полостная форма периферического рака.
3. Туберкулема с распадом.
4. Эхинококкоз легкого.

Вопросы:

1. Какое заболевание можно предположить по клинической картине?
2. Назовите методы ЛД, позволяющие дифференцировать туберкулему от других заболеваний?

3. Дифференциальная лучевая диагностика полостной формы периферического рака

Эталон ответа: 2

ЗАДАЧА № 7

Мужчина 56 лет.

Жалобы на кашель, периодическое кровохарканье, слабость, похудание, боль в левой половине грудной клетки.

Анамнез: в течение 1,5 месяцев беспокоит надсадный, постепенно усиливающийся кашель, в последние дни присоединилось кровохарканье. Похудел на 5 кг. Появилась одышка при физической нагрузке.

Объективно: состояние удовлетворительное, АД 130/85 мм рт ст, пульс 86 уд/мин, ЧД 24.

Аускультативно слева в верхнем отделе ослабленное везикулярное дыхание.

При рентгенологическом исследовании верхняя доля левого легкого уменьшена в объеме, неоднородно уплотнена, легочный рисунок сгущен. Верхнедолевой бронх конически сужен, стенки его неровные. Междолевая плевро смещена кверху. В корневой зоне и под дугой аорты увеличенные лимфатические узлы.

Ваше заключение:

1. Инфильтративный туберкулез.
2. Острая пневмония.
3. Центральный рак.
4. ТЭЛА.

Дополнительные вопросы:

1. Какое заболевание можно предположить по клинической картине?
2. Дифференциальная диагностика центрального рака

Эталон ответа: 3

ЗАДАЧА № 8.

Мужчина 36 лет. Жалобы: кашель с отделением мокроты, слабость, одышку, боли в грудной клетке, температуру.

Анамнез: заболел остро, повысилась температура до 39,5, озноб, боль в грудной клетке, сухой кашель. Амбулаторно проводилась противовоспалительная терапия. Через неделю температура стала снижаться, появилась гнойная мокрота, которая отходила полным ртом в течение 1,5- 2 суток, затем количество мокроты уменьшилось, но в ней появились прожилки крови.

Объективно: состояние средней тяжести. Кожные покровы бледные, ЧД 32 в мин. Пульс 108 уд. в минуту, ритмичный. АД 100/70 мм рт ст. Тоны сердца приглушены. В крови лейкоцитоз, ускорение СОЭ. Перкуторно на ограниченном участке слева сзади на уровне VII ребра- тимпанит. Аускультативно в этой области дыхание с амфорическим оттенком. При рентгенологическом исследовании в верхушечном сегменте нижней доли левого легкого многополостное образование округлой формы с горизонтальным уровнем жидкости, размерами до 6 см в диаметре. Стенки полостного образования равномерные, внутренний контур гладкий. Наружные контуры нечеткие, окружающая легочная ткань инфильтративно уплотнена. При томографическом исследовании виден деформированный дренирующий бронх. Корень левого легкого расширен, бесструктурен.

Ваше заключение:

1. Кавернозный туберкулез.
2. Полостная форма периферического рака.
3. Абсцесс легкого.
4. Эхинококкоз легкого.

Дополнительные вопросы:

1. Что такое Кавернозный туберкулез?

2. Дифференциальная диагностика между Полостной формой периферического рака и абсцессом легкого в рентгенологическом изображении

Эталон ответа: 3

ЗАДАЧА № 9.

Женщина 60 лет. Жалобы на боль в груди, одышку, кровохарканье.

Анамнез: находилась на лечении в хирургической клинике. Страдает тромбофлебитом глубоких вен нижних конечностей. Внезапно, на пятые сутки после обширного оперативного вмешательства появилась сильная боль в грудной клетке, одышка, цианоз верхней половины туловища, кровохарканья.

Объективно: состояние больной тяжелое. Цианоз верхней половины туловища, шейные вены набухшие. Одышка до 40 в мин. АД 80/50 мм рт ст, тахикардия до 120 уд/мин. Тоны сердца глухие, акцент второго тона над легочной артерией. На ЭКГ нагрузка на правые отделы сердца.

На рентгенограмме грудной клетки расширение корня левого легкого, резкое обеднение легочного рисунка в среднем и нижнем отделах, высокое стояние купола диафрагмы на этой же стороне.

При радионуклидном исследовании с ^{99m}Tc технетрилом отмечается отсутствие кровотока в левом легком.

Ваше заключение:

1. Центральный рак легкого.
2. Отек легкого.
3. ТЭЛА.
4. Аспирация инородного тела.

Дополнительные вопросы:

1. Опишите признаки патологического легочного рисунка
2. Что такое ТЭЛА и ее источники?
3. Дифференциальная диагностика между ТЭЛА и отеком легкого в рентгенологическом изображении

Эталон ответа: 3

ЗАДАЧА № 10

Мужчина 59 лет. Жалобы: кашель, одышка при физической нагрузке, слабость, неприятные ощущения в груди.

Анамнез: ухудшение самочувствия отмечает в течение 2-х недель, после переохлаждения появился кашель. Обратился к врачу. Из анамнеза выяснено, что 1,5 года назад была выполнена гастрэктомия по поводу опухоли желудка.

Объективно: состояние относительно удовлетворительное, кожные покровы серые. ЧД 24 в мин. Аускультативно в легких ослабление везикулярного дыхания.

При рентгенологическом исследовании легочный рисунок с обеих сторон усилен, деформирован. Корни легких расширены, уплотнены. Наружные контуры полициклические, тяжистые. В синусах плевральных полостей с обеих сторон небольшое количество выпота. При КТ в корневых зонах с обеих сторон увеличенные лимфатические узлы, перибронхиальные и периваскулярные уплотнения в виде тяжелой переходят в легочную ткань и доходят до аксилярных отделов. Легочный рисунок усилен и деформирован за счет интерстициального компонента, явных очагов в легочной ткани не определяется. В плевральных полостях небольшое количество выпота.

Ваше заключение:

1. Саркоидоз.
2. Сердечная недостаточность с развитием застойной пневмонии.
3. Лимфогенный канцероматоз.
4. Идиопатический фиброзирующий альвеолит.

Дополнительные вопросы:

1. Какое заболевание можно предположить по клинической картине?
2. Назовите методы ЛД, позволяющие дифференцировать пневмонию?
3. Дифференциальная лучевая диагностика саркоидоза

Эталон ответа: 3

ЗАДАЧА № 11

Мужчина 60 лет.

Два года назад автотравма. Последний год стал замечать увеличивающееся выбухание на шее слева. Объективно: под углом нижней челюсти слева пальпируется образование плотно-эластической консистенции, малоподвижное. Над сосудистым пучком прослушивается шум. Клинические анализы без особенностей.

Данные КТ исследования: слева в парафаренгиальном пространстве определяется объемное образование круглой формы, диаметром 5 см, неравномерной плотности: в основном 45 ед., по латеральному краю 30 ед. Определяется толстая /3-4 мм/ капсула. При в/в усилении образование определяется в области развилки сонных артерий, раздвигая их. В артериальную фазу одновременно и в той же степени (до 200 ед.) контрастируется, что и сонные артерии, плотно прилежащие к образованию. По латеральному краю часть образования не контрастируется (35 ед.).

Ваше заключение:

1. Мешотчатая (ложная) аневризма сонной артерии
2. Каротидная хемотектома
3. Невринома в области развилки
4. Сонных артерий Боковая киста шеи.

Дополнительные вопросы:

1. Какое заболевание можно предположить по клинической картине?
2. Назовите методы ЛД, позволяющие дифференцировать аневризму.
3. Дифференциальная лучевая диагностика аневризмы восходящей аорты

Эталон ответа: 2

ЗАДАЧА № 12

Мужчина 53 лет.

Жалобы: кашель, кровохарканье, боль в правой половине грудной клетки, слабость.

Анамнез: больным себя считает в течение трех месяцев, когда появились кашель, температура до 38, слабость. В поликлинике по поводу пневмонии проводилась противовоспалительная терапия. Состояние улучшилось, температура нормализовалась, но при флюорографии выявлена патология в легком.

Объективно: общее состояние удовлетворительное, перкуторно - справа сзади на уровне угла лопатки перкуторный звук с коробочным оттенком, аускультативно - жесткое дыхание.

При рентгенологическом исследовании в верхушечном сегменте нижней доли (S6) правого легкого полостное образование 4,0 x 5,0 см с неравномерно утолщенными стенками. Внутренние контуры полости бухтообразные, подрытые. Наружные контуры нечеткие, лучистые, поверхность крупнобугристая. При томографическом исследовании виден дренирующий бронх (B6), стенки его неровные, просвет неравномерно сужен. В корневой зоне увеличенные лимфатические узлы до 1,5-2,0 см. Контрастированный барием пищевод на уровне бифуркации трахеи оттеснен влево и кзади.

Ваше заключение:

1. Острый абсцесс легкого.
2. Полостная форма периферического рака.
3. Туберкулема с распадом.
4. Эхинококкоз легкого.

Дополнительные вопросы:

1. Какое заболевание можно предположить по клинической картине?
2. Назовите методы ЛД, позволяющие дифференцировать эхинококкоз легкого
3. Дифференциальная лучевая диагностика острого абсцесса легкого.

Эталон ответа: 2

ЗАДАЧА №13

Ребенок 10 лет.

Заболел последний год, когда мама стала замечать выбухание над левой ключицей. Клинические анализы в норме. Объективно: над левой ключицей определяется выбухание, эластической консистенции, без четких контуров. При КТ исследовании: в левой надключичной области определяется образование, размерами 5х6 см, с полициклическим наружным контуром. Плотность образования 10 ед. Капсула тонкая, внутри образования множество тонких перегородок. При в/в усилении содержимое и капсула контрастное вещество не накапливают.

Ваше заключение:

1. Нижняя (врожденная) боковая киста шеи.
2. Липома шеи
3. Конгломерат лимфоузлов
4. Ангиоматоз.

Дополнительные вопросы:

1. Какое заболевание можно предположить по клинической картине?
2. Назовите методы ЛД, позволяющие дифференцировать ангиоматоз от других заболеваний.
3. Особенности лучевой диагностики детей

Эталон ответа: 1

ЗАДАЧА № 14

Женщина, 41 год.

Жалобы на непостоянные ноющие боли в левом плечевом суставе. Анамнез. Боли беспокоят в течение двух месяцев, не нарастают.

Объективно. Движения в плечевых суставах не ограничены. Деформаций нет. Мягкие ткани не изменены.

На рентгенограммах левого плечевого сустава в двух проекциях в проксимальном эпиметафизе плечевой кости округлая литическая деструкция с четкими контурами до 3 см в диаметре с мелкими кальцинатами.

Ваше заключение:

1. Абсцесс Броди (хронический остеомиелит).
2. Опухоль Кодмена (хондробластома).
3. Артроз плечевого сустава.
4. Туберкулез.

Дополнительные вопросы:

1. Какое заболевание можно предположить по клинической картине?
2. Назовите методы ЛД, позволяющие дифференцировать туберкулез костей от других заболеваний костей?
3. Дифференциальная лучевая диагностика хондробластомы

Эталон ответа: 2

ЗАДАЧА № 15

Мальчик, 11 лет. Жалобы на сильные боли и опухоль в правом коленном суставе. Анамнез. После травмы три недели назад появились боли в правом коленном суставе.

Обратился к хирургу, лечили от ушиба спиртовыми компрессами. Боли нарастали, ночью просыпается от болей и принимает анальгетики. Неделю назад появилась опухоль коленного сустава, которая увеличивается.

Объективно. Правая нога согнута в коленном суставе, движения ограничены, болезненны. Опухоль по внутренней поверхности коленного сустава 5х6 см плотная, неподвижная, умеренно болезненная.

На рентгенограммах правого коленного сустава в двух проекциях – в дистальном метафизе правой бедренной кости во внутреннем полуцилиндре литическая деструкция с нечеткими неровными контурами, распространяющаяся на половину метафиза. Весь поперечник кости, корковый слой – разрушены. Виден мягкотканый компонент за пределами кости. Остеопороз костей, формирующих сустав.

Ваше заключение:

1. Хронический остеомиелит правой бедренной кости.
2. Остеогенная саркома.
3. Саркома Юинга.
4. Сифилис.

Дополнительные вопросы:

1. Какое заболевание можно предположить по клинической картине?
2. Назовите методы ЛД, позволяющие дифференцировать саркому Юинга от других заболеваний костей?
3. Дифференциальная лучевая диагностика остеогенной саркомы

Эталон ответа: 2

ЗАДАЧА № 16

Мужчина, 46 лет.

Жалобы на сильные боли и припухлость в правой голени. Анамнез. Через 2 недели после перенесенной ангины, вновь повысилась температура до 39 градусов, появилась боль в правом коленном суставе, а затем припухлость правой голени. В течение трех недель принимал обезболивающие и жаропонижающие лекарства. В процессе лечения кратковременные улучшения.

Объективно. Правая голень отека, кожа блестящая, покрасневшая, горячая на ощупь, болезненная при пальпации. Увеличены правые паховые лимфатические узлы до 1,5 см. В анализах крови лейкоцитоз, палочкоядерный сдвиг, ускоренная СОЭ.

На рентгенограммах правой голени в прямой и боковой проекциях – на протяжении средней трети диафиза правой большеберцовой кости кружевной периостит по переднему полуцилиндру, корковый слой сниженной плотности, костномозговой канал незначительно расширен. Увеличен объем мягких тканей голени, контуры мышц не прослеживаются.

Ваше заключение.

1. Остеоид-остеома правой большеберцовой кости.
2. Туберкулез.
3. Острый гематогенный остеомиелит.
4. Саркома Юинга.

Дополнительные вопросы:

1. Какое заболевание можно предположить по клинической картине?
2. Назовите методы ЛД, позволяющие дифференцировать саркому Юинга от других заболеваний костей?
3. Дифференциальная лучевая диагностика остеомиелита

Эталон ответа: 3

ЗАДАЧА № 17

Больной 19 лет. Возвращаясь поздно ночью домой, подвергся нападению

неизвестных лиц, при этом получил многочисленные травмы головы. Потери сознания, тошноты, рвоты не отмечает. На другой день утром обратился за помощью в медицинское учреждение (поликлинику), где были выявлены множественные гематомы и отечность мягких тканей левой половины лица. При осмотре невропатологом нистагма и нарушения глазных зрачковых симптомов не было выявлено. Положение в позе Ромберга устойчивое.

При рентгенологическом исследовании черепа в двух проекциях выявлено расхождение сагиттального шва до 5-6 мм и наличие линейной полосовидной тени отходящей от места схождения сагиттального и венечного швов левой половины черепа кзади и вниз. Протяженность этой линейной тени около 35 мм. Кости лицевого черепа, носовая перегородка не изменены.

Ваше заключение:

5. Перелом костей свода черепа.
6. Остеохондропатия костей свода черепа
7. Метастатическое поражение костей свода черепа.
8. Миеломная болезнь.

Дополнительные вопросы:

1. Укажите рентгенологические признаки поражения черепа.
2. Какие методы ЛД можно использовать для уточнения картины?
3. Дифференциальная лучевая диагностика миеломной болезни

Эталон ответа: 1

ЗАДАЧА №18

Больной 68 лет, поступил с жалобами на дискомфорт за грудиной при приеме грубой или острой пищи, отрыжку воздухом с примесью кислого содержимого, возникающую после приема пищи, потерю веса до 5 кг в течении 4 месяцев, слабость, слюнотечение. Из анамнеза заболевания известно, что выше представленные жалобы появились в течение последних 5 месяцев, когда впервые больной почувствовал дискомфорт после приема грубой пищи. Стал придерживаться щадящей диеты. Постепенно возникла икота и другие жалобы. Затем клинические проявления стали усиливаться. Из истории жизни: профессиональные вредности, курение и злоупотребление алкоголем отрицает. Из перенесенных болезней: язвенная болезнь 12-перстной кишки вне обострения в течение 10 лет. Был направлен в Институт хирургии для обследования и лечения.

При рентгенологическом исследовании определяется циркулярный дефект наполнения в нижней трети грудного отдела пищевода (ретроперикардиальный сегмент по Бромбарту). Выше места сужения расположено супрастенотическое расширение просвета пищевода диаметром до 3 см. На границе суженной части пищевода и неизменной стенки пищевода расположены по обоим контурам «ступеньки». Над областью сужения расположены полиповидные разрастания размерами 10x15 мм, перекрывающие просвет пищевода. Протяженность суженного участка достаточно велика, так что заполнить желудок бариевой взвесью не представлялось возможным в связи с угрозой регургитации. Через 3, 5 часа в супрастенотически расширенной части пищевода выявлены остатки контрастного вещества и слизь. Контрастное вещество равномерно импрегнирует суженный «канал» до кардии. Протяженность его около 9 см. При эндоскопическом исследовании верхних отделов пищеварительного тракта в дистальном отделе пищевода на расстоянии 38 см от резцов имеется стенозирующая опухоль в виде полиповидных разрастаний красноватого цвета, выше которой на правой стенке на расстоянии 15 мм от основной опухоли имеется «отсев» в виде полиповидных разрастаний диаметром 8 мм. При КТ нижней части грудной полости и брюшной полости выявлено равномерное утолщение стенок пищевода до 9-20 мм на протяжении 45 мм краниальнее кардио-эзофагеального перехода. Стенка желудка в области проксимального отдела также изменена: она локально утолщена до 26 мм в области субкардии и верхней трети тела желудка, а также утолщена до 8-15 мм по передней и задней стенки

проксимального отдела желудка. Просвет в области суженной части пищевода колеблется от 2 до 4 мм. Определяются пакеты увеличенных и уплотненных групп лимфатических узлов в области малого сальника.

Ваше заключение:

1. Варикозное расширение вен пищевода
2. Дивертикул пищевода
3. Рак проксимального отдела желудка с переходом на дистальный отдел пищевода и лимфогенным метастазированием в узлы верхнего этажа брюшной полости.
4. Рак нижней трети грудного отдела пищевода.

Дополнительные вопросы:

1. Какое заболевание можно предположить по клинической картине?
2. Назовите методы ЛД, позволяющие дифференцировать рак от других заболеваний пищевода?
3. Дифференциальная лучевая диагностика Дивертикула пищевода

Эталон ответа: 3

ЗАДАЧА № 19

Больной 47 лет поступил с жалобами на приступообразные боли опоясывающего характера. Болен в течение 5 лет. При рентгенологическом исследовании верхних отделов пищеварительного тракта в желудке натощак выявлено значительное количество жидкости. Объем желудка увеличен. Складки слизистой отечные. Отмечает периодически возникающий спазм привратника. Луковица 12-перстной кишки деформирована: по задне-медиальной стенке ее расположена «ниша» размерами около 2 см в диаметре с признаками трехслойности. Пассаж контрастного вещества по 12-перстной кишке замедлен, периодически возникает дуодено-гастральный рефлюкс.

Ваше заключение:

1. Дивертикул 12-перстной кишки
2. Пенетрирующая язва луковицы 12-перстной кишки, сопровождающаяся деформацией луковицы, пенетрацией в поджелудочную железу и возможно гепатодуоденальную связку. Функциональные изменения в виде нарушения моторно-эвакуаторной функции желудка, гиперсекреция.
3. Удвоение 12-перстной кишки.
4. Мегадуоденум.

Дополнительные вопросы:

1. Какое заболевание можно предположить по клинической картине?
2. Назовите методы ЛД, позволяющие дифференцировать рак от других заболеваний пищевода?
3. Дифференциальная лучевая диагностика Язвы луковицы 12-перстной кишки

Эталон ответа: 2

Задача № 20.

Больная Ч., 28 лет. На основании жалоб больной, анамнеза заболевания, данных объективного обследования высказано предположение о развитии у больной острой пневмонии.

1. Сформулируйте задачи обследования больной лучевыми методами. Выберите один наиболее полный ответ.
А. Подтвердить или отвергнуть наличие острой пневмонии, определить локализацию и протяженность пневмонии.
В. Выявить мелкоочаговую пневмонию.
С. Выявить крупноочаговую пневмонию.
Д. Выявить сливную пневмонию.
Е. Выявить долевую пневмонию.

2. Перечислите способы, которые целесообразно использовать для обследования.

Выберите один правильный ответ.

A. КТ.

B. УЗИ.

C. Рентгеноскопия, рентгенография.

D. Статическая сцинтиграфия с МАА-технеция.

E. Термография.

3. Перечислите мероприятия по подготовке больной к исследованию, подберите соответствующие пары "вопрос - ответ".

A. КТ	1. Подготовки не требуется
B. Рентгеноскопия, рентгенография	2. Исключить процедуры и лекарства, влияющие на общую и местную температуру -
C. Статическая сцинтиграфия легких с МАА технеция	3. Исследовать натошак
D. Термография	4. Прием бронхорасширяющих лекарств
	5. Прием отхаркивающих лекарств

4. Какие изменения Вы ожидаете получить при пневмонии.

1. Очаговые тени.

2. Усиление легочного рисунка.

3. Ограниченное затемнение.

4. Круглая тень.

Эталон ответа 1-A; 2- A; 3:A-1, B-2, C 4,5,3, D-2; 4-2.3

ОПК-5. Способен организовывать и проводить профилактические (скрининговые) исследования, участвовать в медицинских осмотрах, диспансеризации, диспансерных наблюдениях

1) Типовые задания для оценивания результатов сформированности компетенции на уровне «Знать» (воспроизводить и объяснять учебный материал с требуемой степенью научной точности и полноты):

1. Принципы и порядок организации профилактических (скрининговых) исследований
2. Принципы и порядок организации медицинских осмотров, в том числе предварительных и периодических,
3. Принципы и порядок организации диспансеризации,
4. Принципы и порядок организации диспансерного наблюдения
5. Алгоритм рентгенологического исследования
6. Алгоритм компьютерного томографического исследования)
7. Алгоритм магнитно-резонансно-томографического исследования
8. Ранние признаки заболеваний, а также воздействие вредных и (или) опасных производственных факторов,
9. Методы формирования групп риска развития профессиональных заболеваний
10. Принципы сбора и медико-статистического анализа информации о показателях здоровья населения различных возрастных и гендерных групп
11. Показатели эффективности рентгенологических исследований медицинских осмотров, в том числе предварительных и периодических, диспансеризации, диспансерного наблюдения
12. Показатели эффективности компьютерных томографических) медицинских осмотров, в том числе предварительных и периодических, диспансеризации, диспансерного наблюдения
13. Показатели эффективности магнитно-резонансно-томографических исследований, медицинских осмотров, в том числе предварительных и периодических, диспансеризации, диспансерного наблюдения
14. Автоматизированные системы сбора и хранения результатов рентгенологических исследований органов и систем организма человека
15. Автоматизированные системы сбора и хранения результатов компьютерных томографических исследований органов и систем организма человека
16. Автоматизированные системы сбора и хранения результатов магнитно-резонансно-томографических исследований органов и систем организма человека
17. Проведение медицинских процедур, связанных с облучением пациентов
18. Выписка пациента после терапии радионуклидами
19. Основные контролируемые параметры Радиационного контроля.
20. Правила организации деятельности Дистанционного консультативного центра лучевой диагностики

2) Типовые задания для оценивания результатов сформированности компетенции на уровне «Уметь» (решать типичные задачи на основе воспроизведения стандартных алгоритмов решения):

Организовывать проведение профилактических (скрининговых) исследований во время медицинских осмотров, в том числе предварительных и периодических
Организовывать проведение профилактических (скрининговых) исследований при диспансеризации, диспансерного наблюдения в соответствии с действующими порядками оказания медицинской помощи, клиническими рекомендациями (протоколами лечения) по вопросам оказания медицинской помощи, с учетом стандартов медицинской помощи
Интерпретировать и анализировать результаты выполненных рентгенологических

исследований органов и систем организма человека

Интерпретировать и анализировать результаты выполненных компьютерных томографических исследований органов и систем организма человека

Интерпретировать и анализировать результаты выполненных магнитно-резонансно-томографических исследований органов и систем организма человека

Выявлять специфические для конкретного заболевания рентгенологические симптомы и синдромы заболеваний органов и систем организма человека,

оценивать динамику их изменений при диспансерном наблюдении

Проводить сравнительный анализ полученных данных с результатами предыдущих рентгенологических исследований (в том числе компьютерных томографических) и магнитно-резонансно-томографических исследований органов и систем организма человека, а также иных видов исследований

Интерпретировать и анализировать информацию о выявленном заболевании и динамике его течения

Анализировать данные иных методов исследований для оценки целесообразности и периодичности проведения рентгенологических исследований

Обосновывать медицинские показания и медицинские противопоказания к применению контрастных лекарственных препаратов при проведении рентгенологических исследований

Обосновывать медицинские показания и медицинские противопоказания к применению контрастных лекарственных препаратов при проведении компьютерных томографических исследований

Обосновывать медицинские показания и медицинские противопоказания к применению контрастных лекарственных препаратов при проведении магнитно-резонансно-томографических исследований

Оформлять заключение по результатам выполненного рентгенологического исследования в соответствии с МК

Оформлять заключение по результатам выполненного компьютерно томографического исследования исследования в соответствии с МК

Оформлять заключение по результатам выполненного магнитно-резонансно-томографического исследования в соответствии с МК

3) Типовые задания для оценивания результатов сформированности компетенции на уровне «Владеть» (решать усложненные задачи на основе приобретенных знаний и умений, с их применением в нетипичных ситуациях, формируется в процессе практической деятельности):

1.Проведение рентгенологических исследований в рамках профилактических (скрининговых) исследований, медицинских осмотров, в том числе предварительных и периодических, диспансеризации, диспансерного наблюдения в соответствии с нормативными правовыми актами 2.Интерпретация результатов рентгенологических исследований (в том числе компьютерных томографических) и магнитно-резонансно-томографических исследований органов и систем организма человека

3.Оформление заключения выполненного рентгенологического исследования (в том числе компьютерного томографического),

4.Регистрация в протоколе исследования дозы рентгеновского излучения, полученной пациентом при исследовании.

5.Определение медицинских показаний для проведения дополнительных исследований

6.Оформление экстренного извещения при выявлении рентгенологической картины инфекционного или профессионального заболевания

7.Использование автоматизированной системы архивирования результатов исследования

8.Подготовка рекомендаций лечащему врачу при дальнейшем диспансерном наблюдении

пациента

9. При планировании и проведении мероприятий по обеспечению радиационной безопасности, принятии решений в области обеспечения радиационной безопасности, анализе эффективности указанных мероприятий органами государственной власти, органами местного самоуправления, а также организациями, осуществляющими деятельность с использованием источников ионизирующего излучения, проводится оценка радиационной безопасности по следующим основным показателям:

- характеристика радиоактивного загрязнения окружающей среды;
- анализ обеспечения мероприятий по радиационной безопасности и выполнения норм, правил и гигиенических нормативов в области радиационной безопасности;
- вероятность радиационных аварий и их масштаб;
- степень готовности к эффективной ликвидации радиационных аварий и их последствий;
- анализ доз облучения, получаемых отдельными группами населения от всех источников ионизирующего излучения;
- число лиц, подвергшихся облучению выше установленных пределов доз облучения.

10.ЗАДАЧА

Мужчина 29 лет. Жалоб нет.

При профилактическом флюорографическом исследовании в средостении обнаружено дополнительное образование.

Объективно: состояние удовлетворительное. По органам - без особенностей.

На рентгенограммах в прямой и боковой проекциях, в среднем этаже переднего средостения овальной формы образование, в толще которого выявляются более плотные включения, наружные контуры его четкие, гладкие. Прилежащие отделы легкого не изменены. При КТ исследовании в среднем этаже переднего средостения опухоль с четкими контурами, показатель плотности в различных участках от минус 5 до плюс 60 НУ.

Ваше заключение :

1. Невринома
2. Тератома.
3. Лимфома.
4. Бронхогенная киста.

Дополнительные вопросы:

- 1.Что означает НУ?
2. Что является субстратом, имеющим разную НУ?
3. Дифференциальная диагностика между лимфомой и тератомой

Эталон ответа: 2

11.Задача. Проводится пункционная биопсия.

Перечислите признаки возможных осложнений при ангиографическом исследовании.

К каждому признаку подберите соответствующую пару «признак—диагноз»

А- над местом пункции появилась и увеличивается припухлость

Б- после флебографии повысилась температура, появилась боль в зоне исследования

В-. повязка над местом пункции артерии пропиталась кровью

Г- после аортографии развились явления ишемии - боль в икроножной мышце пункционного отверстия

1. тромбоз артерии
2. явления флебита
3. гематома в месте пункции кровью
4. наружное кровотечение из правой голени

Эталон ответа

12. Задача. Проводится ультразвуковое исследование.

Пациентка 57 лет. Жалоб нет

Результаты исследования.

Печень размерами: КВР – 129 мм, толщина левой доли 52 мм. Контуры печени четкие ровные. Эхогенность паренхимы повышена. Эхоструктура однородная. Звукопроводимость паренхимы снижена. В правой доле определяется образование 19х15мм гомогенной гиперэхогенной структуры, в левой доле второе гиперэхогенное образование с четкими неровными контурами размерами 18х16 мм. Внутривенные желчные протоки не расширены. Периферический сосудистый рисунок не изменен. Воротная вена не расширена. Печеночные вены не расширены. Нижняя полая вена не расширена. Холедох 5 мм.

Желчный пузырь расположен типично. Размеры пузыря в пределах нормы. Контуры ровные. Форма пузыря правильная. Стенки пузыря не утолщены. Содержимое однородное.

Поджелудочная железа размерами: 22х15х18мм. Контуры ровные. Эхогенность паренхимы повышена. Эхоструктура однородная. Вирсунгов проток не визуализируется..

Селезенка расположена типично. Размеры селезенки: 88х46мм. Эхоструктура паренхимы однородная.

Почки расположены типично. Размеры почек в пределах нормы. Контуры ровные. Толщина паренхимы в пределах нормы. Эхогенность коркового вещества обычная. Кортико - медуллярная дифференциация выражена обычно. Дифференциация “паренхима - почечный синус” четкая. Чашечно-лоханочный комплекс не расширен. Конкременты не определяются.

Задание:

Напишите заключение по данным УЗИ.

Ваши рекомендации пациенту.

Какие дополнительные методы лучевой диагностики необходимо назначить для уточнения диагноза?

С какими заболеваниями проводить дифференциальную диагностику?

Эталон ответа:

ЗАКЛЮЧЕНИЕ: Диффузные изменения печени по типу жирового гепатоза. Гемангиомы печени.

Дифференцировать с метастазами – необходимо провести ЦДК..

По возможности дополнить обследование КТ

Контроль УЗИ через 3 месяца.

13. Задача. Ультразвуковое исследование, пациент 39 лет

Анамнез:, болен в течение 1 года. Жалобы на периодические ноющие боли в правом подреберье и эпигастрии, усиливающиеся после приема жирной и острой пищи. 3 года назад перенес вирусный гепатит А.

Объективно: общее состояние удовлетворительное. Кожные покровы чистые, склеры с легким желтушным оттенком. Язык влажный. Живот симметричен, не вздут, мягкий во всех отделах, умеренно болезненный при пальпации в правом подреберье и эпигастрии. Симптомов раздражения брюшины нет. Кишечные шумы активные.

Протокол УЗИ

ПЕЧЕНЬ: размеры долей(толщина) правой доли 145мм, левой 82мм. Контуры ровные. Структуры дифференцированы нечетко. Сосудистый рисунок деформирован. Паренхима повышенной эхогенности, однородной структуры. Звукопроводимость повышена. В правой доле по висцеральной поверхности анэхогенное образование округлой формы с четкими контурами, дистальным усилением позади и латеральными дорожками до 29мм в диаметре. Воротная вена 11мм.

ЖЕЛЧНЫЙ ПУЗЫРЬ: 87х25мм, обычной формы. Стенки неравномерно утолщены до 3-

4мм.

Содержимое гомогенное – без патологических включений и образований. Общий желчный проток 5мм.

ПОДЖЕЛУДОЧНАЯ ЖЕЛЕЗА: размеры сегментов (толщина): головка – тело – хвост 24-18-23мм. Контур неровные, нечеткие. Паренхима повышенной эхогенности, неоднородной структуры - без достоверных признаков патологических включений и образований. Вирсунгов проток 2мм, деформирован.

СЕЛЕЗЕНКА: 125х58мм-топография не изменена. Контур ровные. Структуры дифференцированы. Паренхима гомогенная- без патологических включений и образований.

Селезеночная вена 7мм.

БРЮШНАЯ ПОЛОСТЬ: достоверных признаков свободной жидкости, газа, объемных аперистальтических образований на момент осмотра не выявлено.

Задание:

Ваше заключение?

Дифференциальная диагностика с какими заболеваниями проводится?

Дополнительные методы исследований.

4. Ваши рекомендации?

Эталон ответа:

1.ЗАКЛЮЧЕНИЕ:

Гепатомегалия. Диффузные изменения паренхимы печени, эхографически расцениваемые, как признаки хр. гепатита. Признаки кисты правой доли печени ,хр. холецистита, хр. панкреатита.

2. С начальными признаками цирроза печени.

Необходимо провести доплерометрию сосудов печени, проведение биохимического анализа крови.

Необходимо контрольное УЗИ через 3 месяца, для контроля за размерами образования печени. Для уточнения диагноза кисты печени можно провести КТ печени.

14. Задача.

Пациент Н. 45 лет

Анамнез: боли появились внезапно 1 час назад в правой подвздошной области с иррадиацией в правую поясничную область и мошонку. Появление болей сопровождалось тошнотой, рвотой.

Объективно: общее состояние удовлетворительное. Кожные покровы чистые. Язык влажный

Живот симметричен, не вздут , мягкий и болезненный в правой подвздошной области.

Симптомы раздражения брюшины сомнительны. Кишечные шумы активные.

Протокол УЗИ

ПЕЧЕНЬ: размеры долей (КВР) правая доля 125мм , левая 75мм. Контур ровные .Паренхима гомогенная - без патологических включений и образований. Воротная вена 10мм.

ЖЕЛЧНЫЙ ПУЗЫРЬ:63х13мм-частично сокращен - достоверная оценка невозможна.

ПОДЖЕЛУДОЧНАЯ ЖЕЛЕЗА: экранирована газом желудка.

СЕЛЕЗЕНКА: 113х47мм-топография не изменена. Контур ровные. Структуры дифференцированы. Паренхима гомогенная – без патологических включений и образований.

Селезеночная вена 6мм.

ПОЧКИ:

Правая 128х56мм-топография не изменена. Физиологическая подвижность в пределах нормы.

Структуры дифференцированы. Лоханка 10мм, лоханочно-мочеточниковый сегмент 14мм.

Верхняя треть мочеточника не визуализирована. В проекции ЧЛС без патологических включений. Паренхима гомогенная 15-17мм. В паренхиме нижнего сегмента анэхогенные образования 14мм и 20мм округлой формы с четкими контурами, эхоусилением позади. Левая 120x56мм- топография не изменена. Физиологическая подвижность в пределах нормы.

Лоханка 5мм, отдельные чашечки до 5мм. В проекции чашечки нижнего сегмента гиперэхогенное включение до 4мм с четкой акустической тенью. Паренхима гомогенная с анэхогенным образованием в верхнем сегменте до 20мм с четкими контурами, не деформирующем контур

МОЧЕВОЙ ПУЗЫРЬ: опорожнен- достоверная оценка органов малого таза невозможна.

Задание:

Напишите заключение по данным УЗИ.

Ваши рекомендации пациенту.

Какие дополнительные методы лучевой диагностики необходимо назначить для уточнения диагноза?

С какими заболеваниями проводить дифференциальную диагностику?

Эталн ответа:

ЗАКЛЮЧЕНИЕ: Признаки кист почек, конкремента левой почки. Гидронефротические изменения справа – вероятен камень правого мочеточника.

РЕКОМЕНДОВАНО: УЗИ малого таза после подготовки для уточнения диагноза.

Экскреторная Урография

15 Задача.

Профилактический осмотр

Пациентка В 69 лет

Результаты исследования.

Тип строения молочных желез пред менопаузальный. Молочные железы с преобладанием жировой ткани. Фиброглангулярный комплекс визуализируется в верхне-наружных квадрантах толщиной 12 мм с участками дисплазии фиброзной ткани. Дифференцировка тканей не четкая. Протоки не расширены.

В левой молочной железе на 12 часах гипозоногенное образование с четкими ровными контурами, размерами 23x17 мм, с тонкой гиперэхогенной капсулой, аваскулярное, визуализируются ретротуморальные феномены в виде дистального усиления и латеральных теней.

Визуализируются с 2-х сторон аксиллярные лимфоузлы размерами 23x17 мм гиперэхогенной структуры с очень скудным кровотоком внутри узлов лимфоузлы не определяются.

Задание:

Напишите заключение по данным УЗИ.

Ваши рекомендации пациенту.

Какие дополнительные методы лучевой диагностики необходимо назначить для уточнения диагноза?

С какими заболеваниями проводить дифференциальную диагностику?

Ответ: 1. **ЗАКЛЮЧЕНИЕ:** Липогранулема

2. Необходим УЗ контроль через 3 месяца.

3. Маммография

4. С гемангиомой

16. Задача.

Пациент Т. 34 года

Анамнез: жалобы боли в животе течение 2-х суток, жидкий стул дважды, повторную

рвоту, температуру до 38 градусов. Заболел остро.

Объективно: Общее состояние удовлетворительное. Кожные покровы обычной окраски, склеры слегка иктеричны. Пульс 84 в мин., АД 120/70 мм рт. ст.. Язык влажный. Живот симметричен, не вздут, мягкий во всех отделах, болезненный в правом подреберье и эпигастрии. Симптомов раздражения брюшины нет. Симптом поколачивания по поясничной области отрицателен с обеих сторон.

Протокол УЗИ

ПЕЧЕНЬ: размеры долей (толщина) правой доли 130мм, левой 71мм. Контуров ровные. Структуры дифференцированы. Паренхима пониженной эхогенности – без патологических включений образований. Воротная вена 11мм.

ЖЕЛЧНЫЙ ПУЗЫРЬ: 74x24 мм- обычной формы. Стенки 1-2мм. Содержимое гомогенное – без патологических включений и образований. Общий желчный проток 4 мм.

ПОДЖЕЛУДОЧНАЯ ЖЕЛЕЗА: размеры сегментов (толщина) головка – тело – хвост 25 - 19 - 24мм. Контуров ровные. Паренхима гомогенная, однородной структуры- без достоверных признаков патологических включений и образований. Вирсунгов проток 1мм.

СЕЛЕЗЕНКА: 156x65мм- топография не изменена. Контуров ровные. Структуры дифференцированы. Паренхима гомогенная – без патологических включений и образований.

Селезеночная вена 6мм.

ПОЧКИ:

Правая 125x49мм- топография не изменена, физиологическая подвижность сохранена. Структуры дифференцированы. Контуров четкие, ровные. Без гидронефротических изменений. И патологических включений. Паренхима 15-18мм гомогенная – без патологических включений и образований.

Левая 120x49мм – топография не изменена, физиологическая подвижность в пределах нормы. Контуров четкие, ровные. Структуры дифференцированы. Паренхима гомогенная 15-18мм - без достоверных признаков патологических включений и образований..

МОЧЕВОЙ ПУЗЫРЬ: стенки не изменены. Содержимое гомогенное – без патологических включений и образований. Мочеточники в дистальных отделах не дилатированы.

БРЮШНАЯ ПОЛОСТЬ: достоверных признаков объемных аперистальтических образований свободной жидкости, свободного газа не выявлено.

Задание:

Напишите заключение по данным УЗИ.

Ваши рекомендации пациенту.

Какие дополнительные методы лучевой диагностики необходимо назначить для уточнения диагноза?

С какими заболеваниями проводить дифференциальную диагностику?

Эталон ответа: **ЗАКЛЮЧЕНИЕ:** Гепатоспленомегалия (необходимо исключить вирусный гепатит).

2. Нет необходимости в других методах лучевой диагностики.

17 Задача.

Пациентка Т. 69 лет жалоб нет, профосмотр

Результаты ТА+ТВ исследования:

Тело матки определяется в обычном положении. Контуров четкие, ровные. Размеры: длина 37мм, толщина 29 мм, ширина 33 мм. Форма правильная. Строение миометрия не изменено

Полость матки линейная, расширена до 5 мм, В полости матки визуализируются на фоне анэхогенного жидкостного содержимого множественные гиперэхогенные линейные включения. Кровоток внутри полости не определяется

Правый яичник редуцирован

Левый яичник не увеличен: 12x10 мм. Форма обычная. Фолликулярный аппарат редуцирован

Свободная жидкость в позадиматочном пространстве выявлена в небольшом количестве..

Задание:

Напишите заключение по данным УЗИ.

Ваши рекомендации пациенту.

Какие дополнительные методы лучевой диагностики необходимо назначить для уточнения диагноза?

Ответ: ЗАКЛЮЧЕНИЕ: Серозометра и множественные синехии в полости матки.

Контроль УЗИ через 6 месяцев

18. Задача.

В кабинет МРТ-диагностики обратилась дочь пациентки 86-и лет с жалобами на то, что в последнее время мать перестала выполнять обычную повседневную работу по дому, забывает выключать газ на плите, теряется на улице. Из анамнеза выяснено: в течение пяти лет у женщины ухудшалась память, утрачивался интерес к окружающему миру.

Предварительный осмотр врача-невролога выявил признаки псевдобульбарного синдрома и выраженные когнитивные нарушения. Задание: 1. Сформулируйте предварительный диагноз. 2. Какой метод исследования будет наиболее информативен для уточнения диагноза и какие режимы необходимо применить. 3. Назовите ожидаемые признаки заболевания в полученных диагностических МРТ-изображениях. ЭТАЛОНЫ ОТВЕТОВ К СИТУАЦИОННЫМ ЗАДАЧАМ Ситуационная задача № 1 1. Диагноз:

Цереброваскулярное заболевание с признаками церебральной атрофии. 2. Магнитно-резонансная томография головного мозга 3. Маркёры церебральной микроангиопатии (множественные лакунарные инфаркты в глубинных отделах мозга, видимые расширения периваскулярных пространств (криблоры), диффузное поражение белого вещества мозга (лейкоареоз), микроинфаркты, церебральные микрокровоизлияния (ЦМК) и церебральная атрофия).

19. Задача

Врач-стоматолог обратился в радиологическую лабораторию для проведения рентгеноанатомического исследования слюнных желез пациента. Результаты исследования показали нормальное положение и анатомию слюнных желез.

1. Вопрос: Какие слюнные железы входят в систему слюнных желез?

2. Вопрос: Почему рентгеноанатомия слюнных желез является важным исследованием в стоматологии?

3. Вопрос: Каким образом проводится рентгеноанатомия слюнных желез?

Эталон ответа:

1: Система слюнных желез человека включает три основных парных слюнных железы: околоушные (паротидные) железы, подъязычные железы и подчелюстные (субмандибулярные) железы.

2: Рентгеноанатомия слюнных желез играет важную роль в стоматологии для диагностики и лечения патологий, связанных с данными органами. Это помогает идентифицировать и оценить состояние слюнных желез, обнаруживать различные опухоли, камни в протоках слюнных желез, а также определять возможные аномалии и деформации, которые могут влиять на слюноотечение.

3: Рентгеноанатомия слюнных желез обычно проводится с использованием метода слизи-к-костозной субстанции. Пациенту предлагается съесть капсулу, содержащую бариевую смесь, после чего производится рентгеновский снимок. Бариевая смесь, проникая в слюнные железы, позволяет врачам увидеть их положение, форму, строение и функцию на рентгенограмме.

20. задача.

На приём к врачу-хирургу-стоматологу пришёл пациент П. 39 лет с жалобами на болезненные ощущения и твёрдые выбухания под языком. По словам пациента, впервые он начал чувствовать боли в подъязычной области 3 месяца назад. При осмотре полости рта: слизистая оболочка дна полости рта гиперемирована, воспалена, в области выводных протоках слюнных желёз при пальпации определяется наличие конкрементов.

Врач-хирург-стоматолог направил пациента к врачу-рентгенологу для проведения контрастной сиалографии с целью уточнения диагноза.

1. Какие методы лучевой диагностики можно применить в данном случае?
2. Почему в данном случае следует провести сиалографию?
3. Какие патологические процессы позволяет зафиксировать УЗИ слюнных желёз?

Эталон ответа

В данном случае можно применить: сцинтиграфию, рентгенографию, сиалографию с введением в проток контрастного вещества, УЗИ, КТ, МРТ

В данном случае следует сиалографию, поскольку она позволит оценить состояние протоков слюнных желёз, их сдавление, оттеснение, дефекты наполнения, а также разрушение паренхимы слюнных желёз и слюнных протоков.

УЗИ слюнных желёз позволяет определить конкременты в протоках, абсцессы, кисты, а также опухолевые образования, их размеры, связь с окружающими тканями, плотность, увеличение окружающих желез лимфатических узлов. Под контролем УЗИ можно выполнить пункцию опухоли

ОПК-6. Способен проводить анализ медико-статистической информации, вести медицинскую документацию и организовывать деятельность находящегося в распоряжении медицинского персонала

1) Типовые задания для оценивания результатов сформированности компетенции на уровне «Знать» (воспроизводить и объяснять учебный материал с требуемой степенью научной точности и полноты):

1. Основные санитарные правила обеспечения радиационной безопасности
2. Основные положения и программы статистической обработки данных
3. Правила оформления медицинской документации в медицинских организациях, оказывающих медицинскую помощь по профилю "Рентгенология"
4. Правила оформления медицинской документации в медицинских организациях, оказывающих медицинскую помощь по профилю "Рентгенология электронного документа"
5. Правила работы в медицинских информационных системах и информационно-телекоммуникационной сети "Интернет"
6. Должностные обязанности медицинских работников рентгенологических отделений (кабинетов), в том числе кабинета компьютерной томографии и кабинета магнитно-резонансной томографии
7. Формы планирования и отчетности работы рентгенологического отделения (кабинета)
8. Формы планирования и отчетности работы кабинета компьютерной томографии
9. Формы планирования и отчетности работы и кабинета магнитно-резонансной томографии
10. Штатные нормативы Кабинета рентгеновского маммографического
11. Штатные нормативы Кабинета компьютерной томографии
12. Временные нормы исследования
13. Критерии оценки качества оказания первичной медико-санитарной помощи, в том числе специализированной и высокотехнологичной медицинской помощи
14. Требования охраны труда,
15. Основы личной безопасности и конфликтологии
16. представление отчетности по видам, формам, в сроки и в объеме, которые установлены уполномоченным федеральным органом исполнительной власти
17. сбор и представление первичных данных о медицинской деятельности для информационных систем в сфере здравоохранения
18. Использование в работе персональных данных пациентов и сведений, составляющих врачебную тайну
19. Обеспечение внутреннего контроля качества и безопасности медицинской деятельности
20. Контроль предоставления пациентам средств индивидуальной защиты от рентгеновского излучения

2) Типовые задания для оценивания результатов сформированности компетенции на уровне «Уметь» (решать типичные задачи на основе воспроизведения стандартных алгоритмов решения):

1. Составлять план работы и отчет о работе врача-рентгенолога
2. Заполнять медицинскую документацию, в том числе в форме электронного документа. Пользоваться статистическими методами изучения объема и структуры медицинской помощи населению
3. Работать в информационно-аналитических системах
4. Использовать информационные медицинские системы и информационно-телекоммуникационную сеть "Интернет"

5. Осуществлять контроль выполнения должностных обязанностей рентгенолаборантами и младшим медицинским персоналом
6. Применять социально-гигиенические методики сбора и медико-статистического анализа информации о показателях, характеризующих состояние здоровья различных возрастных и гендерных групп
7. Обеспечить взаимосвязь и преемственность в работе с другими лечебно-диагностическими подразделениями медицинской организации при проведении рентгенологических исследований;
8. Проводить методическую работу с врачами лечебно-диагностических подразделений по вопросам правильности и обоснованности направления пациентов на рентгенологические исследования;
9. Выявлять и анализировать причины расхождения заключений по результатам рентгенологических исследований с результатами других диагностических исследований, клиническим и патолого-анатомическим диагнозами;
10. Осуществлять контроль за динамикой исследований
11. Консультировать врачей-специалистов и находящегося в распоряжении медицинского персонала по выполнению рентгенологических исследований (в том числе компьютерных томографических исследований) и магнитно-резонансно-томографических исследований
12. Вести контроль учета расходных материалов и контрастных препаратов
13. Контроль рационального и эффективного использования аппаратуры
14. Ведение журнала по учету технического обслуживания медицинского оборудования
15. Выполнение требований по обеспечению радиационной безопасности
16. Организация дозиметрического контроля медицинского персонала рентгенологических (в том числе компьютерных томографических) и магнитно-резонансно-томографических отделений (кабинетов) и анализ его результатов
17. Контроль предоставления пациентам средств индивидуальной защиты от рентгеновского излучения
18. Использование информационных медицинских систем и информационно-телекоммуникационной сети "Интернет"
19. Использование в работе персональных данных пациентов и сведений, составляющих врачебную тайну
20. Обеспечение внутреннего контроля качества и безопасности медицинской деятельности

3) Типовые задания для оценивания результатов сформированности компетенции на уровне «Владеть» (решать усложненные задачи на основе приобретенных знаний и умений, с их применением в нетипичных ситуациях, формируется в процессе практической деятельности):

1. Составить плана работы врача-рентгенолога
 2. Подготовить отчет о работе врача-рентгенолога
 3. Ведение медицинской документации, в том числе в форме электронного документа
 4. Контролировать выполнения должностных обязанностей находящимся в распоряжении медицинским персоналом
 5. Консультирование врачей-специалистов и находящегося в распоряжении медицинского персонала по выполнению рентгенологических исследований (в том числе компьютерных томографических исследований) и магнитно-резонансно-томографических исследований
 6. Контролировать учета расходных материалов и контрастных препаратов
- Контроль рационального и эффективного использования аппаратуры и ведения журнала по учету технического обслуживания медицинского оборудования

- 7.Выполнение требований по обеспечению радиационной безопасности
- 8.Организация дозиметрического контроля медицинского персонала рентгенологических (в том числе компьютерных томографических) и магнитно-резонансно-томографических отделений (кабинетов) и анализ его результатов
- 9.Контроль предоставления пациентам средств индивидуальной защиты от рентгеновского излучения
- 10.Использование в работе персональных данных пациентов и сведений, составляющих врачебную тайну
- 11.Задача

Женщина 57 лет.

Жалобы на головную боль, мышечную слабость.

Анамнез: больной считает себя в течение 5 лет. Все эти годы находится под наблюдением у эндокринологов по поводу миастении. Обследовалась в поликлинике по месту жительства и стационаре, патологических изменений в органах грудной клетки на рентгенограмме в прямой проекции не выявлено.

Объективно: состояние больной удовлетворительное, сознание ясное, вялая, в контакт вступает с неохотой. Мышечный тонус снижен.

При рентгенологическом исследовании отмечается умеренно выраженное усиление и деформация легочного рисунка в нижних отделах. Корни легких структурны. Срединная тень в прямой проекции обычной ширины, но по левому контуру ниже дуги аорты медиастинальная плевра оттеснена наружу на 0,5 см. В боковой проекции ретростернальное пространство пониженной прозрачности. Выявляется дополнительное образование с четкими контурами неоднородной структуры между восходящей частью дуги аорты и грудиной, которое не смещается при глотании. При КТ исследовании в среднем этаже переднего средостения овальной формы с крупнобугристой поверхностью, четкими контурами образование, размерами 7,0-5,5-3,6 см.

Ваше заключение:

1. Загрудинный зоб.
2. Тимома.
3. Аневризма восходящей части дуги аорты.
4. Тератома.

Дополнительные вопросы:

- 1.Какое заболевание можно предположить по клинической картине?
2. Назовите методы ЛД, позволяющие дифференцировать загрудинный зоб от других загрудинных новообразований?
3. Дифференциальная лучевая диагностика загрудинного зоба и аневризмы восходящей аорты

12. Задача Женщина 57 лет.

Жалобы на боль в груди, одышку, кровохарканье.

Анамнез: находилась на лечении в хирургической клинике. Страдает тромбофлебитом глубоких вен нижних конечностей. Внезапно, на пятые сутки после обширного оперативного вмешательства появилась сильная боль в грудной клетке, одышка, цианоз верхней половины туловища, кровохарканья.

Объективно: состояние больной тяжелое. Цианоз верхней половины туловища, шейные вены набухшие. Одышка до 40 в мин. АД 80/50 мм рт ст, тахикардия до 120 уд/мин. Тоны сердца глухие, акцент второго тона над легочной артерией. На ЭКГ нагрузка на правые отделы сердца.

На рентгенограмме грудной клетки расширение корня левого легкого, резкое обеднение легочного рисунка в среднем и нижнем отделах, высокое стояние купола диафрагмы на этой же стороне.

При исследовании ^{99m}Tc технетрилом отмечается отсутствие кровотока в левом

легком.

Ваше заключение:

1. Центральный рак легкого.
2. Отек легкого.
3. ТЭЛА.
4. Аспирация инородного тела.

Дополнительные вопросы:

1. Что такое ТЭЛА и ее источники?
2. Дифференциальная диагностика между ТЭЛА и отеком легкого в рентгенологическом изображении
3. К каким методам исследования относится исследование с ^{99m}Tc технетрилом?

13. Задача. Выберите методику исследования легких и обоснуйте ваш выбор.

1. КАКИЕ СПОСОБЫ ЛУЧЕВОГО ИССЛЕДОВАНИЯ МОГУТ БЫТЬ ИСПОЛЬЗОВАНЫ ПРИ ОБСЛЕДОВАНИИ БОЛЬНЫХ С ЗАБОЛЕВАНИЯМИ ЛЕГКИХ?

1. Радионуклидная диагностика (РНД).
2. Ангиография.
3. КТ. .
4. УЗИ

2. КАКИЕ СПОСОБЫ РЕНТГЕНОЛОГИЧЕСКОГО ИССЛЕДОВАНИЯ МОГУТ БЫТЬ ИСПОЛЬЗОВАНЫ ПРИ ОБСЛЕДОВАНИИ БОЛЬНЫХ С ЗАБОЛЕВАНИЯМИ ЛЕГКИХ

1. Рентгеноскопия, рентгенография.
2. Флюорография.
3. Томография.
4. Бронхография.

3. В КАКИХ СЛУЧАЯХ ЦЕЛЕСООБРАЗНО ИСПОЛЬЗОВАТЬ РЕНТГЕНОВСКУЮ КОНВЕНЦИОНАЛЬНУЮ ТОМОГРАФИЮ ЛЕГКИХ?

1. Определение дополнительных характеристик симптомов, выявляемых при заболеваниях легких.
2. Выявление состояния крупных бронхов.
3. Определение увеличения лимфатических узлов в средостении.
4. Уточнение локализации патологического процесса в легком.

4. В КАКИХ СЛУЧАЯХ ЦЕЛЕСООБРАЗНО ИСПОЛЬЗОВАТЬ РНД ЛЕГКИХ?

1. Сцинтиграфическое выявление при тромбоэмболии; нарушение кровообращения и определение объема выключенного кровотока в системе легочной артерии.
2. Сцинтиграфическая дифференцировка тромбоэмболии легочной артерии и инфаркта миокарда при клинически неясных случаях.
3. Радиопульмонографическая оценка состояния внешнего дыхания.
4. Сцинтиграфическое выявление объема выключенного кровотока при опухоли легкого.

5. В КАКИХ СЛУЧАЯХ ЦЕЛЕСООБРАЗНО ПРИМЕНЕНИЕ РЕНТГЕНОСКОПИИ ЛЕГКИХ?

1. Выявление жидкости и воздуха в плевральных полостях
2. Дифференциация текучей и осумкованной жидкости.
3. Уточнение локализации патологического процесса.
4. Выявление функциональных симптомов.

Эталон ответа 1-2,3; 2-2,4; 3-2,3; 4-1,2; 5-1.

14. Задача. Мужчина 44 лет.

Жалоб не предъявляет.

При профилактическом осмотре выявлены изменения в правом легком.

Объективно: общее состояние удовлетворительное. Кожные покровы обычной окраски. АД 130/90 мм рт ст, пульс 78 уд/мин, ЧД 16 в мин. Перкуторно сзади над правой

лопаткой незначительное укорочение перкуторного звука. Аускультативно дыхание везикулярное.

При рентгенологическом исследовании субплеврально, во II сегменте верхней доли правого легкого, округлой формы образование 3,0 см в диаметре, неоднородной структуры, с глыбками обызвествлений в толще и по краю. Контуры четкие местами неровные. В прилежащих отделах легочной ткани на фоне деформированного рисунка различных размеров плотные очажки. Плевра на этом уровне утолщена. Видна тяжистая дорожка к корню легкого. В корне единичные обызвествленные мелкие лимфатические узлы.

Ваше заключение:

1. Периферический рак.
2. Туберкулема.
3. Шаровидная пневмония.
4. Гамартома.

Эталон ответа 2

1. Какое заболевание можно предположить по клинической картине?
2. Назовите методы ЛД, позволяющие дифференцировать периферический рак от других заболеваний?

15.ЗАДАЧА.

Мужчина 26 лет.

Жалобы: кашель с отделением гнойной мокроты, слабость, температуру, боли в правой половине грудной клетки.

Анамнез: заболел остро. После переохлаждения появился озноб, сухой кашель, высокая температура до 39, слабость, боль в правой половине грудной клетки.

Объективно: состояние средней тяжести, одышка до 28 в мин, пульс 112 уд/мин, температура 38. Перкуторно справа сзади ниже угла лопатки и сбоку отмечается притупление перкуторного звука. Аускультативно в этой же области выслушиваются влажные мелкопузырчатые и крепитирующие хрипы.

При рентгенологическом исследовании в нижней доле правого легкого на фоне усиленного и деформированного рисунка множественные различных размеров и интенсивности очаги уплотнения с нечеткими контурами местами сливающиеся между собой в крупные фокусы. При томографическом исследовании просветы бронхов не изменены, корень правого легкого расширен бесструктурен. Междолевая плевра утолщена. Купол диафрагмы справа расположен выше обычного, синусы полностью не раскрываются.

В латеропозиции выявляется небольшое количество свободной жидкости.

Ваше заключение:

1. Инфильтративный туберкулез.
2. Острая пневмония.
3. Рак легкого.

Эталон ответа 2

1. Какое заболевание можно предположить по клинической картине?
2. Назовите методы ЛД, позволяющие дифференцировать рак от других заболеваний?

16.ЗАДАЧА

Мужчина 36 лет.

Жалобы: кашель с отделением мокроты, слабость, одышку, боли в грудной клетке, температуру.

Анамнез: заболел остро, повысилась температура до 39,5, озноб, боль в грудной клетке, сухой кашель. Амбулаторно проводилась противовоспалительная терапия. Через неделю температура стала снижаться, появилась гнойная мокрота, которая отходила

полным ртом в течение 1,5- 2 суток, затем количество мокроты уменьшилось, но в ней появились прожилки крови.

Объективно: состояние средней тяжести. Кожные покровы бледные, ЧД 32 в мин. Пульс 108 уд. в минуту, ритмичный. АД 100/70 мм рт.ст. Тоны сердца приглушены. В крови лейкоцитоз, ускорение СОЭ. Перкуторно на ограниченном участке слева сзади на уровне VII ребра- тимпанит. Аускультативно в этой области дыхание с амфорическим оттенком. При рентгенологическом исследовании в верхушечном сегменте нижней доли левого многополостное образование округлой формы с горизонтальным уровнем жидкости, размерами до 6см в диаметре. Стенки полостного образования равномерные, внутренний контур гладкий. Наружные контуры нечеткие, окружающая легочная ткань инфильтративно уплотнена. При томографическом исследовании виден деформированный дренирующий бронх. Корень левого легкого расширен, бесструктурен.

Ваше заключение:

1. Кавернозный туберкулез.
2. Полостная форма периферического рака.
3. Абсцесс легкого.
4. Эхинококкоз легкого.

Эталон ответа 3

- 1.Какое заболевание можно предположить по клинической картине?
2. Назовите методы ЛД, позволяющие дифференцировать периферический рак от других новообразований?

17. Задача.

Больной 58 лет, каждый раз после умственной, психоэмоциональной нагрузки или после изменения метеорологических условий жалуется на головную боль, головокружение; также отмечает нарушение сна, снижение памяти; нарушение работоспособности. Подобные жалобы беспокоят последние 3 года. В течение 10-и лет страдает артериальной гипертензией.

Объективно: избыточного питания. Пульс 72 в минуту, ритмичный. Тоны сердца приглушены. АД 160/100 мм рт.ст. В неврологическом статусе: эмоционально лабилен, признаков очагового поражения нервной системы не выявляется.

При дополнительных исследованиях: КТ – участков патологической плотности в головном мозге не выявлено. При дообследовании методом МРТ – определяется двусторонняя, симметричная, умеренно сливающаяся гиперинтенсивность белого вещества на T2-взвешенных изображениях (особенно в последовательности FLAIR) и изоинтенсивность на T1-взвешенных изображениях. Задание:

1. Сформулируйте заключение по данным МРТ-исследования.
2. Что лежит в основе развития данных изменений структур головного мозга?
3. Дайте количественную оценку степени выраженности данного феномена. Что для этого используется?
4. С какими изменениями необходимо проводить дифференциальную диагностику?
5. Предположите прогноз для данных изменений

18. Задача.

Врачом хирургом на исследование Магнитно-резонансная томография направлена Р. Протокол МРТ. На серии МР-томограмм, взвешенных по T1 и T2 в трех проекциях с жироподавлением: В полости сустава - небольшое количество выпота. Отмечается субхондральное уплотнение костной ткани в области межмыщелкового пространства и внутреннего мыщелка плечевой кости в виде линейной зоны понижения МРсигнала по T1, T2 и T2-stir, без чётких контуров, размерами 0,6х1,7 см (может соответствовать остеосклеротическим изменениям постнагрузочного характера). В области внутреннего мыщелка плечевой кости отмечается узурация суставной поверхности, максимальной

глубиной до 0,4 см, кортикальный слой на этих участках прослеживается фрагментарно. Умеренно выраженные краевые остеофиты в области сочленяющихся суставных поверхностей. Суставная щель дифференцирована, не сужена. Конгруэнтность суставных поверхностей сохранена. Сигнал от хрящевого компонента снижен, суставной гиалиновый хрящ толщиной до 0,2 см, неравномерный. Окружающие мягкие ткани не изменены.

1. Сформулируйте заключение по данным МРТ-исследования.
2. Что лежит в основе развития данных изменений?

Эталон ответа ЗАКЛЮЧЕНИЕ: МР признаки деформирующего артроза II ст. локтевого сустава, синовита

19. Задача.

Врачом хирургом на исследование Магнитно-резонансная томография, Область исследования: шейный отдел позвоночника направлен П.

Протокол МРТ: На серии МР томограмм взвешенных по T1 и T2 в в сагиттальной и аксиальной проекциях: Физиологический шейный лордоз сохранен. Позвоночный канал не сужен. Анатомия кранио-verteбрального перехода не нарушена. Суставы между затылочной костью, атлантом, осевым позвонками не изменены. Снижена высота CCCSTh дисков. Снижена в разной степени интенсивность МРсигнала от CCCSTh дисков. Высота тел позвонков не изменена. Определяются краевые костные остеофиты по передним и боковым контурам тел CCCSTh позвонков. Замыкательные пластины тел CCCSTh дегенеративно изменены. Позвоночные суставы конгруэнтны, суставные поверхности имеют четкие, ровные контуры. Определяется диффузная задняя протрузия диска CSTh размером см. Позвоночный канал сужен на уровне CSTh сегментов. Спинной мозг, включая цереброспинальный переход, имеет обычную конфигурацию, ширину и однородную структуру. Нервные корешки выходят через межпозвонковые отверстия, не изменены. Пре- и паравертебральные мягкие ткани не изменены.

1. Сформулируйте заключение по данным МРТ-исследования.
2. Нужны ли больному дополнительные исследования.

Эталон ответа

ЗАКЛЮЧЕНИЕ: МР-картина дегенеративно-дистрофических изменений шейного отдела позвоночника (остеохондроз); дорзальных протрузий дисков CCSTh. Умеренно выраженный центральный стеноз позвоночного канала на уровне CCSTh; деформирующий спондилоз на уровне CSTh сегментов; спондилоартроз на уровне CCSTh сегментов.

20. ЗАДАЧА

Мужчина 60 лет. Два года назад автотравма. Последний год стал замечать увеличивающееся выбухание на шее слева. Объективно: под углом нижней челюсти слева пальпируется образование плотно-эластической консистенции, малоподвижное. Над сосудистым пучком прослушивается шум. Клинические анализы без особенностей.

Данные КТ исследования: слева в парафаренгиальном пространстве определяется объемное образование круглой формы, диаметром 5 см, неравномерной плотности: в основном 45 Н., по латеральному краю 30 Н. Определяется толстая /3-4 мм/ капсула. При в/в усилении образование определяется в области развилки сонных артерий, раздвигая их. В артериальную фазу одновременно и в той же степени (до 200 Н.) контрастируется, что и сонные артерии, плотно прилежащие к образованию. По латеральному краю часть образования не контрастируется (35 Н.).

1. Ваше заключение:

1. Мешотчатая (ложная) аневризма сонной артерии
2. Каротидная хеMODEKТОМА
3. Невринома в области развилки
4. Боковая киста шеи

2. Что лежит в основе развития данных изменений структур головного мозга?
 3. Дайте количественную оценку степени выраженности данного феномена. Что для этого используется?
- Эталон ответа 3.

ОПК-7. Способен участвовать в оказании неотложной медицинской помощи при состояниях, требующих срочного медицинского вмешательства

1) Типовые задания для оценивания результатов сформированности компетенции на уровне «Знать» (воспроизводить и объяснять учебный материал с требуемой степенью научной точности и полноты):

1. Порядок и правила оказания медицинской помощи при возникновении осложнений при проведении рентгенологических исследований
2. Порядок и правила оказания медицинской помощи при возникновении осложнений при проведении компьютерных томографических исследований
3. Порядок и правила оказания медицинской помощи при возникновении осложнений при проведении магнитно-резонансно-томографических исследований
4. Клинические признаки осложнений при введении контрастных лекарственных препаратов при рентгенологических исследованиях
5. Клинические признаки осложнений при введении контрастных лекарственных препаратов при компьютерных томографических исследованиях
6. Клинические признаки осложнений при введении контрастных лекарственных препаратов при магнитно-резонансных исследованиях
7. Клинические признаки внезапного прекращения кровообращения и (или) дыхания
8. Правила проведения базовой сердечно-легочной реанимации
9. Методика сбора жалоб и анамнеза у пациентов (и их законных представителей)
10. Методика физикального исследования пациентов (осмотр, пальпация, перкуссия, аускультация)

11. Изображение органов на рентгенограммах является:

1. позитивным
2. негативным
3. световым
4. флюоресцирующим

Эталон ответа: 2

12. Наибольшая лучевая нагрузка на пациента возникает при:

1. рентгеноскопии
2. рентгенографии
3. рентгенографии с люминесцентным экраном
4. флюорографии
5. верно 1, 4

Эталон ответа: 1

13. КТ-исследование можно применять:

1. в детском возрасте
2. без ограничений возраста
3. только взрослым и лицам пожилого возраста
4. взрослым

Эталон ответа: 2

14. Основные преимущества цифровых изображений:

1. уменьшение лучевой нагрузки
2. повышение качества изображений
3. создание трехмерных реконструкций
4. единый стандарт формата медицинских изображений

5. верно все

Эталон ответа:5

15. Основными компонентами системы передачи и архивирования цифровых изображений (PACS) являются:

1. локальная компьютерная сеть
2. цифровой архив изображений
3. программы для демонстрации и обработки изображений
4. интерфейсы
5. верно все

Эталон ответа:5

16. Какой из перечисленных методов не относится к лучевой диагностике?

1. ангиография
2. компьютерная томография
3. термография
4. электроэнцефалография

Эталон ответа:4

17. Что называется естественной контрастностью?

1. способность получать отображение на рентгеновской пленке (экране) без дополнительного контрастирования
2. способность получать отображение на рентгеновской пленке (экране) после введения газа
3. контрастирование с помощью экологически чистых контрастных веществ
4. способность флюоресцировать под воздействием рентгеновского излучения

Эталон ответа:1

18. Для искусственного контрастирования при МРТ применяют:

1. соединения технеция
2. соли кальция
3. соединения гадолиния

Эталон ответа:3

19. Какой из перечисленных элементов чаще всего изучают при МР-спектроскопии:

1. углерод
2. водород
3. фосфор

Эталон ответа:2

20. Противопоказанием к проведению УЗИ является:

1. острый инфаркт миокарда
2. острая почечная недостаточность
3. онкологический процесс
4. нет противопоказаний

Эталон ответа:4

2) Типовые задания для оценивания результатов сформированности компетенции на уровне «Уметь» (решать типичные задачи на основе воспроизведения стандартных алгоритмов решения):

1. Выявлять состояния, требующие оказания медицинской помощи в экстренной форме, в том числе клинические признаки внезапного прекращения кровообращения и дыхания
2. Выполнять мероприятия базовой сердечно-легочной реанимации
3. Оценить состояния пациентов, требующих оказания медицинской помощи в экстренной форме при состояниях, представляющих угрозу жизни,
4. Оценить состояния пациентов, требующих оказания медицинской помощи при клинической смерти (остановка жизненно важных функций организма человека (кровообращения и (или) дыхания)
5. Оценить состояния пациентов, требующих оказания медицинской помощи в экстренной форме при возникновении осложнений при проведении рентгенологических исследований
6. Оценить состояния пациентов, требующих оказания медицинской помощи при возникновении осложнений при проведении компьютерных томографических исследований
7. Оценить состояния пациентов, требующих оказания медицинской помощи в экстренной форме при возникновении осложнений при проведении магнитно-резонансно-томографических исследований
8. Применение лекарственных препаратов и медицинских изделий при оказании медицинской помощи в экстренной форме
9. Выполнять рентгенологического исследования в рамках оказания медицинской помощи в экстренной форме
10. Подготовить Протокол рентгенологического исследования в рамках оказания медицинской помощи в экстренной форме (составляется непосредственно после проведения рентгенологического исследования) и немедленно передать лечащему врачу (фельдшеру, акушерке).
11. Организовывать и проводить консультации с применением телемедицинских технологий в соответствии с порядком организации и оказания медицинской помощи с применением телемедицинских технологий
12. Описать КТ изображения головного мозга в норме
13. Описать КТ-исследования полученных изображений у пострадавшего с черепно-мозговой травмой.
14. Описать КТ-исследования полученных изображений у пациента с артериальной аневризмой головного мозга.
15. Провести КТ-исследования у пациента с опухолью головного мозга.
16. Рентгенологическое исследование черепа ребенка 5 лет
17. Рентгенологическое исследование желудка пациента пожилого возраста
18. Рентгенологическое исследование пациента с открытым переломом голени
19. КЛКТ больного с переломом нижней челюсти
20. Обеспечить радиационную безопасность при лучевом исследовании.

3) Типовые задания для оценивания результатов сформированности компетенции на уровне «Владеть» (решать усложненные задачи на основе приобретенных знаний и умений, с их применением в нетипичных ситуациях, формируется в процессе практической деятельности):

1. Оказывать медицинскую помощь пациентам в экстренной форме при состояниях, представляющих угрозу жизни,
2. Оказывать медицинскую помощь пациентам при клинической смерти (остановка жизненно важных функций организма человека (кровообращения и (или) дыхания)
3. Оказывать медицинскую помощь пациентам в экстренной форме при возникновении

осложнений при проведении рентгенологических исследований

4. Оказывать медицинскую помощь пациентам в экстренной форме при возникновении осложнений при проведении компьютерных томографических исследований

5. Оказывать медицинскую помощь пациентам в экстренной форме при возникновении осложнений при проведении магнитно-резонансно-томографических исследований

6. Задача. Больной Щ., 40 лет. На основании жалоб больного, анамнеза заболевания и данных объективного обследования высказано предположение о наличии у больного лучевой болезни, определить ее степень тяжести.

1. Единица измерения экспозиционной дозы:
1. Грэй; 2. Зиверт; 3. Беккерель; 4. Рентген.
2. Цепь радиационно-химических превращений, приводящая к образованию свободных радикалов называется:
1. катализ 2. гидролиз 3. радионуклидный распад 4. радиолиз.
3. Какая доза общего равномерного облучения тела вызовет ОЛБ средней (2) степени тяжести?
1. 1-2 Гр. 2. 2-4 Гр. 3. 4-6 Грей. 4. Больше 6 Грей.
4. Какие данные Вы ожидаете получить при анализе крови при ОЛБ средней степени тяжести в период разгара?
1. Лейкоциты – 0,5-1,5 тыс/мкл. 2. Тромбоциты до 20-40 тыс/мкл. 3. Ускорение СОЭ до 25-40 мм/час. 4. Агранулоцитоз. 5. Все ответы верные.
5. Исход ОЛБ средней степени тяжести.
1. Восстановление к концу второго месяца без лечения. 2. Восстановление к концу второго месяца при условии своевременного оказания специализированной медицинской помощи. 3. Благоприятный исход в 50% случаев при условии своевременного оказания специализированной медицинской помощи. 4. Летальный исход 90-100%. 5. Выздоровление наступит и без лечения.

Эталон ответа 4,4,2,5,2.

7. Задача. Пациенту В выполнена Магнитно-резонансная томография шейного отдела позвоночника.

Физиологический шейный лордоз сохранен. Позвоночный канал не сужен. Визуализируется семь шейных позвонков. Их контуры, форма и соотношения не изменены. Изменений МР сигнала костного мозга не определяется. Анатомия краниовертебрального перехода не нарушена. Атлантозатылочный сустав, сустав между атлантом и осевым позвонком и позвоночные суставы не изменены, суставные поверхности имеют четкие ровные контуры (конгруэнтны). Межпозвоночные диски

имеют нормальную высоту, МР сигнал их не изменен. Выстояния задних контуров дисков всех сегментов исследуемого уровня в просвет позвоночного канала не определяется. Спинной мозг, включая цереброспинальный переход, имеет обычную конфигурацию, ширину, и однородную структуру. Нервные корешки выходят через межпозвоночные отверстия, не изменены. Суставные поверхности унко-verteбральных сочленений без особенностей. Пре- и паравертебральные мягкие ткани не изменены.

На основании протокола МРТ дайте заключение.

Эталон ответа . Заключение: патологические изменения шейного отдела позвоночника не выявлены.

8. Задача. Пациенту К выполнена Магнитно-резонансная томография шейного отдела позвоночника

На полученных изображениях визуализируется угловое усиление лордоза на уровне С2-3 с незначительным смещением С2 кпереди. В правой дужке С2 выраженный отек костного мозга. Позвоночный канал на этом уровне не сужен. Имеет место посттравматический антеспондилолистез С7. Правые отделы позвоночного канала с МР признаками его повреждения в области желтых связок и дужек С5-С6, на уровне С7 с обеих сторон. Обращает на себя внимание деформация правого контура позвоночного канала на уровне С6-С7 на аксиальных срезах. Анатомия краниовертебрального перехода не нарушена.

Визуализируются очаговые изменения МР сигнала спинного мозга на уровне С2-С4, спинномозговой канал незначительно расширен, контуры спинного мозга четкие, ход нервных корешков не нарушен. Убедительных данных за очаговое поражение спинного мозга на уровне С5-С7 не выявлено.

На основании протокола МРТ дайте заключение.

Эталон ответа. Заключение: МР картина посттравматических, постконтузионных изменений спинного мозга на уровне С2-С4 тел позвонков; признаки травматического повреждения С2-С4-С7; импрессионная деформация правых отделов позвоночного канала на уровне С6-7, антелистез С7.

9. Задача. Пациентке К проведено исследование -Магнитно-резонансная томография грудного отдела позвоночника

Физиологический кифоз грудного отдела позвоночника сохранен. Позвоночный канал не сужен. Визуализируется двенадцать грудных позвонков. Их контуры, форма и соотношения не изменены. Изменений МР сигнала костного мозга не определяется. Позвоночные суставы без особенностей. Межпозвоночные диски имеют нормальную высоту, МР сигнал их не изменен. Выстояния задних контуров дисков всех сегментов исследуемого уровня в просвет позвоночного канала не определяется. Спинной мозг имеет обычную конфигурацию, ширину, и однородную структуру. Нервные корешки не изменены, выходят через межпозвоночные отверстия.

Паравертебральные мягкие ткани без особенностей.

На основании протокола МРТ дайте заключение.

Эталон ответа . Заключение: патологические изменения грудного отдела позвоночника не выявлены.

10. Задача. Пациенту М выполнено исследование Магнитно-резонансная томография шейного отдела позвоночника

Физиологический шейный лордоз выпрямлен. Позвоночный канал не сужен. Визуализируется семь шейных позвонков. Их контуры умеренно заострены, за счет краевых костных разрастаний. Форма и соотношения тел позвонков не изменены. Мр признаков костно-деструктивных изменений не выявлено. Анатомия краниовертебрального перехода не нарушена. Атлантозатылочный сустав, сустав между

атлантом и осевым позвонком и позвоночные суставы не изменены. Межпозвоночные диски умеренно уплощены, с признаками дегидратации. Межпозвоночные диски C3-4, C4-5, C5-6 выстоят диффузно до 1-2 мм, незначительно деформируя заднюю продольную связку. Спинной мозг, включая цереброспинальный переход, имеет обычную конфигурацию, ширину, и однородную структуру. Нервные корешки выходят через межпозвоночные отверстия, не изменены. Пре- и паравертебральные мягкие ткани не изменены.

На основании протокола МРТ дайте заключение.

Эталон ответа . Заключение: МР картина остеохондроза шейного отдела позвоночника, диффузные мелкие протрузии C3-6.

11. Задача. В отделение СМП доставлен Пациент С. В срочном порядке ему выполнено исследование Магнитно-резонансная томография грудного отдела позвоночника .

На полученных изображениях визуализируется компрессионный перелом Th11. Передние отделы тела позвонка снижены по высоте, визуализируется отек костного мозга. Имеет место угловая деформация оси позвоночника, угол открыт кпереди. Признаков компрессии дурального мешка не выявлено. Спинной мозг прослеживается до уровня L1, контуры его четкие и ровные, структура однородная. Позвоночный канал не сужен, дополнительных образований на уровне исследования не выявлено. Поясничные позвонки без признаков костно-деструктивных изменений. Контуры тел позвонков заострены, форма и соотношения не изменены. Визуализируются дегенеративные изменения в телах L4-L5 преимущественно по жировому типу. В теле L1 округлая гемангиома до 1 см в диаметре. Позвоночные суставы с проявлениями артроза. Межпозвоночные диски не выстоят в просвет позвоночного канала. Нервные корешки не изменены, выходят через межпозвоночные отверстия. Паравертебральные мягкие ткани без особенностей.

На основании протокола МРТ дайте заключение.

Эталон ответа . Заключение: МР картина компрессионного перелома Th11; остеохондроз, спондилоартроз поясничного отдела позвоночника; гемангиома L1.

12. Задача

У больного С. 36 лет после удара металлическим стержнем по спине появилась боль между лопатками, которая усиливается при кашле и глубоком дыхании. Боль иррадирует в левую руку, сопровождается потерей чувствительности и парезом левой руки. Невролог, осмотревший больного, сделал предположение, что неврологические проявления являются результатом травмы позвоночника. При вашем осмотре – выраженная локальная болезненность в области остистого отростка седьмого грудного позвонка и грудной клетки справа по лопаточной линии на этом же уровне. Высказано предположение о переломе грудного позвонка и ребер.

В представленных задачах ответьте на следующие вопросы:

1. Есть ли показания к лучевому исследованию и перечислите их.
2. Сформулируйте задачи лучевого исследования.
3. Перечислите способы лучевого исследования, которые вы намерены использовать. Сделайте диагностические назначения в истории болезни или амбулаторной карте.
4. Какие данные вы ожидаете получить при лучевом обследовании?
5. Если необходима подготовка к исследованию, то перечислите мероприятия по подготовке больного.

Ваше заключение

1. Перелом остистого отростка позвонка
2. Перелом ребра (ребер)
3. Компрессионный перелом позвонка
4. Ушиб мягких тканей грудного отдела позвоночника

Эталон ответа 1

13. Задача .

Пациент Ж. 29 лет. Доставлен машиной скорой помощи. Состояние тяжелое. Пульс 130 в минуту. АД- 80/40 мм рт. ст. Жалобы на резкие боли в области таза, возникшие после автоаварии, в результате которой пациент оказался зажатым внутри автомобиля. При осмотре – деформация таза, массивные кровоподтеки в области крестца, резкая болезненность при пальпации в области остей крыльев обеих подвздошных костей. Самостоятельное мочеиспускание отсутствует, при катетеризации мочевого пузыря получено небольшое количество мочи с примесью крови. Высказано предположение о переломе костей таза.

Какие способы лучевой диагностики Вы будете использовать у пациентов с политравмой костей?

- 1.Рентгенография всех костей
- 2.Радионуклидную диагностику костей
3. КТ
- 4.МРТ

Эталон ответа 3

14. Задача .

Женщина, 37 лет.

Жалобы на опухоль в правой голени. Анамнез. В течение трех лет прощупывала опухоль в правой голени, которая медленно увеличивалась. Объективно. В верхней трети правой большеберцовой кости по внутренней поверхности прощупывается опухоль неподвижная, плотная, безболезненная, размерами 3х5 см.

На рентгенограммах правой голени в двух проекциях: в верхней трети диафиза большеберцовой кости у внутренней поверхности узел неправильной формы 2х4 см с неровными четкими частично обызвествленными контурами, содержащий массу кальцинатов и оссификатов и соединяющийся с корковым слоем костной ножкой.

Ваше заключение:

1. Хондросаркома правой большеберцовой кости.
2. Костно-хрящевой экзостоз (остеохондрома).
3. Оссифицирующий миозит.
4. Паростальная остеогенная саркома.

Эталон ответа 2

15. Задача

Мальчик, 3 года.

Жалобы на «шишку» в левой теменной области головы, свищ со скудным отделяемым. Анамнез. Мама заметила припухлость на голове при купании ребенка два месяца назад. Обратилась к хирургу, который поставил диагноз ушиб, ребенок не лечился. Через 2 месяца открылся свищ в области припухлости. Мать ребенка и его старший брат наблюдаются в противотуберкулезном диспансере в течение пяти лет по поводу туберкулеза легких.

Объективно. После снятия повязки в левой теменной области опухоль, эластичной консистенции, в центре которой свищ.

На рентгенограммах черепа в двух проекциях – в левой теменной кости литическая деструкция неправильной формы 3х5 см с нечеткими неровными контурами, с секвестром в центре в виде «тающего сахара».

Ваше заключение.

1. Гистиоцитоз-Х в левой теменной кости
2. Туберкулез.
3. Эпидермоидная киста.

4. Саркома Юинга.

Эталон ответа 2

16. Задача .Размеры контрастированного желчного пузыря 3х5 см или 4х6 см. После приема желчегонного завтрака через 15 мин его размеры уменьшились на 3/4, а через 1 ч тень его почти не видна. Имеет место

1. гипертоническая, гиперкинетическая дискинезия
2. гипотоническая, гипокинетическая дискинезия
3. блокада сфинктера Мирисси
4. недостаточность сфинктера Одди

Эталон ответа 1.

17.Задача.

Больной К., 63 лет, поступил в терапевтическое отделение с жалобами на боли в области сердца. При контрольном исследовании органов грудной полости были обнаружены изменения, заставившие предпринять исследование желудочно-кишечного тракта. Больной пониженного питания, кожные покровы бледны. При аускультации- сердце – тоны приглушены, в легких - сухие хрипы. Живот мягкий при пальпации, слегка болезненный в эпигастральной области. В крови 3 200 000 эритроцитов, 10,8% гемоглобина, СОЭ – 27 мм в час. Общая кислотность желудочного сока - 20, свободная – 0.

Вопросы к ситуационной задаче

Опишите рентгенологические изменения в легких и желудке.

Выставьте дифференциально-диагностический ряд заболеваний.

Проведите разграничительную диагностику.

Сформулируйте заключение.

Какое по Вашему мнению необходимо провести исследование для установления окончательного диагноза?

18.Задача.

Мужчина, 70 лет, при выполнении КТ без контрастного усиления для выявления нефролитиаза, забрюшинно в области брюшной аорты выявлено крупное образование веретенообразной формы, расположенное ниже отхождения почечных артерий, распространяющееся до уровня бифуркации.

Какое обследование необходимо провести для установки правильного диагноза? Какой предварительный диагноз возможен?

Ответ: необходимо провести КТ аортографию с контрастным усилением. Подозрение на инфраренальную аневризму брюшной аорты.

19.Задача.

Мужчина 40 лет, доставлен смп в приемное отделение с жалобами на нарастающие боли в левой половине грудной клетки, вдоль позвоночника, не купирующиеся анальгетиками. Боли возникли после физической нагрузки. В анамнезе – артериальная гипертензия. На экг признаков инфаркта миокарда не выявлено. Кт органов грудной клетки без контрастного усиления – без патологии. Расширения грудной аорты не выявлено.

О какой патологии можно думать? Какое обследование необходимо провести для установки правильного диагноза?

Ответ: расслоение аорты. Необходимо провести КТ с болюсным контрастным усилением, желательно с использованием кардиосинхронизатора.

20.Задача .

Женщина 35 лет, поступила в клинику в тяжелом состоянии, с жалобами на сильную

одышку, однократный эпизод кровохарканья. Принимает оральные контрацептивы.

При КТ без контрастного усиления в легких выявлено обеднение сосудистого рисунка, единичные участки уплотнения в субплевральных отделах легких клиновидной формы, неоднородной структуры.

Предположительный диагноз? Какое обследование необходимо провести для уточнения диагноза?

Ответ: косвенные признаки ТЭЛА.

Необходимо провести ангиопульмонографию.

21. Задача

Мужчина 63 года, на 14 сутки после операции – простатэктомии по поводу рака предстательной железы отмечает появление сильной одышки, слабость. При нативном КТ в легких выявлен небольшой участок уплотнения легочной ткани. Отмечается расширение легочных артерий. Аорта без особенностей.

Предположительный диагноз? Какое обследование необходимо провести для уточнения диагноза? Как отличить участок инфаркта легочной ткани от воспалительных изменений?

Ответ: нельзя исключить ТЭЛА. Необходимо провести ангиопульмонографию.

Участок инфаркта не накапливает контрастное вещество в отличие от участка пневмонии.

ПК 1 Способен определять показания, проводить, а также интерпретировать и протоколировать результаты рентгенологических исследований, в том числе с использованием контрастных лекарственных препаратов, а также производить расчет дозы рентгеновского излучения с соблюдением требований радиационной безопасности

1) Типовые задания для оценивания результатов сформированности компетенции на уровне «Знать» (воспроизводить и объяснять учебный материал с требуемой степенью научной точности и полноты):

1. Из каких структурных элементов состоит цифровое изображение:

1. воксели
2. цифры
3. пиксели
4. графики

2. Рентгеновское излучение является потоком:

1. электронов
2. фотонов
3. альфа-частиц
4. нейтронов

3. Изображение органов на рентгенограммах является:

1. позитивным
2. негативным
3. световым
4. флюоресцирующим

4. Рентгенография с фиксирующими приспособлениями:

- 1) обязательное условие рентгенографии конечностей при травматическом повреждении
- 2) недопустима как причина артефактов на рентгенограмме
- 3) позволяет делать рентгенограмму только в одной проекции
- 4) не является обязательным условием исследования при наличии современных методов медицинской визуализации

5. Метафиз представляет следующую часть кости:

- 1) участок кости, ограниченный зоной роста и границей костномозгового канала
- 2) периферическую часть трубчатой кости, принимающую участие в образовании суставной поверхности
- 3) центральную часть трубчатой кости

6. Назовите рентгенологические признаки, характерные для острой кишечной непроходимости.

1. наличие свободного газа в брюшной полости
2. отсутствие газа в кишечнике
3. спадение дистальных отделов кишечника
4. вздутие кишечных петель с наличием в них горизонтальных уровней жидкости и газа над ним
5. равномерное вздутие кишечника

7. Механизм накопления РФП при остеосцинтиграфии:

- 1) РФП накапливается прямо пропорционально кровотоку и костному метаболизму
- 2) РФП накапливается прямо пропорционально кровотоку и обратно пропорционально костному метаболизму
- 3) РФП накапливается обратно пропорционально кровотоку и костному метаболизму
- 4) РФП накапливается обратно пропорционально кровотоку и прямо пропорционально костному метаболизму

8. Смещение средостения в сторону поражения характерно для:

1. экссудативного плеврита
2. цирроза легкого
3. диафрагмальной грыжи
4. гидропневмоторакса

9. Деление рака на центральный и периферический обусловлено:

1. долевой локализацией
2. уровнем поражения бронхиального дерева
3. формой
4. отношением к средостению

10. Для центрального рака с эндобронхиальным ростом характерно:

1. ателектаз
2. узловое образование в области корня легкого
3. локальное усиление легочного рисунка
4. узловое образование на периферии легкого

11. Периферический рак исходит из эпителия:

1. долевых бронхов
2. сегментарных бронхов
3. субсегментарных бронхов
4. альвеол

12. Для тромбоэмболии крупной ветви легочной артерии в ранние сроки характерно:

1. повышение прозрачности участка легочного поля
2. локальное ослабление легочного рисунка
3. диффузное усиление легочного рисунка
4. понижение прозрачности участка легкого

13. Какие данные Вы ожидаете получить при перфорации язвы желудка:

1. выход контрастного вещества через перфорацию в брюшную полость
2. перфоративное отверстие в стенке желудка при УЗИ
3. вздутие петель кишечника
4. свободный газ под диафрагмой

14. Для профилактики ТЭЛА используют:

1. кава-фильтр
2. баллонную дилатацию
3. эмболизацию
4. окклюзию сосудов

15. Наибольшее дифференциально-диагностическое значение при узловой форме мастопатии или злокачественном новообразовании имеет:

1. нечеткость контуров

2. симптом гиперваскуляризации
3. изменение размеров образования в зависимости от фазы менструального цикла
4. наличие глыбчатых кальцинатов

16. Какой из перечисленных методов не относится к лучевой диагностике?

1. ангиография
2. компьютерная томография
3. термография
4. электроэнцефалография

17. Что называется естественной контрастностью?

1. способность получать отображение на рентгеновской пленке (экране) без дополнительного контрастирования
2. способность получать отображение на рентгеновской пленке (экране) после введения газа
3. контрастирование с помощью экологически чистых контрастных веществ
4. способность флюоресцировать под воздействием рентгеновского излучения

18. В радионуклидной кардиологии выделяются следующие группы основных диагностических методов:

1. перфузионная сцинтиграфия миокарда
2. сцинтиграфическая индикация инфаркта миокарда
3. оценка метаболизма и жизнеспособности миокарда
4. диагностика воспалительных процессов в сердце
5. все ответы правильные

19. Показания к радионуклидной индикации воспалительных процессов в кардиологии:

1. миокардит
2. инфекционный эндокардит
3. кардиомиопатия
4. правильно 1 и 2
5. все ответы правильные

20. Общепринятыми в МР-диагностике заболеваний сердца являются:

1. оценка размеров камер и стенок сердца
2. выявление морфологических изменений клапанов и перикарда
3. выявление внутрисердечных тромбов
4. оценка функции сердца и сократимости его стенок
5. правильно 1 и 2
6. все ответы правильные

Ответы на тестовые задания

№ задания	Вариант ответа
1	3
2	2
3	2
4	1
5	1
6	3
7	1
8	2

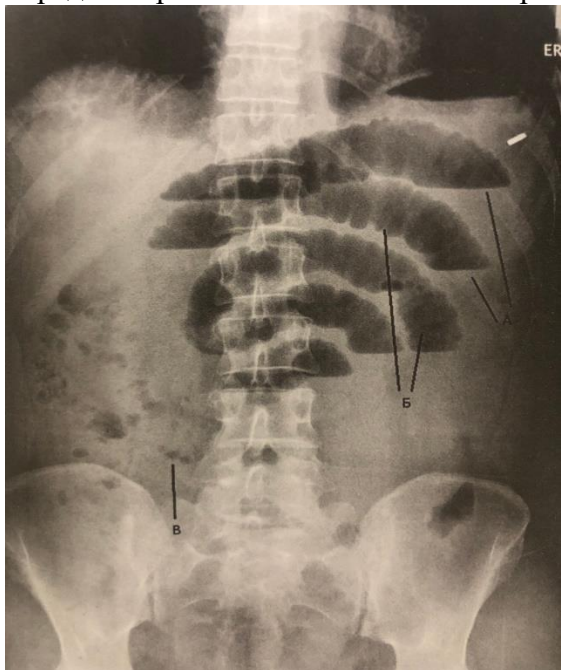
9	2
10	1
11	4
12	2
13	4
14	1
15	1
16	4
17	1
18	5
19	4
20	6

2) Типовые задания для оценивания результатов сформированности компетенции на уровне «Уметь» (решать типичные задачи на основе воспроизведения стандартных алгоритмов решения):

1. BLUE-протокол, как современный метод экспресс-выявления патологических субплевральных процессов
2. Лучевые признаки патологии легких Синдром очаговых затемнений
3. Диагностические алгоритмы при патологии легких и средостения, включающих патологию центральной части сердечно-сосудистой системы
4. Рентгенологические симптомы заболевания- Дивертикул пищевода:
5. Фазы рентгеноконтрастного исследования органов желудочно-кишечного тракта
6. Рентгенологические признаки рака желчного пузыря
7. Дифференциальная диагностика состояния селезенки
8. Алгоритм исследования при мочекаменной болезни
9. Гемодинамические характеристики при эхокардиографии в режиме цветового доплеровского картирования;
10. Рентгеноанатомия сердца и сосудов
11. Обзор методик для выявления объемных образований, ограниченных тканью поджелудочной железы.
12. Контрастирование желчного пузыря при пероральной холецистографии
13. Дифференциальная диагностика состояния желчного пузыря
14. Лучевые исследования при травме почки.
15. Основные рентгенодиагностические симптомы патологических изменений костей и суставов
16. Показания и противопоказания к применению основных и специальных методов лучевой диагностики при исследовании костно-суставной системы
17. Дифференциальная диагностика доброкачественных образований молочной железы
18. Методы лучевой диагностики в своевременном выявлении неотложных состояний брюшной и грудной полости.
19. Лечение острой и хронической лучевой болезни.
20. Меры защиты пациента при рентгенологических исследованиях

3) Типовые задания для оценивания результатов сформированности компетенции на уровне «Владеть» (решать усложненные задачи на основе приобретенных знаний и умений, с их применением в нетипичных ситуациях, формируется в процессе практической деятельности):

Задача 1. Больной к., 46 лет, поступил в клинику с жалобами на острую боль в животе, возникшую 3 часа назад, частые позывы на рвоту. Боли носят схваткообразный характер. Стула нет, газы не отходят. Беспокоен, громко кричит. Живот вздут больше в верхней половине, перитонеальные симптомы сомнительные, выражено напряжение мышц передней брюшной стенки. Рентген прилагается.

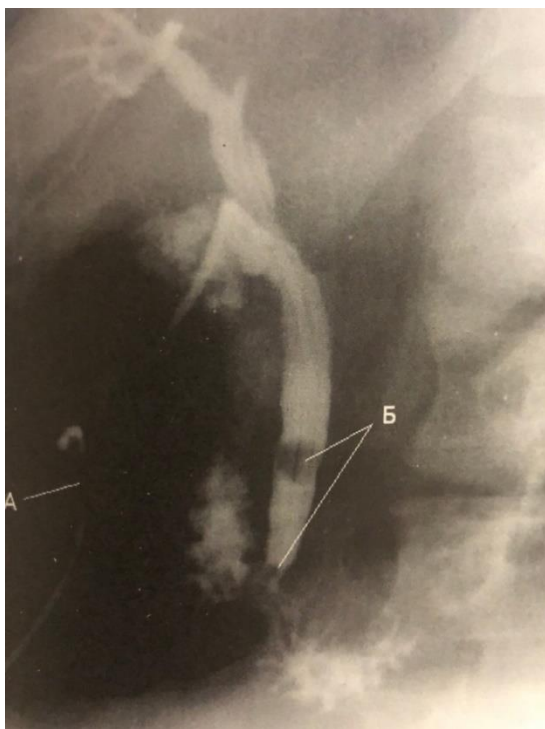

- 1) Назовите методику рентгенологического исследования.
- 2) Опишите патологические изменения на рентгенограмме, обозначенные буквами а, б, в.
- 3) На основании клинических и рентгенологических данных сформулируйте предварительный диагноз.

Эталон ответа: обзорная рентгенография органов брюшной полости в прямой передней проекции. Расширенные петли тонкого кишечника – симптом «органов труб» (а), поперечная исчерченность петель кишки – циркулярные складки слизистой оболочки – складки керкинга (б), скопления газа в складках – «нити жемчуга» (в). Тонкокишечная непроходимость.

Задача 2. В клинику каретой скорой помощи доставлена больная 48 лет с жалобами на тупые боли в правом подреберье, желтушность кожных покровов. Страдает хроническим калькулезным холециститом на протяжении 15 лет. Периодически появлялась желтуха. Последний приступ начался 5 дней назад, последние 3 дня появилась желтушность кожи и склер. Была госпитализирована в хирургическое отделение ГБУЗ ОКБ 1 с диагнозом ЖКБ, холедохолитиаз, механическая желтуха, хронический холангит. В стационаре проведена операция по поводу удаления желчного пузыря.

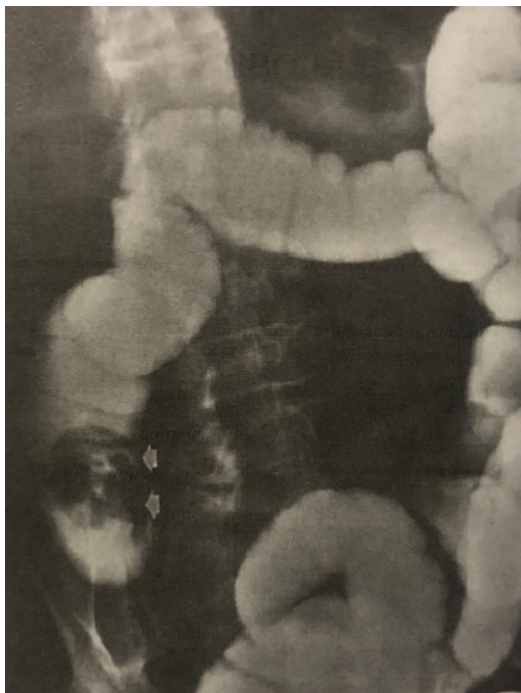При объективном исследовании установлено: общее состояние средней тяжести. Кожа и видимые слизистые желтушны. Пульс 78 уд. В мин. Температура тела 37,8°С. АД 150/90 мм рт. Ст. Живот мягкий, болезненный в правом подреберье, симптомы раздражения брюшины отрицательны.



- 1) Назовите методику рентгенологического исследования.
- 2) Опишите патологические изменения на рентгенограмме, обозначенные буквой б
- 3) Назовите структуру, обозначенной буквой а.
- 4) После какой операции необходима постановка структуры, обозначенной буквой а.
- 5) На основании клинических и рентгенологических данных сформулируйте предварительный диагноз.

Эталон ответа: чрескожная фистулохолецистохолангиография. Визуализируется расширенный холедох, в котором находятся два участка – дефекты заполнения (б) в общем желчном протоке (тени конкрементов). Установлен т-образный дренаж по керу (а). После лапоротомной холецистэктомии. Холедохолитиаз.

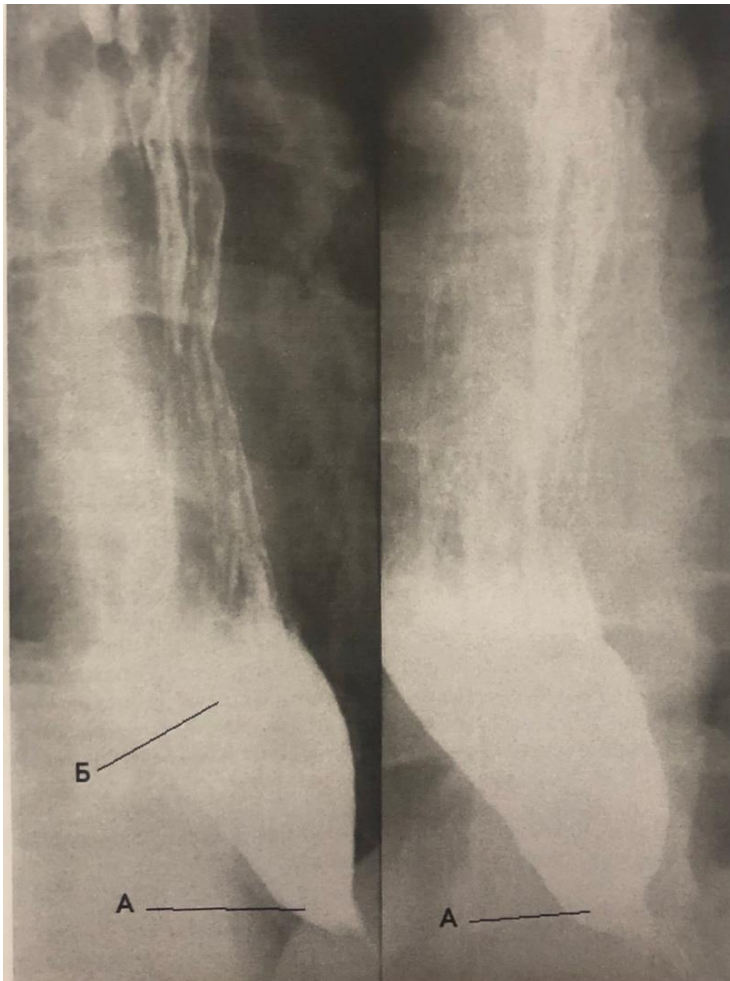
Задача 3. Больной м., 66 лет, в течение 6 месяцев наблюдает периодическую боль в правой подвздошной области, слабость, похудание. Прощупывается уплотнение. Анализ крови: эр. – 3,5, гемоглобин – 79%, соз – 29 мм. В кале – скрытая кровь. Проведено рентгенологическое исследование.



- 1) Назовите методику рентгенологического исследования.
- 2) Опишите патологические изменения на рентгенограмме.
- 3) На основании клинических и рентгенологических данных сформулируйте предварительный диагноз.

Эталон ответа: ирригоскопия. Метод тугого наполнения. В правой подвздошной области на уровне слепой кишки имеется дефект наполнения в виде концентрического сужения просвета кишки. Стенки сужения неоднородны, грубо изменены, просвет кишки уменьшен в поперечнике. Рак слепой кишки.

Задача 4. Больная А., 43 года, обратилась в связи с ощущением задержки пищи разной консистенции в пищеводе при глотании. Впервые это ощущение возникло в ситуации эмоционального стресса 3 месяца назад и быстро прогрессировало. Сначала больная пыталась запивать еду маленькими глотками минеральной воды, ела стоя и двигаясь по комнате, что приносило временный и непостоянный успех. Месяц назад появилось необильное срыгивание только что принятой пищей. За время болезни потеряла 8 кг массы тела. При осмотре: эмоционально лабильна, тревожна. Имт 21. Кожные покровы чистые, влажные. Язык влажный с налетом по спинке, сосочки сохранены. Живот мягкий, безболезненный во всех отделах. Печень и селезенка не пальпируются. Проведено рентгенологическое исследование.

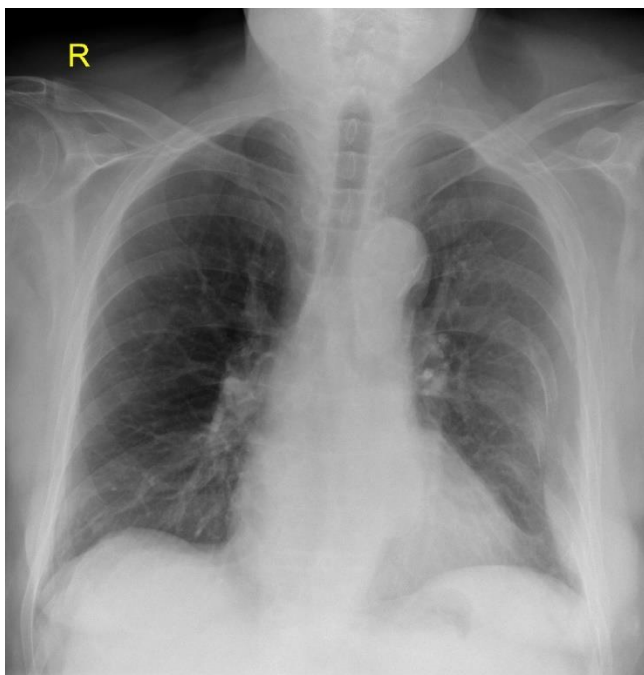


- 1) Назовите методику рентгенологического исследования.
- 2) Опишите патологические изменения на рентгенограмме, обозначенные буквами а, б.
- 3) На основании клинических и рентгенологических данных сформулируйте предварительный диагноз.

Эталон ответа: прицельная контрастная рентгенография пищевода в прямой проекции. Метод тугого наполнения. Сужение терминального отдела пищевода (а) в виде «птичьего клюва», с расширением вышележащего отдела (б). Ахалазия кардии.

Задача 5. Пациент К., 70 лет. Жалобы на боль в левой половине грудной клетки. Из анамнеза известно, что больной упал и ударился грудной клеткой. При пальпации отмечается болезненность по задней подмышечной линии слева. Назначено исследование органов грудной клетки.

1. Какое исследование было проведено?
2. Какие изменения были выявлены?

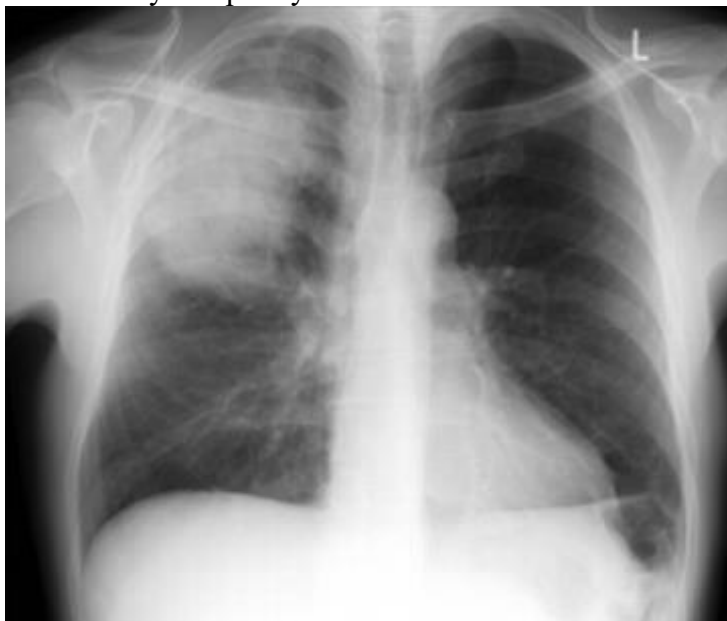

Ответ:

1. Обзорная рентгенография органов грудной клетки;
2. Множественные переломы рёбер слева (3-7).

Задача 6. Пациент К., 48 лет. Жалобы на повышение температуры до 38,3°С в течение 3х дней, кашель со светлой мокротой, слабость. Осмотрен врачом-терапевтом. При аускультации выслушиваются влажные хрипы в правом лёгком. Назначено исследование органов грудной клетки.

1. Какое исследование было проведено?
2. Какой диагноз можно предположить, учитывая результаты исследования и клиническую картину?

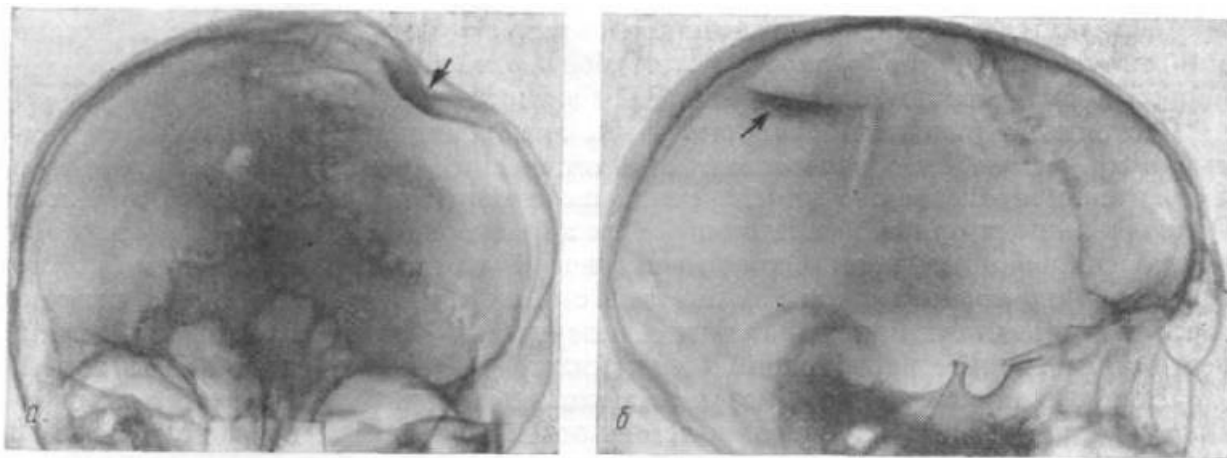


Ответ:

1. Обзорная рентгенография органов грудной клетки;
2. Внебольничная правосторонняя верхнедолевая пневмония.

Задача 7. В приёмный покой бригадой СМП доставлен пациент в бессознательном состоянии. Анамнез неизвестен. После осмотра назначено исследование черепа.

1. Какое исследование было проведено?
2. Какие изменения были выявлены?

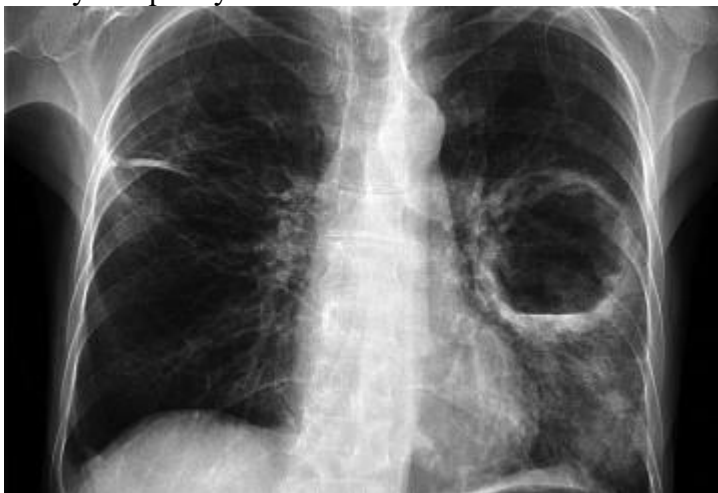

Ответ:

1. Рентгенография черепа;
2. Вдавленный перелом левой теменной кости.

Задача 8. Пациент В., 48 лет. Жалобы на повышение температуры до 38,6°С в течение недели, слабость, потерю аппетита, одышку. Затем присоединился влажный кашель с гнойной мокротой, симптомы лихорадки и интоксикации снизились, общее состояние улучшилось. Назначено исследование органов грудной клетки.

1. Какое исследование было проведено?
2. Какой диагноз можно предположить, учитывая результаты исследования и клиническую картину?

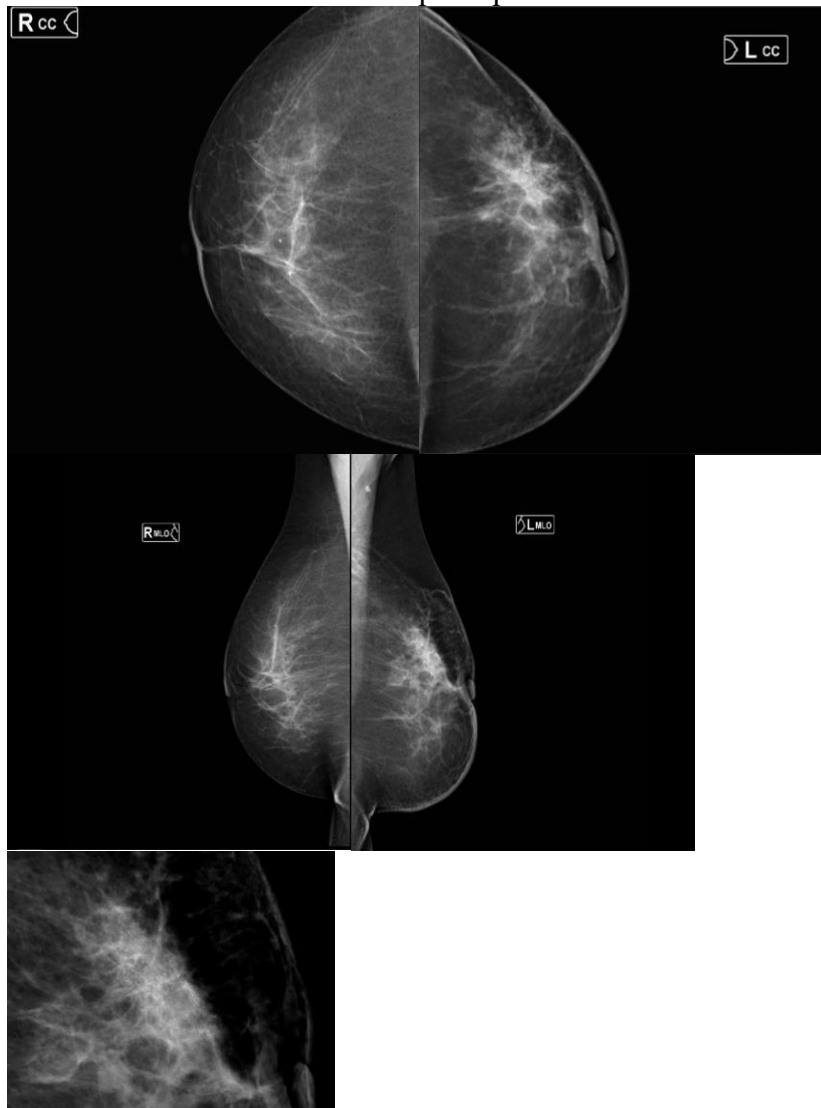

Ответ:

1. Обзорная рентгенография органов грудной клетки;
2. Абсцесс левого лёгкого.

Задача 9. Пациентка И., 58 лет обратилась к маммологу с жалобами на болезненные ощущения в левой молочной железе, внешние изменения левой молочной железы. Маммолог после осмотра назначил проведение лучевого исследования. При проведении исследования определяется следующая картина:

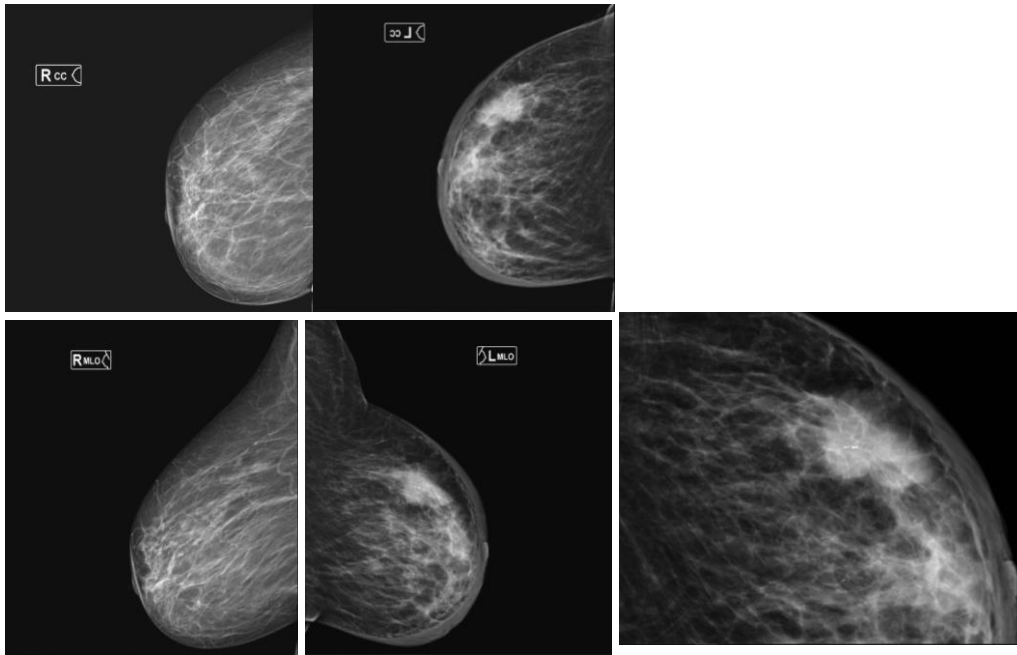
Какое лучевое исследование было проведено данному пациенту? Какие изменения при проведении лучевого исследования у данного пациента вы видите? Для какого заболевания эти изменения характерны?



Эталон ответа: при проведении маммографии в левой молочной железе определяются: видимая деформация левой молочной железы, утолщение кожи, втяжение соска, в верхне-наружном квадранте левой молочной железы определяется участок патологического уплотнения со скоплением микрокальцинатов в структуре. Данная картина соответствует BI-RADS 5, что соответствует раку молочной железы и требует проведения биопсии. В правой молочной железе кожа и подкожная клетчатка без изменений, доброкачественные изменения (единичные кальцинаты) на инволютивном фоне (асг а), что соответствует BI-RADS 2.

Задача 10. Пациентка А., 82 лет обратилась к маммологу с жалобами на болезненные ощущения в левой молочной железе, багровую окраску левой молочной железы и увеличение левой молочной железы за счет отёка. Маммолог после осмотра назначил проведение лучевого исследования. При проведении исследования определяется следующая картина:

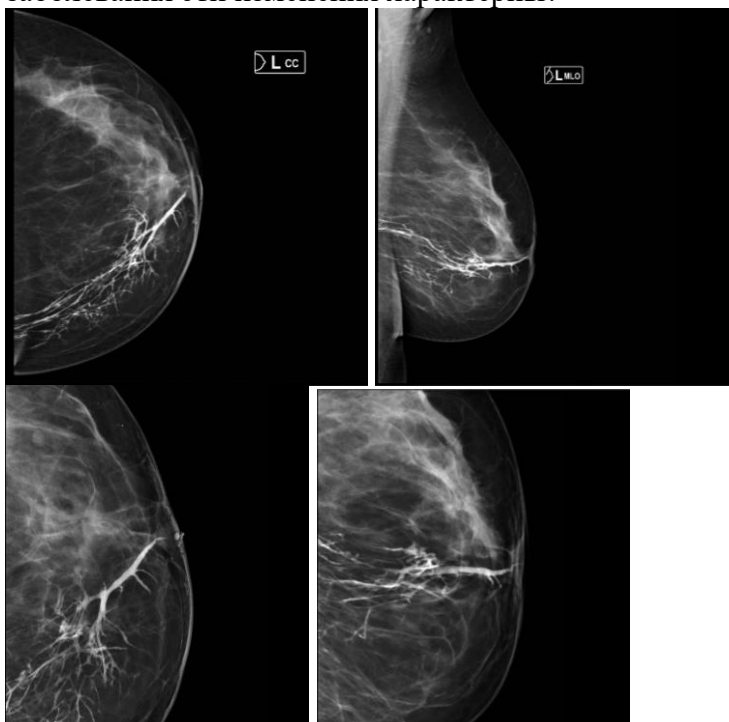
Какое лучевое исследование было проведено данному пациенту? Какие изменения при проведении лучевого исследования у данного пациента вы видите? Для какого заболевания эти изменения характерны?



Эталон ответа: при проведении маммографии в левой молочной железе определяются: утолщение кожи, в верхне-наружном квадранте левой молочной железы определяются 2 округлых образования с нечеткими, неровными контурами, с множественными тяжами в окружающие ткани. Данная картина соответствует BI-RADS 5, что соответствует раку молочной железы и требует проведения биопсии. В правой молочной железе кожа и подкожная клетчатка без изменений, доброкачественные изменения (сосудистые кальцинаты) на инволютивном фоне (асr a), что соответствует BI-RADS 2.

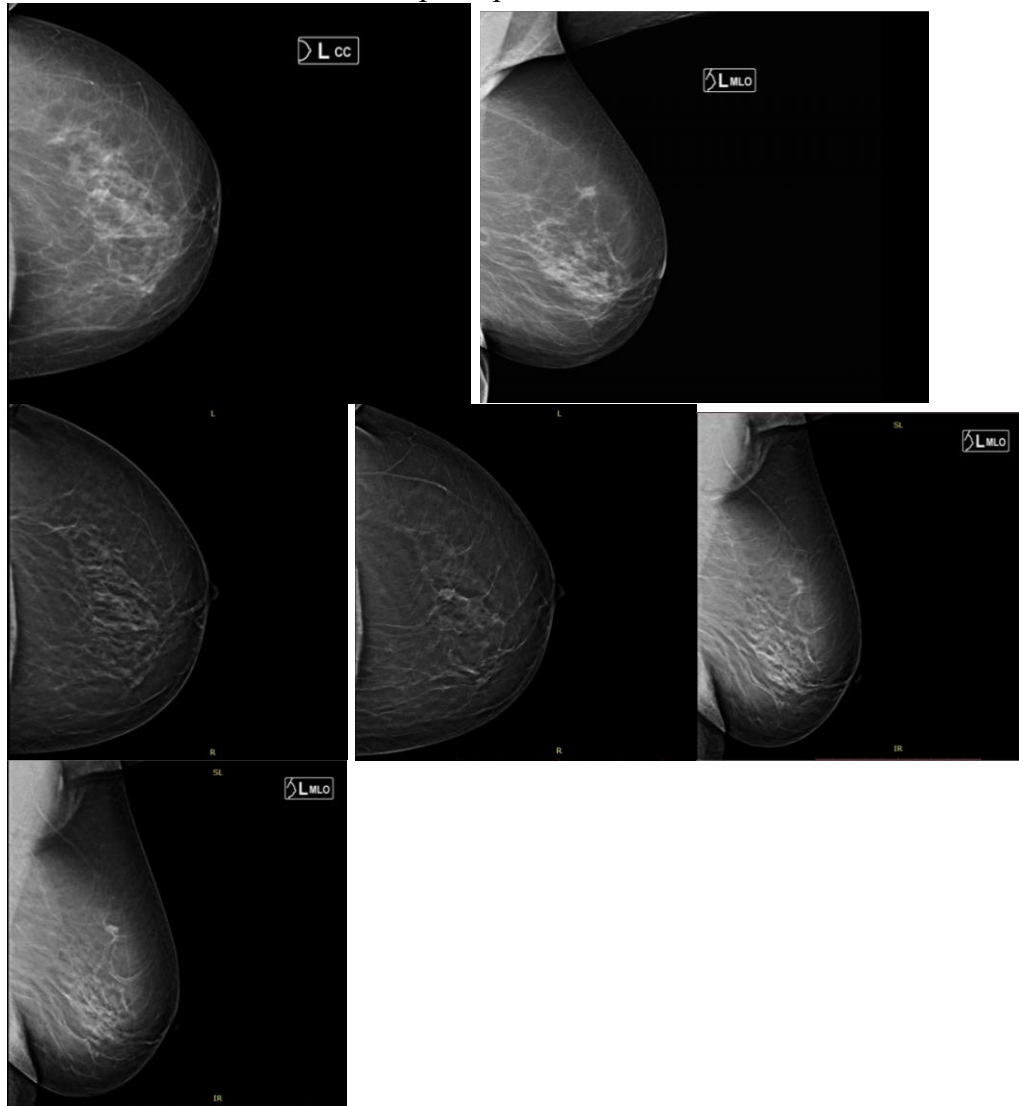
Задача 11. Пациентка М., 33 лет обратилась к маммологу с жалобами на выделения из соска вне периода лактации и болезненные ощущения в левой молочной железе. Маммолог после осмотра назначил проведение лучевого исследования. При проведении исследования определяется следующая картина:

Какое лучевое исследование было проведено данному пациенту? Какие изменения при проведении лучевого исследования у данного пациента вы видите? Для какого заболевания эти изменения характерны?



Эталон ответа: данной пациентке было проведена дуктография (галактография) – рентгеновское исследование после введения водорастворимого контрастного вещества в протоки молочной железы. На дуктограмме млечные протоки и млечные синусы имеют четкие и ровные контуры, прямолинейный ход, просвет протоков равномерный, без видимых дефектов наполнения, что соответствует норме.

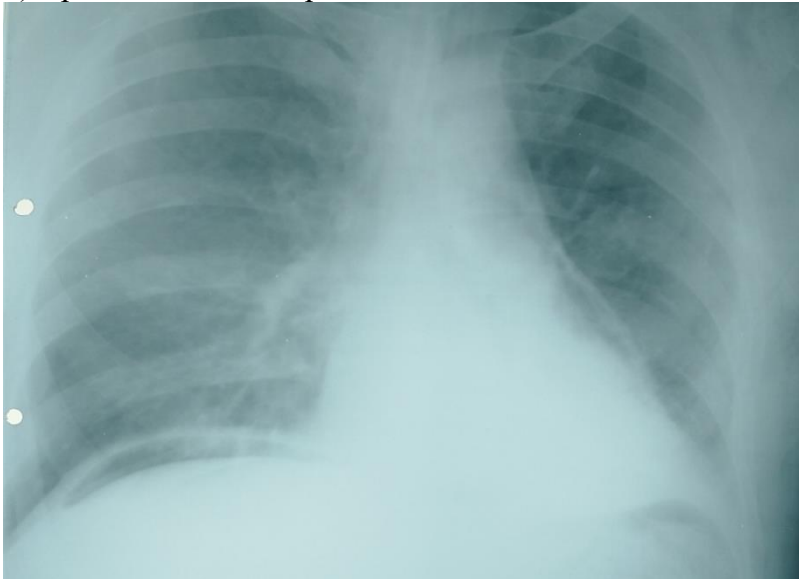
Задача 12. Пациентка Н., 62 лет планово наблюдается после проведения мастэктомии правой молочной железы в 2020 году. Маммолог назначил проведение лучевого исследования. При проведении исследования определяется следующая картина: Какое лучевое исследование было проведено данному пациенту? Какие изменения при проведении лучевого исследования у данного пациента вы видите? Для какого заболевания эти изменения характерны?



Эталон ответа: пациентке выполнена маммография левой молочной железы. На маммограмме в косой проекции определяется затенение неправильной формы с тяжами в окружающие ткани, но на прямой проекции из-за собственных тканей молочной железы (asc b) нет убедительных данных за образование. Для дообследования рентгенолог назначил дополнительный метод – томосинтез левой молочной железы. На серии снимков определяется плотное округлое образование до 8мм (приблизительно) с тяжами в окружающие ткани. Данная рентген-картина соответствует BI-RADS 4b, что соответствует средней вероятности злокачественности данного образования и требует проведения биопсии.

Задача 13. Пациент П., 27 лет, доставлен бригадой скорой медицинской помощи в ГБУЗ БСМП г. Тверь с ножевым ранением в грудную клетку. Проведена рентгенография ОГК в прямой проекции.

- 1) Опишите представленную рентгенограмму.
- 2) Предположите ход раневого канала.



Ответ:

- 1) РГ ОГК в прямой проекции в положении лежа (в силу тяжести состояния пациента). Укладка асимметрична. Костный каркас грудной клетки без видимых травматических изменений. В легких без очаговых и инфильтративных изменений. Отмечается пневмомедиастинум и скопление свободного воздуха под правым куполом диафрагмы.
- 2) Раневой канал слепой: лезвие прошло в косо-восходящем направлении снизу вверх, через брюшную полость, купол диафрагмы, задев перикард.

Задача 14. Пациентка Ю., 43 лет доставлена бригадой смп в приемный покой.

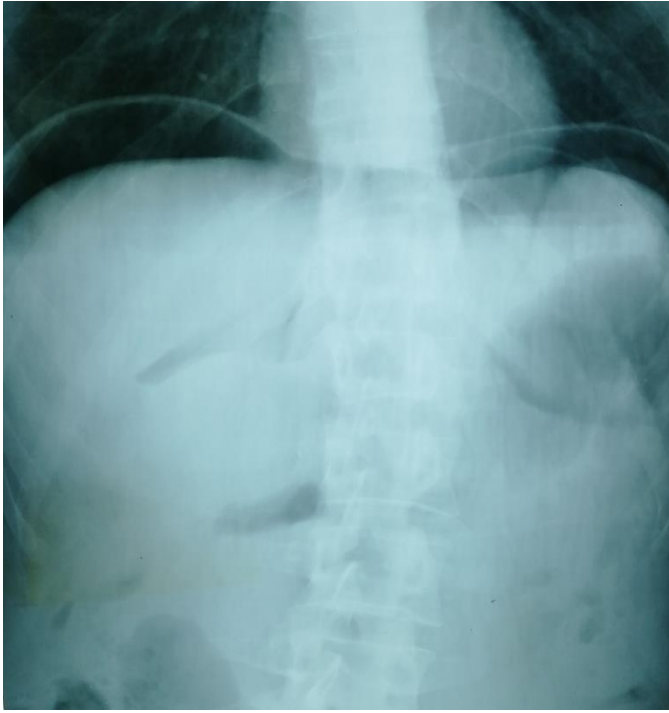Жалобы на острую кинжальную боль в эпигастральной области, головокружение, слабость.

При сборе анамнеза выяснено, что на протяжении последних 15 лет пациентка находится под наблюдением участкового гастроэнтеролога с диагнозом «язвенная болезнь желудка и двенадцатиперстной кишки».

Со слов женщины, в последние 2 недели из-за семейных праздников диету и режим питания она не соблюдала.

Выполнена обзорная рентгенография органов брюшной полости.

Опишите рентгенограмму и назовите рентгенологический синдром.



Ответ:

На обзорной рентгенограмме органов брюшной полости определяется свободный газ под обоими куполами диафрагмы.

Признаков кишечной непроходимости (уровней жидкости и арок) не визуализируется.

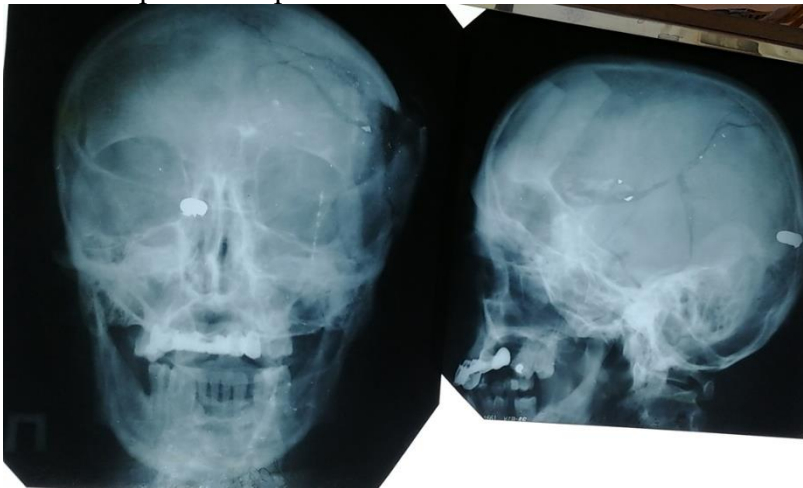Заключение: rg-картина соответствует перфорации полого органа.

Синдром: перфорация полого органа брюшной полости.

Задача 15. Пациент Р., доставлен в приемный покой нейрохирургического отделения с диагнозом при направлении «огнестрельное ранение головы».

В срочном порядке была выполнена рентгенография костей черепа в 2-х проекциях.

Опишите рентгенограммы.



Ответ:

Рентгенограмма костей черепа в 2-х проекциях.

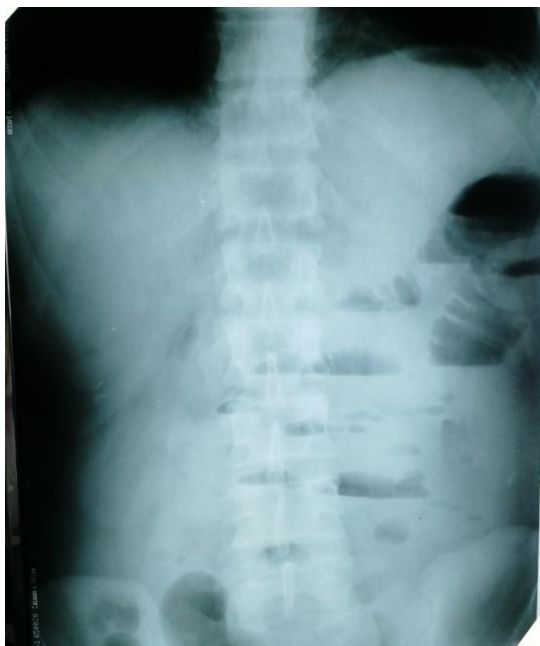Слепое пулевое ранение черепа в левой теменной и левой височной областях с множественными костными осколками и повреждением костей лицевого скелета.

Линейный перелом костей черепа, распространившийся на свод и основание черепа.

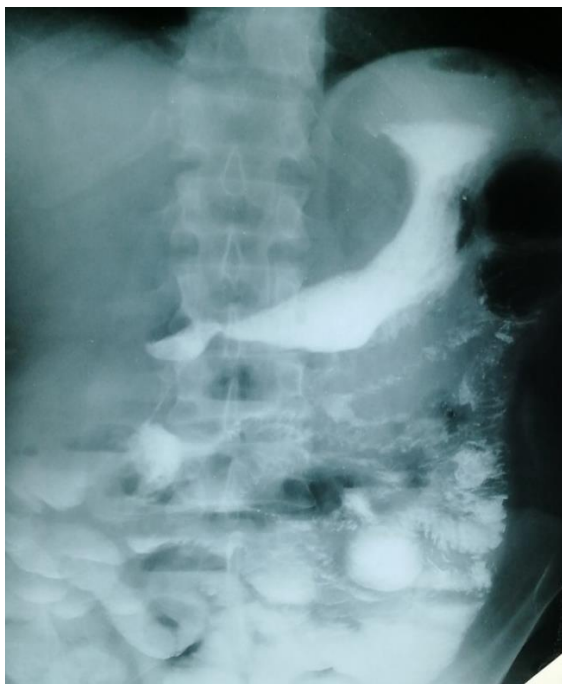Определяются мелкие инородные тела металлической плотности по ходу раневого канала и деформированная пуля металлической плотности, расположенная у затылочной кости справа.

Задача 16. Пациент С., 56 лет, экстренно поступает в хирургическое отделение. Известно, что до настоящей госпитализации пациент был многократно оперирован по поводу язвенного колита с дальнейшим дренированием гнойников в брюшной полости, удалением толстой кишки и формированием стомы в 2020 году. В 2021 году была выполнена илеоректоколостомия. За 2 недели до поступления пациент начал отмечать ухудшение общего состояния, появление болей в животе. Больной был госпитализирован в хирургическое отделение. Выполнены нижеприведенные снимки. Дайте описание снимков в динамике.

Снимок № 1 в 06:45



Снимок № 2 в 12:00.



Эталон ответа к снимку №1

Обзорная рентгенограмма брюшной полости от (дата) в 06:45. Свободного газа в брюшной полости не выявлено. Множественные тонкокишечные арки и уровни. Rg-картина тонкокишечной непроходимости.

Эталон ответа к снимку № 2.

Обзорная рентгенограмма брюшной полости от (дата) в 07:00.

Прослежен пассаж сульфата бария по ЖКТ.

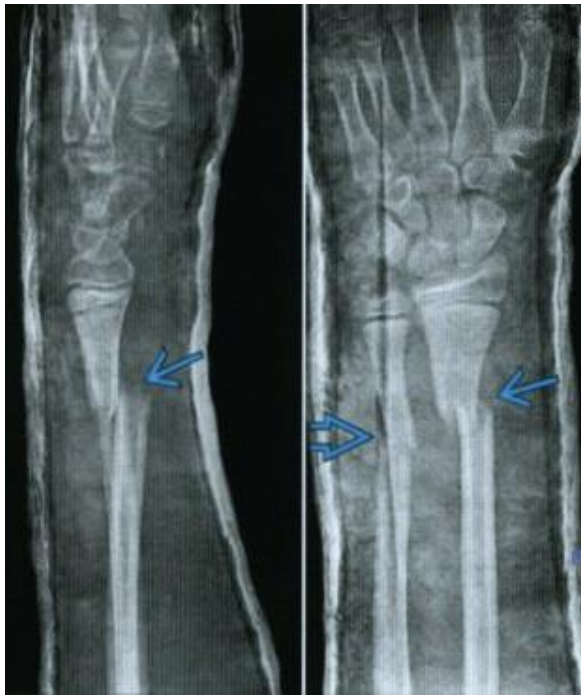Контрастный препарат в желудке, двенадцатиперстной кишке, петлях тонкого кишечника.

Признаков кишечной непроходимости не выявлено.

Динамика в сравнении с исследованием от (дата) в 06:45 положительная.

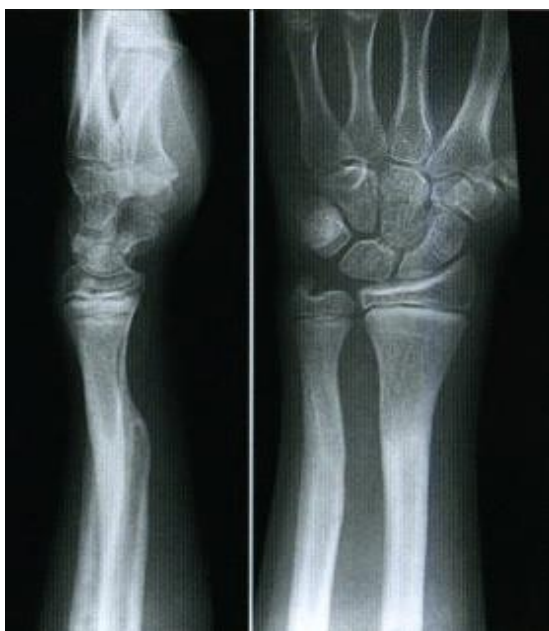Задача 17. Мальчик 14 лет при падении с велосипеда повредил запястье.

1. На представленных рентгенограммах в латеральной (слева) и заднепередней проекциях запястья (с наложением гипсовой лонгеты) виден ?



Ответ : перелом обеих костей предплечья виден выступающий изгиб перелома как лучевой, так и локтевой кости.

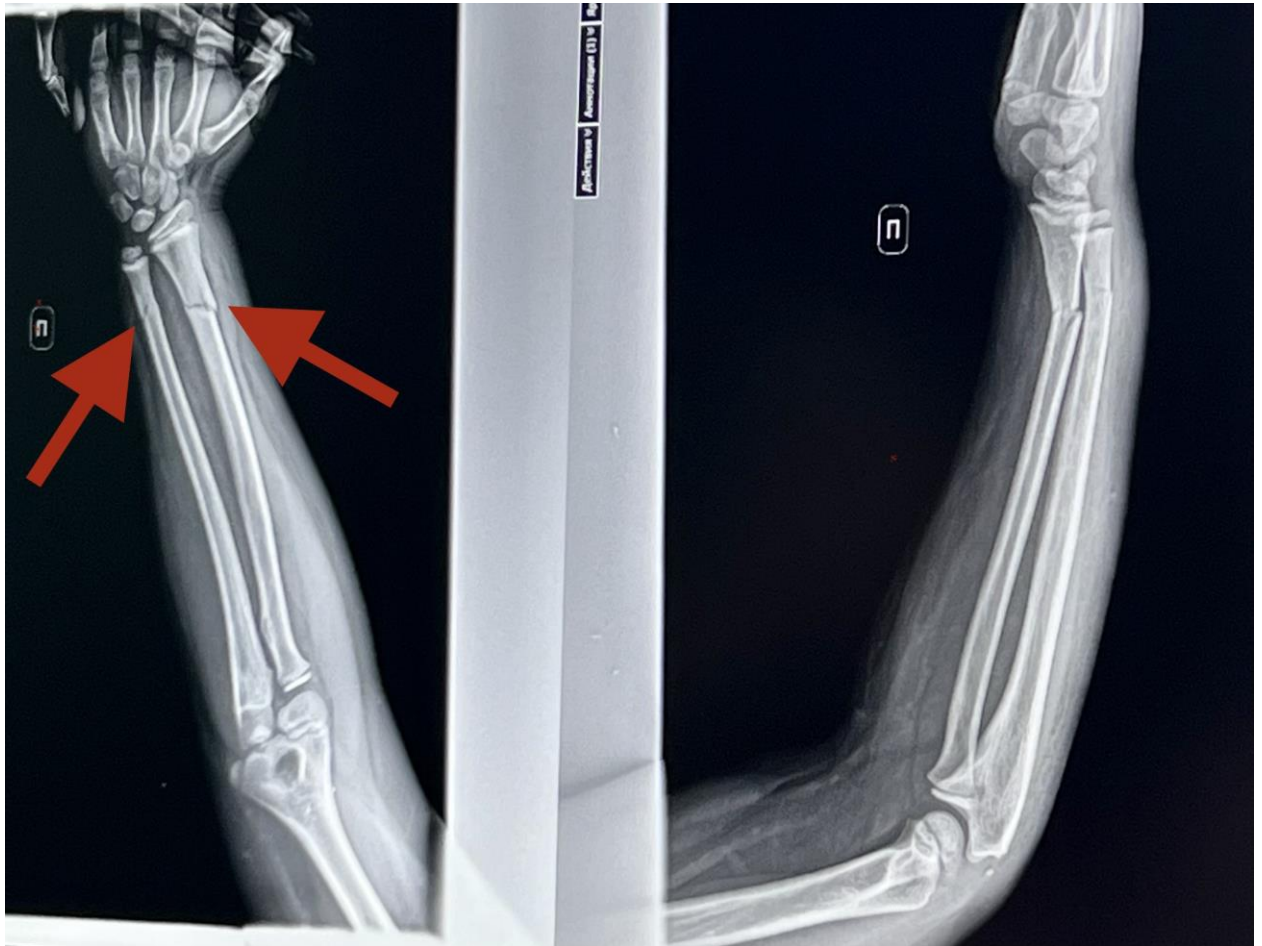
2. На рентгенограммах в латеральной (слева) и заднепередней проекциях в динамике у этого же пациента через шесть месяцев можно увидеть?



Ответ: полное срастание обеих переломов. Процесс ремоделирования уменьшил степень смещения обеих переломов. Учитывая возраст пациента, при дальнейшем ремоделировании, вероятно, через несколько лет перелом не будет заметен.

Задача 18. Ребенок 7 лет на уроке физкультуры получил травму левого предплечья. Рентгеновские снимки прилагаются.

- 1) Назовите методику рентгенологического исследования.
- 2) Опишите патологические изменения на рентгенограмме.

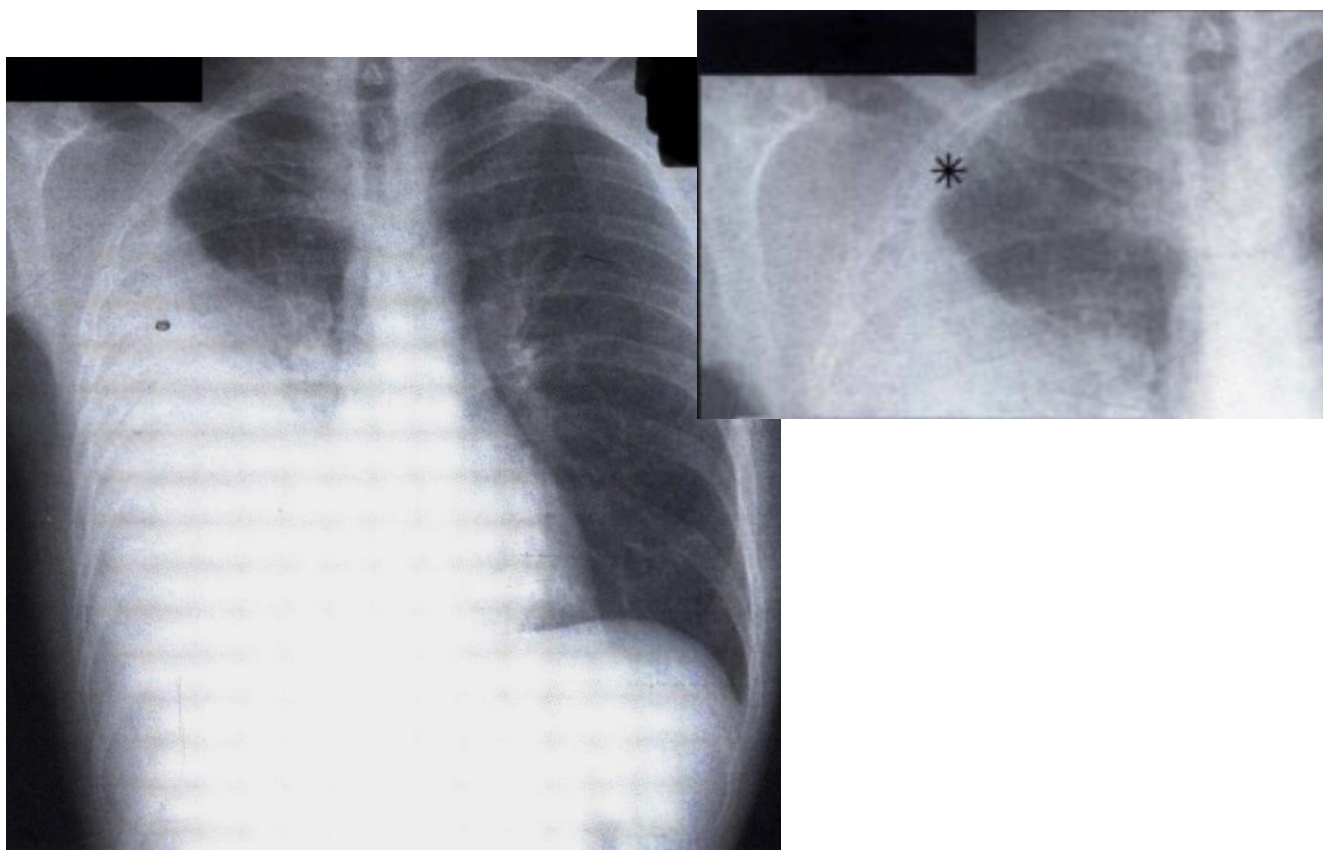


Ответ:

- 1) Рентгенография правого предплечья в прямой и боковой проекции.
- 2) Перелом правой лучевой и локтевой кости в нижней трети со смещением отломков под углом открытым в ладонную сторону.

Задача 19. Больной 25 лет находился в тяжелом состоянии 4 недели, в течение которых отмечалась волнообразная лихорадка, потеря аппетита и похудание.

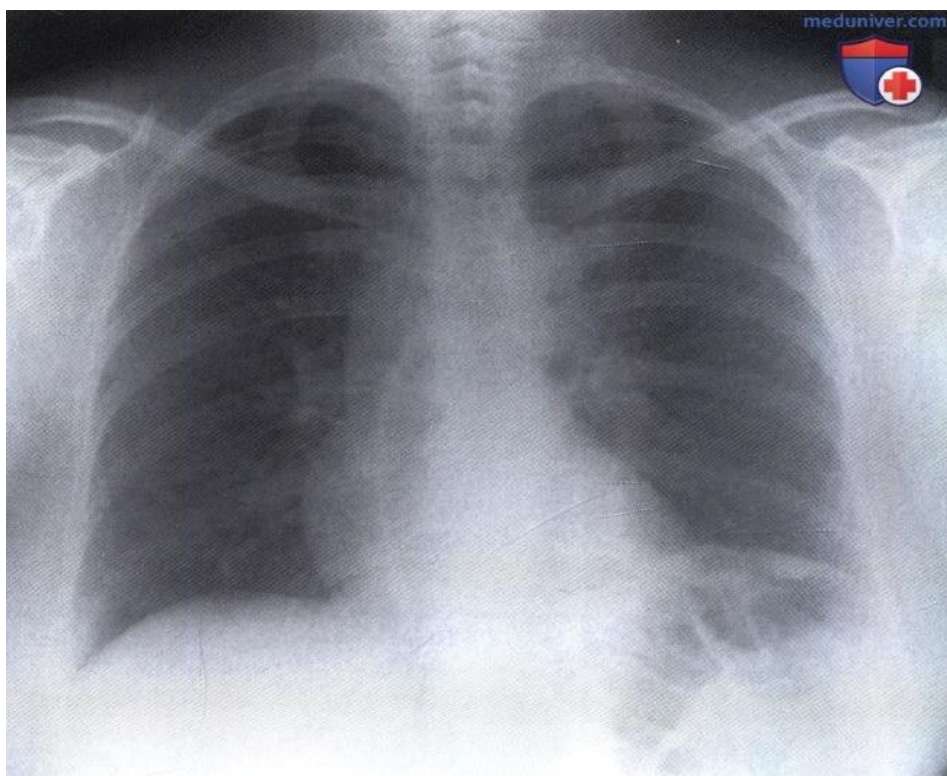
1) Что обозначается знаком «*» ?



Ответ: обширный плевральный выпот, распространяющийся вверх и окружающий верхушку легкого.

2) Дайте заключение представленной рентгенограмме. Каким должно быть дальнейшее исследование?

Ответ: заключение: правосторонний экссудативный плеврит. Далее необходимо выполнение торакоцентеза и проведение анализа плевральной жидкости с определением ее физико-химических свойств, цитологического и микробиологического исследования. На основании анамнеза и данных рентгенологического исследования наиболее вероятным диагнозом является эмпиема плевры.



Задача 20. Женщина 65 лет обратилась в гастроэнтерологическую клинику с жалобами на периодически возникающее затруднение глотания. Больной была сделана рентгенограмма органов грудной клетки. Что видно на снимке?

- 1) Назовите методику рентгенологического исследования.
- 2) Опишите патологические изменения на рентгенограмме.
- 3) На основании клинических и рентгенологических данных сформулируйте предположительный диагноз.

Ответ: 1) Обзорная рентгенограмма органов грудной клетки в прямой проекции.

2) Справа от средостения видна темная линия, изогнутая кнаружи. Анатомически это образование не связано с легкими, поскольку его тень пересекает границы верхней и нижней долей. Линейная форма тени обусловлена тем, что с обеих сторон эта структура окружена газом: с одной стороны содержащимся в легких и с другой — находящимся внутри пищевода. Эта линия представляет собой стенку пищевода. Пищевод на данном снимке виден, потому что расширен. Дилатация пищевода может быть следствием ахалазии (нарушения моторной функции) или же наличия образования в дистальном отделе (в том числе злокачественного). Периодическое повторение симптомов позволяет предположить, что это состояние является доброкачественным, и лечение может заключаться в неоперативном расширении стриктуры (бужировании).

3) Заключение: дилатация пищевода.

ПК-2 Способен определять показания, проводить, а также интерпретировать и протоколировать результаты компьютерных томографических исследований, в том числе с использованием контрастных лекарственных препаратов и соблюдением требований радиационной безопасности

1) Типовые задания для оценивания результатов сформированности компетенции на уровне «Знать» (воспроизводить и объяснять учебный материал с требуемой степенью научной точности и полноты):

1. Изображение при КТ получают в проекциях:

1. во всех
2. в сагиттальной
3. в аксиальной
4. во фронтальной

2. Основой изображения органов на КТ является:

1. естественная контрастность
2. плотность органов
3. построение изображения на основе шкалы плотности Хаунсфильда

3. КТ-ангиограммы нельзя получить при:

1. электронно-лучевой томографии
2. спиральной томографии
3. шаговом режиме томографирования
4. мультиспиральной томографии
5. верно 2, 4
6. верно все

4. КТ сердца можно проводить при:

1. шаговом режиме томографирования
2. мультиспиральной томографии
3. спиральной томографии
4. электронно-лучевой томографии

5. При КТ полученное изображение является:

1. аналоговым
2. цифровым реконструированным
3. фотоотпечатком
4. аналогово-цифровым

6. Синдром диффузного поражения паренхимы почки визуализируется при КТ как:

- 1) увеличение размера органа, расширение полостной системы
- 2) равномерное или неравномерное изменение структуры и плотности паренхимы почек, увеличение или уменьшение размеров органа, изменение характера контуров, структуры паранефральной клетчатки
- 3) увеличение размера почки, локальная деформация (выбухание) контура, наличие на этом уровне участка неоднородно повышенной плотности паренхимы без четких контуров, деформация полостной системы

7. Для диагностики острого инфаркта миокарда используют:

1. магнитно-резонансную томографию
2. рентгенографию

3. компьютерную томографию
4. сцинтиграфию

8. КТ-исследование можно применять:

1. в детском возрасте
2. без ограничений возраста
3. только взрослым и лицам пожилого возраста
4. взрослым

9. Лучевое исследование при заболевании печени начинают с:

1. МРТ
2. РКТ
3. УЗИ
4. ЭРХПГ

10. Наиболее информативная методика для исследования печени:

1. пошаговая КТ
2. спиральная КТ с контрастным усилением
3. мультиспиральная КТ

11. Назовите наиболее предпочтительный способ визуализации опухолей печени:

1. КТ
2. КТ с болюсным усилением
3. МРТ
4. УЗИ с конвексным датчиком частотой 3,5 МГц

12. При КТ кортикальный слой кости характеризуется:

- 1) слоем (структурой) гиперденсной плотности +500 ед.Н
- 2) слоем (структурой) гиподенсной плотности -150 ед.Н
- 3) структурой с сигналом высокой интенсивности
- 4) структурой с сигналом низкой интенсивности

13. Контрастные препараты, препараты, применяемые при КТ:

- 1) стандартная бариевая взвесь
- 2) водорастворимые йодсодержащие препараты
- 3) парамагнетики, супермагнетики
- 4) вода
- 5) воздух

14. Какие артерии относятся к вертебро-базиллярной системе кровоснабжения головного мозга?

- 1) Внутренняя сонная артерия
- 2) Основная артерия
- 3) Позвоночная артерия
- 4) Задняя мозговая артерия
- 5) Верхняя мозжечковая артерия
- 6) Средняя мозговая артерия

15. НАИБОЛЕЕ ЧАСТОЕ РАСПОЛОЖЕНИЕ АНЕВРИЗМЫ АРТЕРИЙ ГОЛОВНОГО МОЗГА:

- 1) Передняя соединительная артерия
- 2) Средняя мозговая артерия

- 3) Задняя мозговая артерия
- 4) Внутренняя сонная артерия
- 5) Основная артерия
- 6) Задняя соединительная артерия
- 7) Позвоночная артерия

16.к ранним КТ-признакам ОНМК относятся

- 1) Симптом гиперденсной артерии
- 2) Снижение дифференцировки чечевицеобразного ядра
- 3) Сглаженность борозд островка
- 4) Наличие гиподенсной зоны с четкими контурами
- 5) Наличие геморрагического компонента
- 6) Снижение контрастности серого и белого вещества

17. Какие из перечисленных излучений относятся к ионизирующим?

- 1) гамма-кванты
- 2) инфракрасное излучение
- 3) ультразвук
- 4) видимый свет

18.Терапевтический интервал радиочувствительности это:

- 1).чувствительность злокачественной опухоли
- 2).чувствительность окружающей опухоль ткани
- 3).разница чувствительности опухоли и окружающей ткани

19. Почему компьютерная томография редко применяется для диагностики патологии желчного пузыря?

- 1) сравнимый объем диагностической информации дает безвредный и более доступный метод ультразвуковой диагностики
- 1) в отношении желчного пузыря КТ дает искаженную информацию
- 3 желчный пузырь не визуализируется на КТ
- 4) КТ по сравнению с другими методами лучевой диагностики дает существенно меньший объем информации

20. Ранние КТ-признаки ОНМК обусловлены наличием

- 1) Цитотоксического отека
- 2) Вазогенного отека
- 3) Гидроцефалией
- 4) Опухолевым поражением
- 5) Геморрагической трансформацией

Ответы на задания

Номер задания	Вариант ответа
1	3
2	3
3	3
4	2,4
5	2
6	2
7	4
8	2

9	3
10	2
11	2
12	1
13	2,5
14	2,3,4,5
15	1,2,6
16	1,2,3,6
17	1
18	3
19	1
20	1

2) Типовые задания для оценивания результатов сформированности компетенции на уровне «Уметь» (решать типичные задачи на основе воспроизведения стандартных алгоритмов решения):

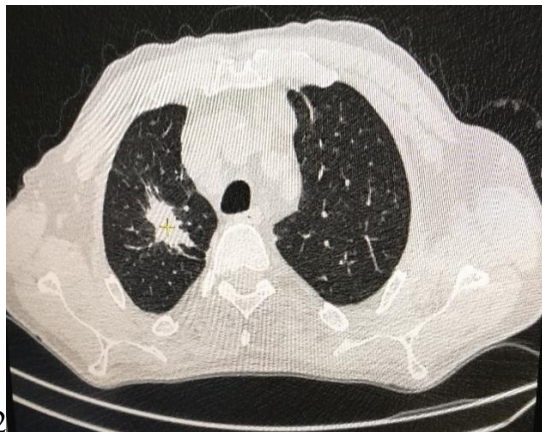
1. Лучевые методики исследования сердца
2. Лучевые исследования при травмах сосудов.
3. Лучевая анатомия сердца
4. Основные области применения КТ в детской практике
5. Особенности лучевой диагностики переломов костей у детей
6. Медицинские противопоказания к диагностическим и лечебным рентгеноэндоваскулярным исследованиям.
7. Выполнение измерений при анализе изображений ,
8. Документирование результатов компьютерного томографического исследования, формирование расположения изображений для получения информативных жестких копий.
9. Способы оценки (показатели) деятельности рентгенодиагностических отделений и кабинетов
10. Принципы ограничения лучевых нагрузок медицинского персонала при КТ.
11. Медицинские показания к диагностическим и лечебным рентгеноэндоваскулярным исследованиям
12. Оформление КТ исследования с формулировкой нозологической формы патологического процесса в соответствии с Международной статистической классификацией болезней.
13. Консультирование врачей-специалистов для дальнейшего обследования/лечения больного по результатам КТ-исследований.
14. Виды и источники проникающих излучений, применяемых в лучевой диагностике и лучевой терапии
15. Терапевтический интервал радиочувствительности и влияние его продолжительности на элементы опухоли.
16. Отдаленные последствия облучения.
17. Лучевая диагностика пневмоний
18. COVID-пневмонии: лучевая диагностика и дифференциальная диагностика.
19. Спиральная компьютерная томография грудной клетки.
20. Компьютерная и спиральная компьютерная томография грудной клетки с внутривенным введением неионогенного водорастворимого контрастного вещества (с «усилением»).

3) Типовые задания для оценивания результатов сформированности компетенции на уровне «Владеть» (решать усложненные задачи на основе приобретенных знаний и

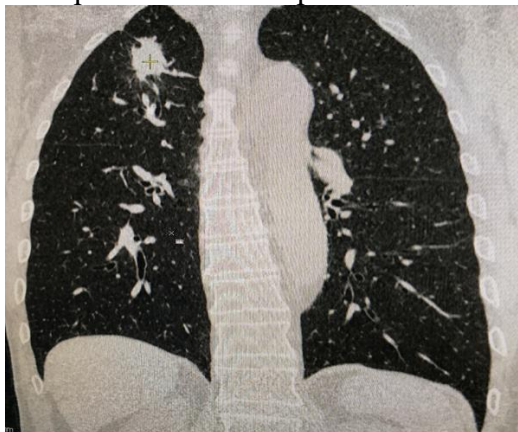умений, с их применением в нетипичных ситуациях, формируется в процессе практической деятельности):

Задача №1.

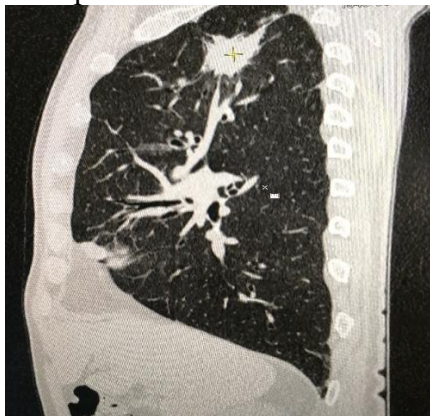Пациент Д., проживающий в сельской местности, направлен от областной ЦРБ в ТОКОД для исключения онкологического заболевания легких. На серии компьютерных томограмм получены следующие изображения. Укажите проекции каждого изображения и дайте описание.



Изображение 1. Изображение 2



Изображение 3.



Эталон ответа.

Проекции изображений:

- а) изображение 1 – аксиальная.
- б) изображение 2 – фронтальная (=коронарная)
- в) изображение 3 – сагиттальная.

Описание исследования:

В S1 верхней доли правого легкого, в глубине сегмента, определяется интенсивное опухолевое образование размерами 2,8 x 2,2 x 2,5 см. Образование имеет выраженную спикuloобразную тяжистость. Веточки мелких бронхов из группы правого

верхнедолевого бронха, дренирующие данное образование, ампутированы. Окружающая легочная ткань интактна. В левом легком очаговых и инфильтративных изменений не определяется. Лимфатические узлы средостения всех групп увеличены в размерах (максимально до 1,5 см). Плевральные полости свободны.

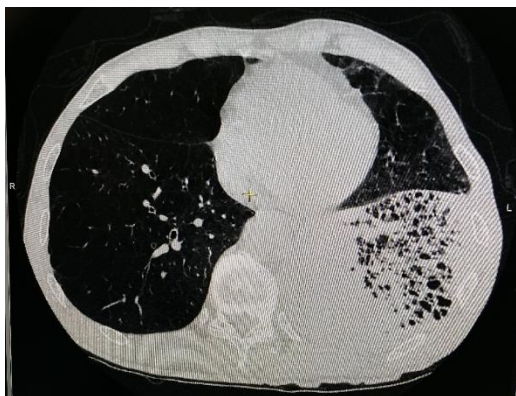Заключение: периферический Сг верхней доли правого легкого. Внутригрудная лимфаденопатия.

Задача №2.

Пациент Б., 65 лет. Состоит на учебе в онкологическом диспансере по поводу толстого кишечника.

На КТ органов грудной клетки направлен в связи с длительно текущей пневмонией, плохо поддающейся терапии.

Опишите полученное изображение.



Эталон ответа:

На КТ органов грудной клетки выраженная буллезная эмфизема. Нижняя доля левого легкого уменьшена в объеме из-за цирроза. Структура пораженной области неоднородна за счет чередующихся участков консолидации и воздушных пузырьков. На данном фоне четко прослеживаются тонкие воздушные полосы дренирующих бронхов. Лимфатические узлы средостения не увеличены. В левой плевральной полости определяется выпот с толщиной слоя 1,5 см.

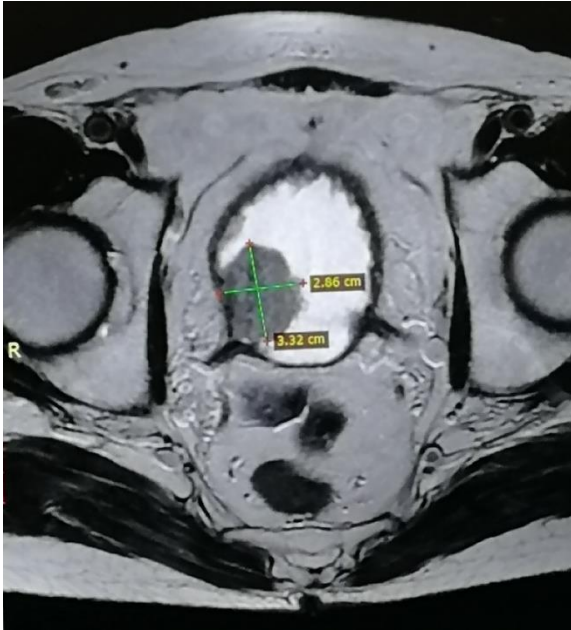Заключение: КТ-картина не противоречит хронический нижнедолевой пневмонии слева.

Задача №3.

Пациент А. направлен в отделение лучевой диагностики ТОКОД на КТ органов брюшной полости и таза.

Наблюдается с подозрением на ЗНО мочевыделительной системы.

Получено следующее изображение. Дайте его описание.



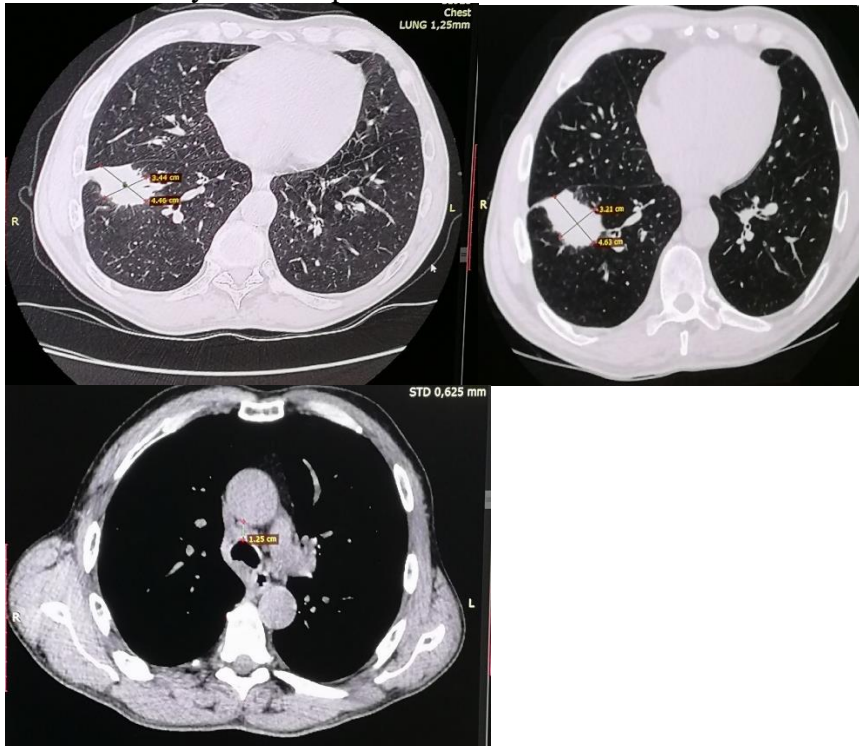
Эталон ответа:

Многочисленные экзофитные образования полости мочевого пузыря. Наибольшее из них расположено по боковой стенке, имеет размеры до 3,3 x 2,9 x 2,5 см. Данное образование прилежит к устью правого мочеточника. Распространения образования за пределы стенок мочевого пузыря не выявлено. Лимфатические узлы органов малого таза не увеличены. Кости таза без деструктивных изменений.

Задача №4.

Пациент К., 46 лет, на первичном приеме в ТОКОД с жалобами на кашель, слабость, потерю массы тела в последние полгода. Из анамнеза известно, что пациент – хронический курильщик. Для оценки состояния легких проведена КТ органов грудной клетки.

Опишите полученные при исследовании снимки.



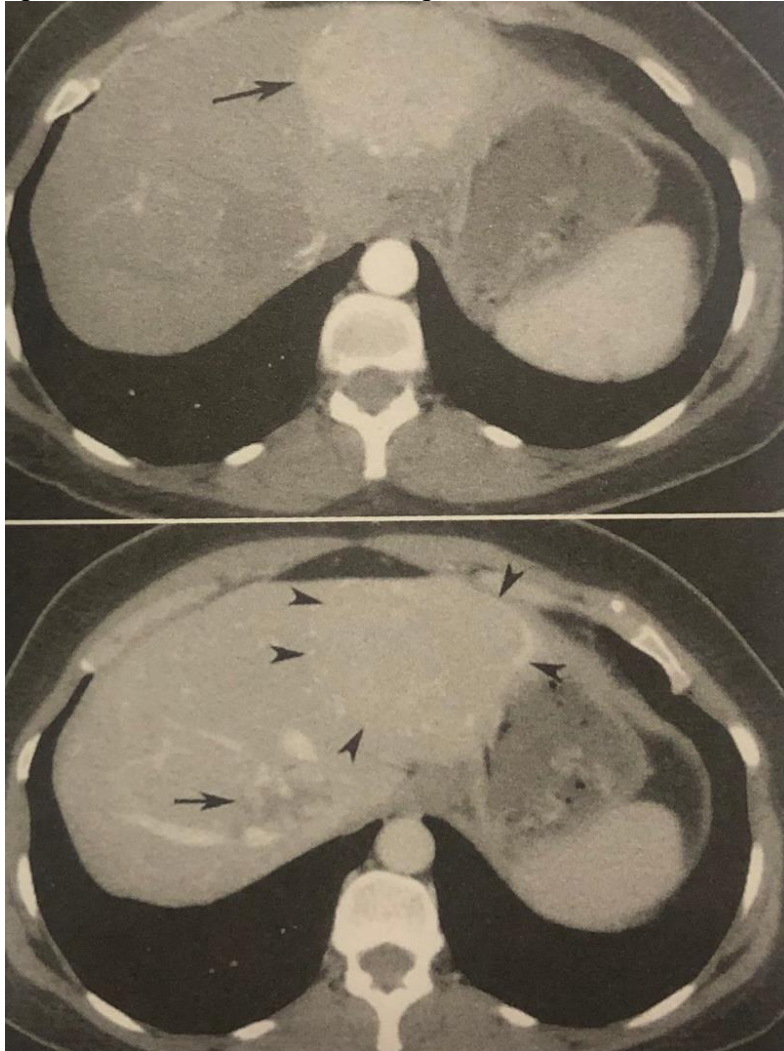Эталон ответа.

В S8 правого легкого определяется периферическое образование с тяжистыми контурами

и просветами бронхов в структуре размерами 4,5 x 3,3 см. Бронхопульмональные и бифуркационные лимфатические узлы увеличены до 1,3 см.
Заключение: КТ-картина периферического рака нижней доли (S8) правого легкого. Внутригрудная лимфаденопатия.

Задача №5.

Пациент Р., 55 лет, самостоимчиво обратился в частную клинику для диагностики органов брюшной полости. Анамнез: хронических заболеваний органов брюшной полости нет.



Вопросы.

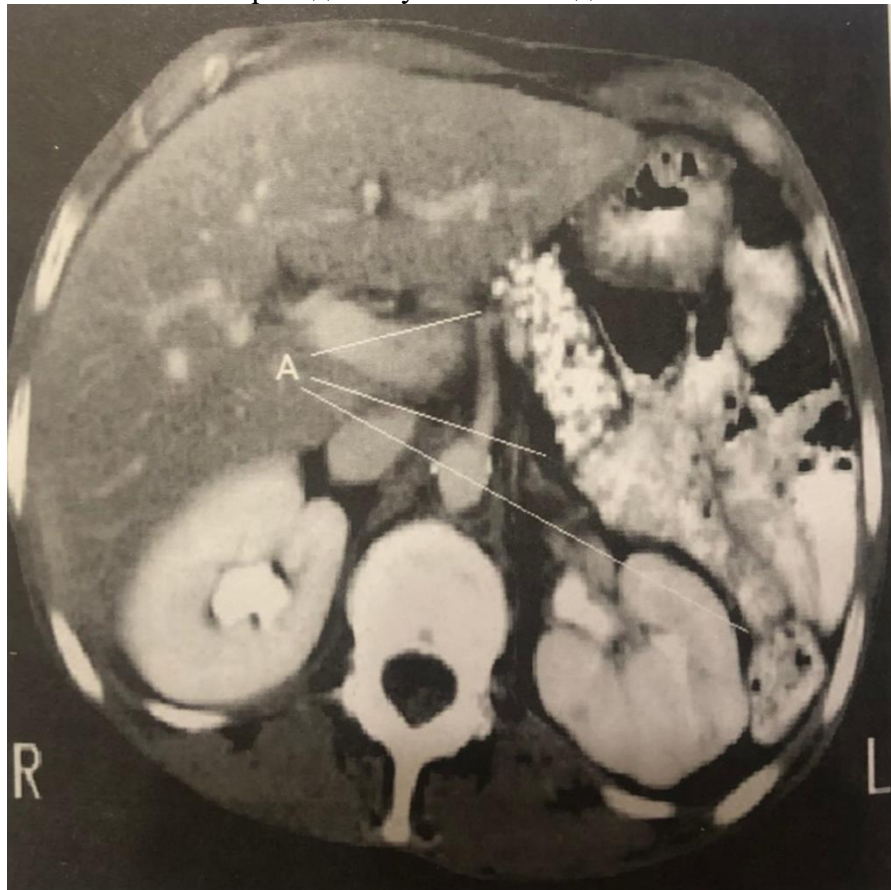1. Назовите методику лучевого исследования.
2. Опишите патологические изменения на томограмме в артериальную и венозную фазы контрастирования
3. На основании клинических и рентгенологических данных сформулируйте предварительный диагноз

Эталон ответа.

1. Компьютерная томография, выполненная в артериальную и венозную фазы контрастирования.
2. В артериальную фазу в правой доле печени визуализируется гиперденсивное образование (на стрелке) с неровными контурами, в левой доле однородный гиподенсивный участок с четкими контурами. В венозную фазу участок в правой доле печени изоденсивен (указатели стрелок), в левой доле участок становится неоднородным и приобретает нечеткие контуры (на стрелке).
3. Гемангиомы печени.

Задача № 6.

Пациент З., 41 года, предъявляет жалобы на резкие опоясывающие боли в эпигастральной области, возникающие после приема любой пищи, особенно после жирной и острой. Боли стихают при голодании, а также при приеме атропина, омепразола и анальгина. Беспокоят тошнота, рвота на высоте болей, не приносящая облегчения. После еды - сильное вздутие, урчание. Стул 3-4 раза в день, обильный, блестящий, с резким запахом прогорклого масла и гнилого мяса. Проведено лучевое исследование.



Вопросы.

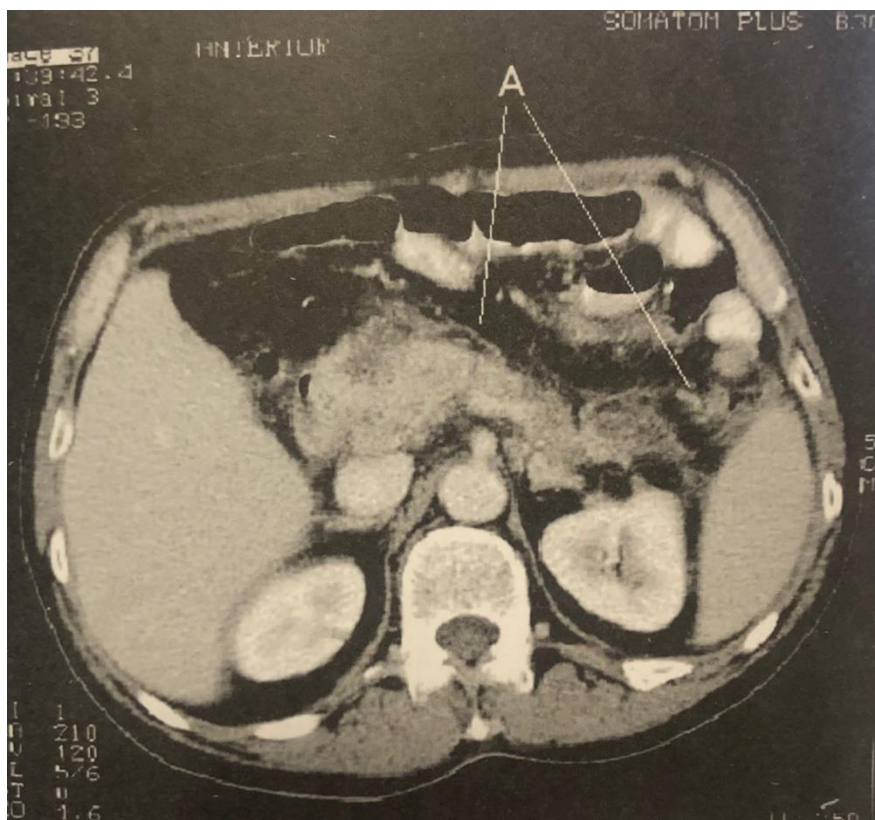
1. Назовите методику лучевого исследования
2. Опишите патологические изменения
3. На основании клинических и рентгенологических данных сформулируйте предварительный диагноз

Эталон ответа.

1. Компьютерная томография органов брюшной полости в аксиальной проекции с контрастированием.
2. Многочисленные конкременты в паренхиме поджелудочной железы (А).
3. Хронический панкреатит.

Задача № 7.

У больного П., 30 лет, после погрешности в еде через 12 часов появились сильные боли в верхней половине живота опоясывающего характера, многократная рвота, слабость, была кратковременная потеря сознания. Состояние больного тяжелое, заторможен, склеры слегка иктеричны, пульс 110 уд. в мин, АД 70/40 мм рт. ст. Язык сухой, живот вздут, при пальпации отмечается резкая болезненность в верхних отделах живота. Аускультативно перистальтика не определяется. Положительны симптомы Воскресенского, Мейо — Робсона. Симптом Щеткина — Блюмберга отрицательный.



Вопросы.

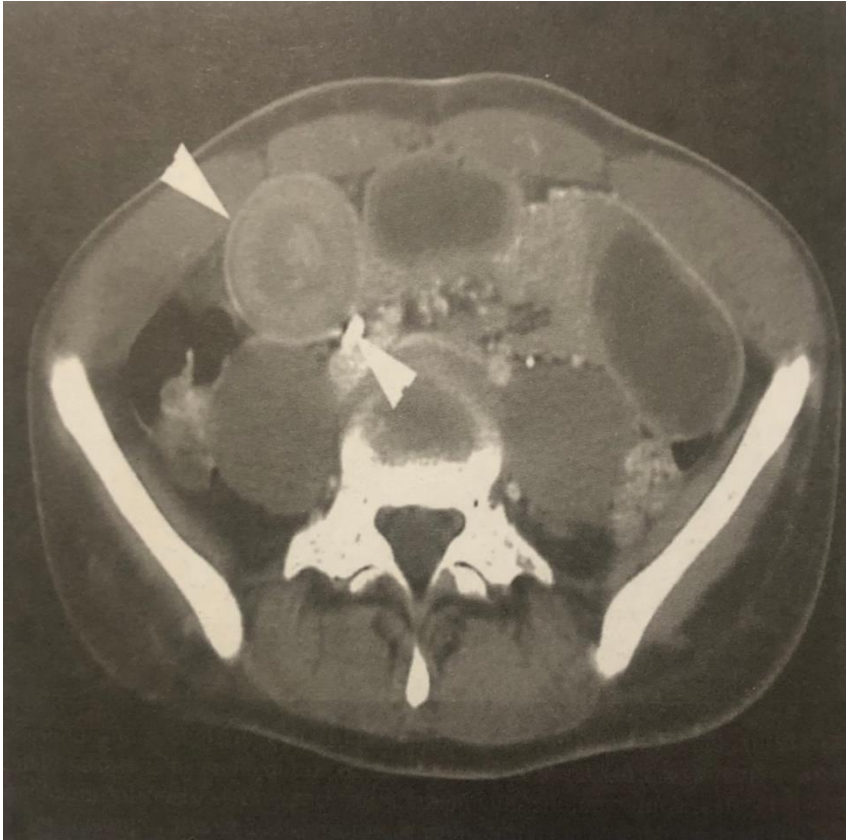
1. Назовите методику лучевого исследования
2. Опишите патологические изменения
3. На основании клинических и рентгенологических данных сформулируйте предварительный диагноз

Эталон ответа.

1. Компьютерная томография органов брюшной полости в аксиальной проекции с контрастированием.
2. Поджелудочная железа увеличена в размерах. Стенки ее неоднородны, отечны, воспалительно измененные (А).
3. Острый отечный панкреатит.

Задача № 8.

Больной 42 лет поступил в клинику с жалобами на острую боль в животе, возникшую 2 часа назад, частые позывы на рвоту. Стула нет, газы не отходят. Беспокоен, громко кричит. При осмотре. Живот вздут больше в верхней половине, перитонеальные симптомы сомнительные. Выше и слева от пупка определяется овоидной формы образование плотноэластичной консистенции.



Вопросы.

1. Назовите методику лучевого исследования
2. Опишите патологические изменения
3. На основании клинических и рентгенологических данных сформулируйте предварительный диагноз

Эталон ответа.

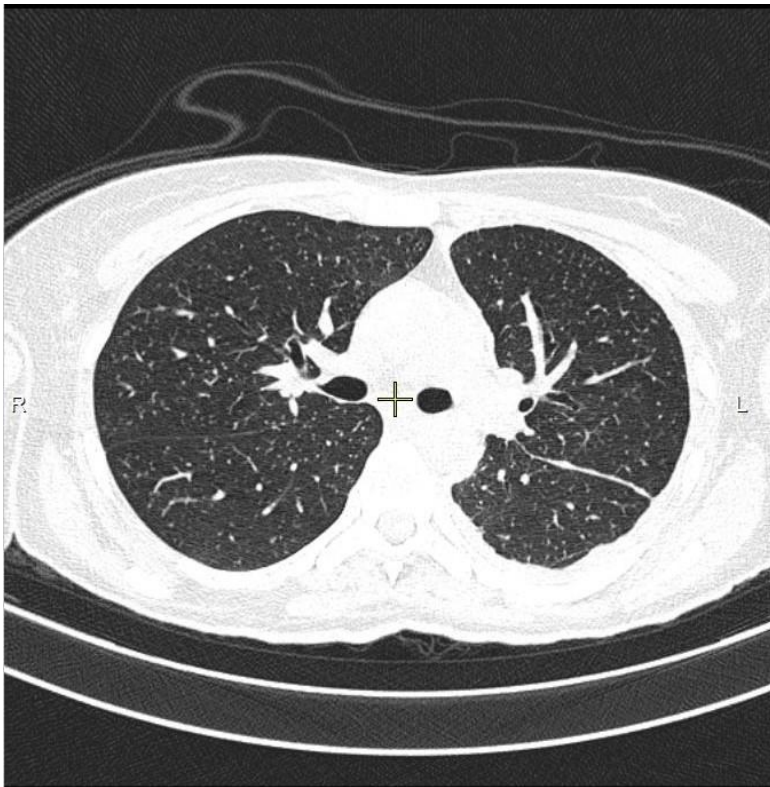
1. Компьютерная томография органов брюшной полости в аксиальном срезе без преждевременного в/в болюсного и перорального контрастирования.
2. В просвете тощей кишки определяется тень инвагината с четкими ровными стенками. Симптом «мишени». Просвет кишечника не визуализируется. Расширение проксимальных петель тонкого кишечника.
3. Смешанная непроходимость. Тонко-тонкокишечная инвагинация.

Задача № 9.

Пациентка С., 37 лет. Жалобы на длительный субфебрилитет и кашель. Назначено исследование органов грудной клетки.

Вопросы.

1. Какое исследование было проведено?
2. Какой лёгочный синдром представлен?



Эталон ответа.

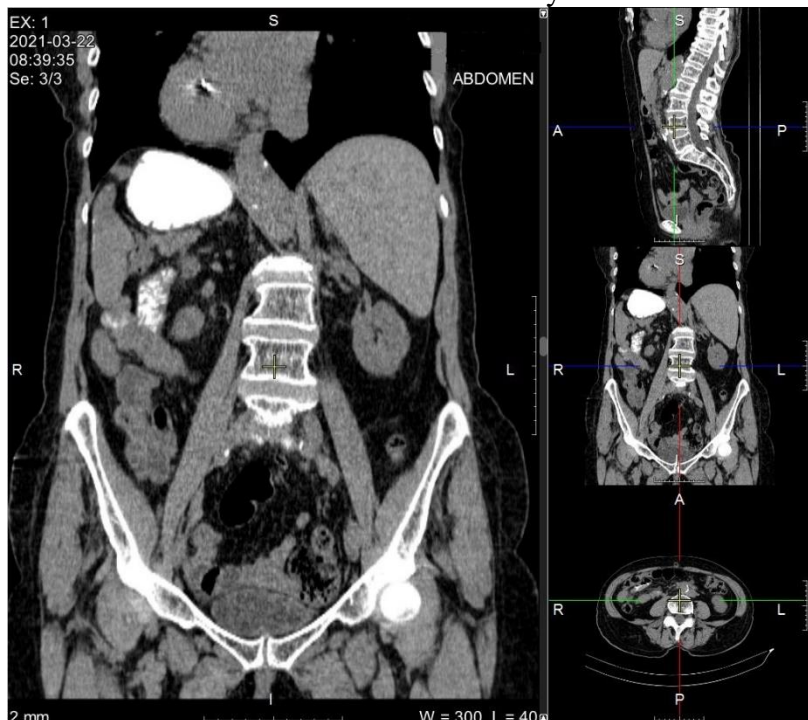1. КТ-исследование.
2. Синдром лёгочной диссеминации

Задача № 10.

Пациентка П., 74 года. Жалоб не предъявляет. В анамнезе заболевание лёгких. Исследование органов брюшной полости проведено с целью исключения распространения патологии.

Вопросы.

1. Какое исследование было проведено?
2. Какая анатомическая особенность случайно выявлена в ходе исследования?



Эталон ответа.

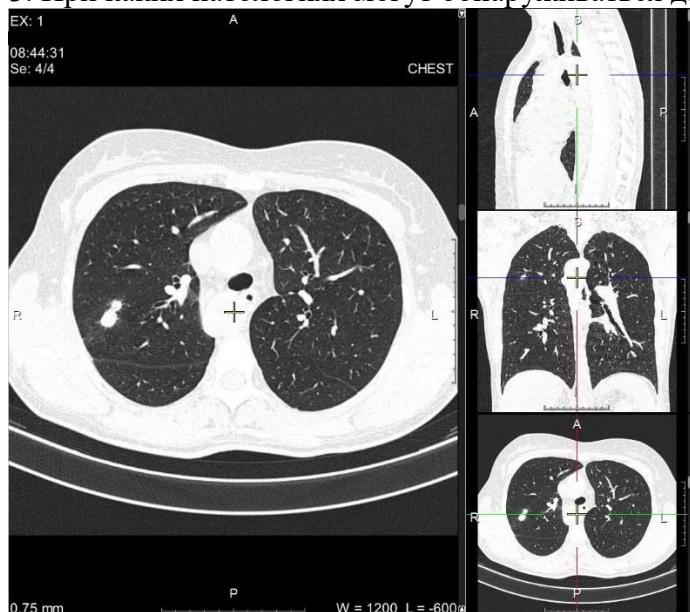
1. КТ-исследование
2. Транспозиция основных внутренних органов брюшной полости.

Задача № 11.

Пациентка В., 41 год. Жалобы на длительный субфебрилитет и кашель. Назначено исследование органов грудной клетки.

Вопросы.

1. Какое исследование было проведено?
2. Какие изменения в лёгких были выявлены?
3. При каких патологиях могут обнаруживаться данные изменения?



Эталон ответа.

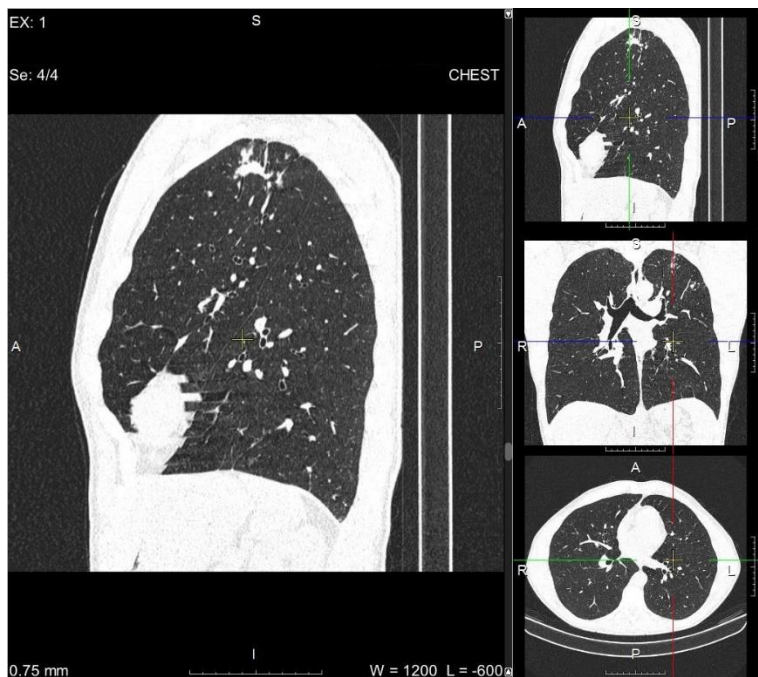
1. КТ-исследование;
2. Справа в С2 в зоне кальцинации и пневмосклероза определяется мелкий конгломератный фокус с единичными гиперденсными включениями;
3. Основной диф. ряд: инфильтративный туберкулёз лёгких, внебольничная пневмония, злокачественные и доброкачественные образования.

Задача № 12.

Пациент Т., 48 лет. Жалобы на длительный субфебрилитет и кашель. Назначено исследование органов грудной клетки.

Вопросы.

1. Какое исследование было проведено?
2. Какие изменения в лёгких были выявлены?
3. При каких патологиях могут обнаруживаться данные изменения?

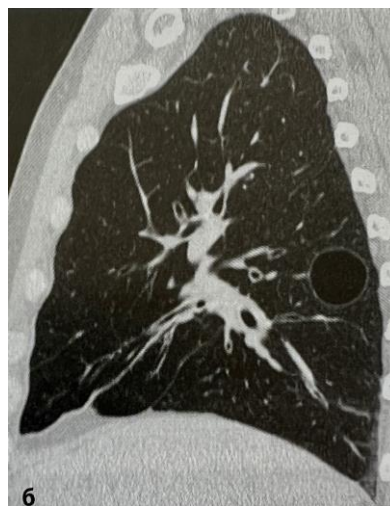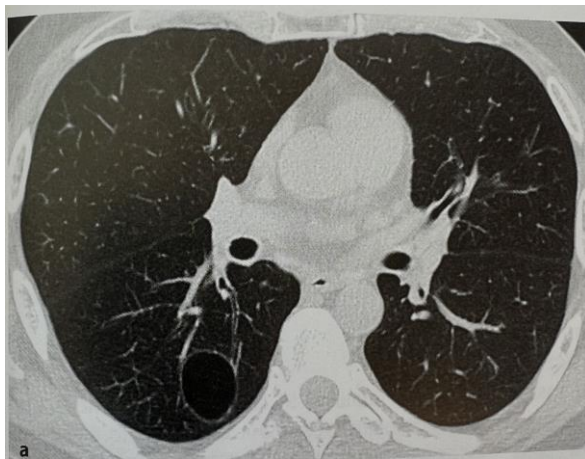


Эталон ответа.

1. КТ-исследование;
2. Слева в С1-С2 конгломератно расположенные очагово-фокусные изменения с признаками наличия дренирующих бронхов на фоне деформации лёгочного рисунка;
3. Основной диф. ряд: инфильтративный туберкулёз лёгких, внебольничная пневмония, злокачественные и доброкачественные образования.

Задача № 13

Больной 59 лет обратился в поликлинику с жалобами на боли в груди, одышку, кашель в течение месяца.



Вопросы.

1. Укажите проекцию а
2. Укажите проекцию б
3. Дайте заключение на основании клинических и рентгенологических данных

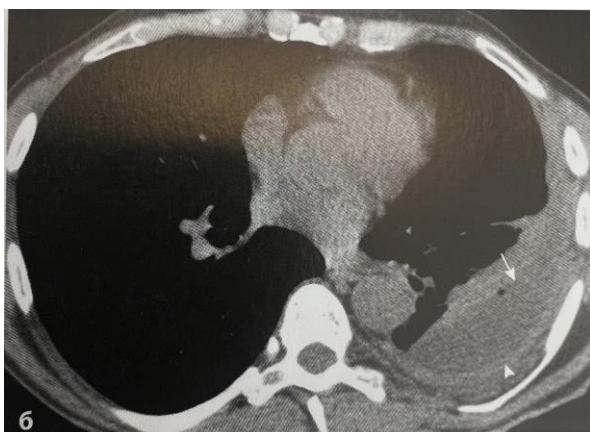
Эталон ответа.

1. Аксиальная томограмма (а)
2. Фронтальная реконструкция (б)

3. Воздушная киста в VI сегменте правого легкого. Киста имеет отчетливо определяемую стенку. Ткань легкого, прилежащая к кисте, не изменена.

Задача № 14.

Больной 55 лет самостоятельно обратился в приемный покой с жалобами на повышение температуры в течении пяти дней, кашель около недели, одышку. Проведена компьютерная томография органов грудной клетки.



Вопросы.

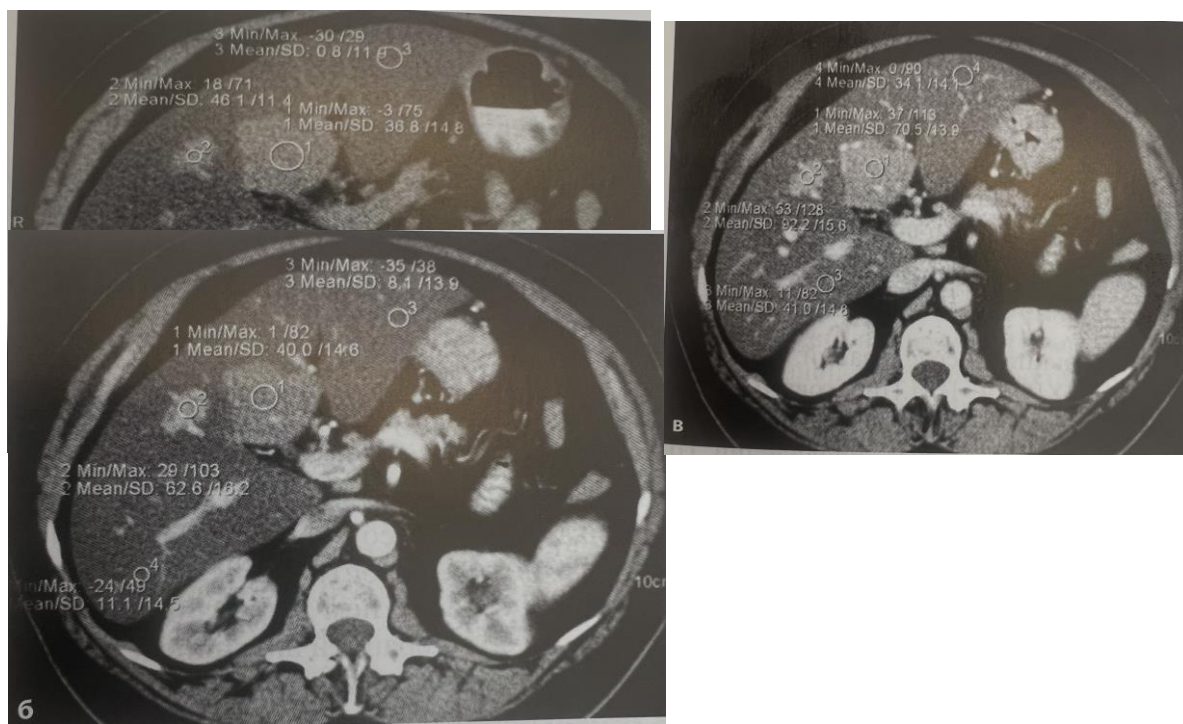
1. Укажите, что обозначено «стрелкой»
2. Укажите, что обозначено «головкой стрелки»
3. На основании клинических и рентгенологических данных сформулируйте предварительный диагноз

Эталон ответа.

1. Определяется значительное утолщение висцерального (стрелка) листка плевры.
 2. Определяется значительное утолщение париетального (головка стрелки) листка плевры.
- В осумкованной жидкости имеются мелкие газовые пузырьки
3. Диагноз: воспалительный процесс в нижней доле левого легкого, осложнившийся эмпиемой плевры.

Задача № 15.

У больного Н. при КТ-исследовании выставлен DS «Очаговый жировой гепатоз II ст.»



Опишите патологическую картину на представленных изображениях.

Эталон ответа.

Изображение А.

В воротах печени на фоне жировой перестройки паренхимы со снижением денситометрического показателя до 12-14 HU определяется менее неизменный участок, денситометрический показатель которого 36,8 HU;

Изображение Б.

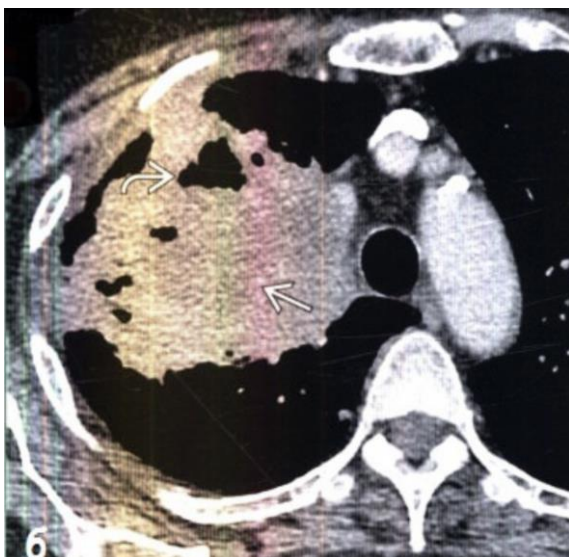
В артериальную фазу контрастного усиления денситометрический показатель малоизмененной паренхимы и паренхимы, подверженной жировой перестройке, существенно не изменился;

Изображение В.

В портальную фазу плотность малоизмененной паренхимы повысилась на 40-50 HU, а патологической - только на 20-25 HU.

Задача № 16.

Мужчина 64 лет с жалобами на упорный хронический кашель, во время которого может отходить мокрота с примесью крови, боли в грудной клетке, одышка, повышенная утомляемость.



Вопросы.

1. На основании клинических и рентгенологических данных сформулируйте предварительный диагноз.
2. Опишите патологическую картину

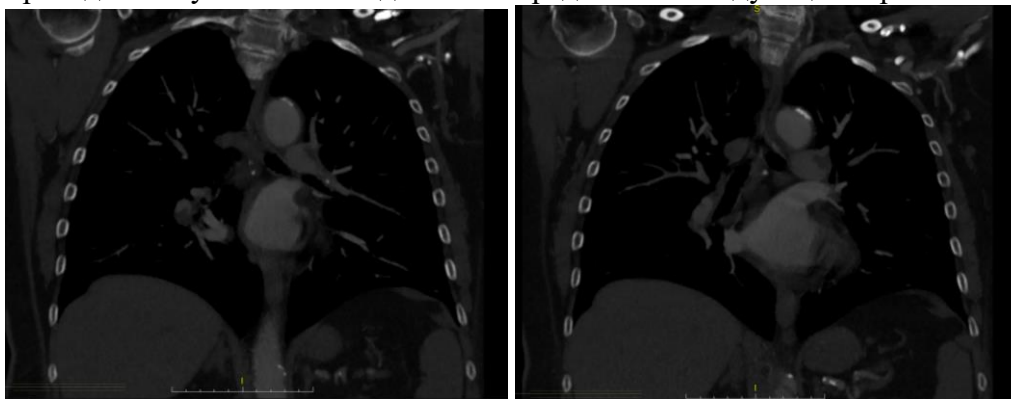
Эталон ответа.

1. Плоскоклеточный рак легких.
2. При нативной КТ в верхней доле правого легкого визуализируется объемное образование мягкой тканной плотности со спикурообразным контуром. В структуре образования имеются гиподенсные участки и полости, содержащие газ. Среди всех типов рака легких формирование полостей наиболее характерно именно для плоскоклеточного рака.

Задача № 17.

Пациентка М. 81 год доставлена бригадой скорой помощи в приемное отделение с подозрением на острый коронарный синдром без подъема сегмента ST, с жалобами на болезненные ощущения за грудиной, одышку при нагрузке. Тропониновый тест - отрицательный. Кардиологом было назначено проведение лучевого исследования. При

проведении лучевого исследования определяется следующая картина:



Вопросы.

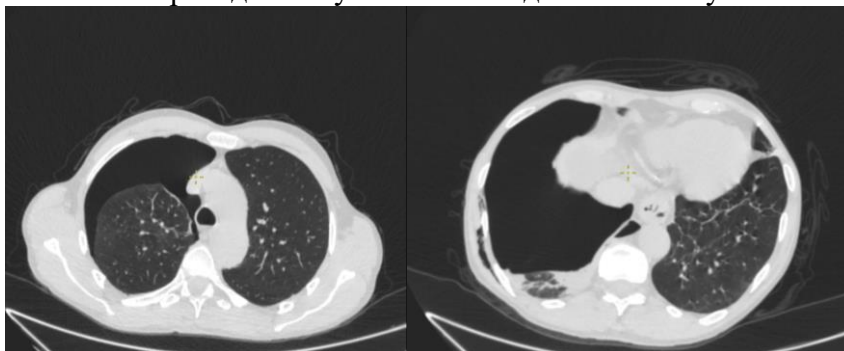
1. Какое лучевое исследование было проведено данному пациенту?
2. В какой плоскости выполнена реконструкция на представленных изображениях?
3. Какие изменения при проведении лучевого исследования у данного пациента вы видите?
4. Для какого заболевания эти изменения характерны?

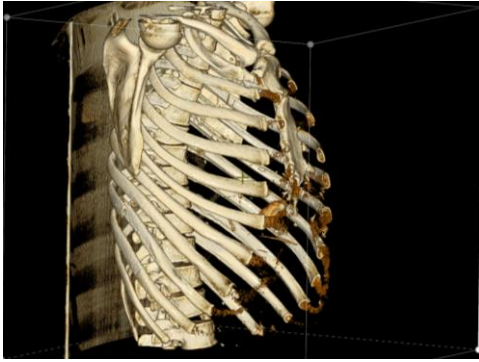
Эталон ответа

1. Выполнена компьютерная томография с введением контрастного препарата (ангиопульмонография).
2. На представленных изображениях реконструкция представлена в корональной плоскости.
3. В просвете главных долевых и сегментарных ветвей легочной артерии определяются дефекты наполнения (тромботические массы) – абсолютный признак ТЭЛА.
4. Так же при диагностике ТЭЛА существуют косвенные признаки: высокое стояние куполов диафрагмы, увеличение диаметра пораженного сосуда (у данной пациентки измерения не выполнены), дисковидные или дольковые ателектазы (на представленных изображениях не выявлено), жидкость в плевральной полости и субплевральные уплотнения легочной ткани (развитие инфарктной пневмонии).

Задача № 18.

Пациент М. 54 лет доставлен бригадой скорой помощи в приемное отделение с подозрением на пневмоторакс. Мужчина упал правым боком на бетонную лестницу, с момента травмы болевые ощущения сохранялись и усиливалась одышка. Хирургами было назначено проведение лучевого исследования. Получены изображения:





Вопросы.

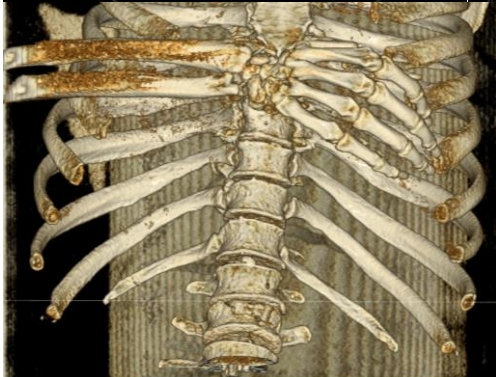
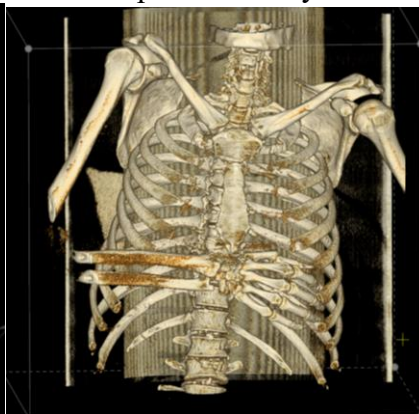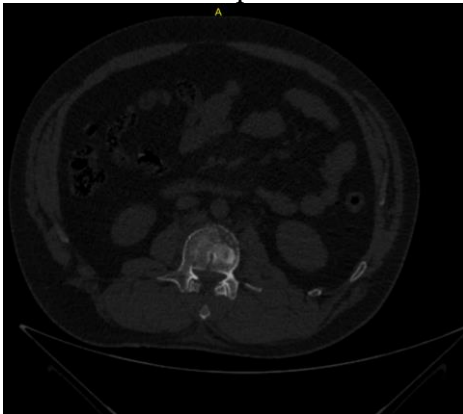
1. Какое лучевое исследование было проведено данному пациенту?
2. В какой плоскости выполнена реконструкция на представленных изображениях?
3. Какие изменения у данного пациента вы видите?
4. Для какого заболевания эти изменения характерны?

Эталон ответа.

1. Проведена компьютерная томография без контрастного усиления (нативная).
2. Реконструкция в аксиальной плоскости, а так же представлен объемный рендеринг.
3. У пациента на серии КТ определяется свободный газ в плевральной полости, незначительное смещение органов средостения в противоположную от скопления газа сторону (влево), определяется воздух в мягких тканях грудной стенки (эмфизема мягких тканей грудной стенки), левое лёгкое коллабировано, раневой канал не определяется. При просмотре объемного рендеринга можно определить перелом 9 ребра по боковой поверхности с захождением отломков.
4. Все эти изменения характерны для посттравматического закрытого пневмоторакса.

Задача № 19.

Пациент С. 33 лет доставлен в приемное отделение родственниками на собственном автомобиле. Пациент занимался строительными работами и упал с высоты примерно 2 этажа, жалуется на боли в области поясницы и сильные боли при движении и попытке встать на ноги. Травматологом назначено проведение лучевого исследования.



Вопросы.

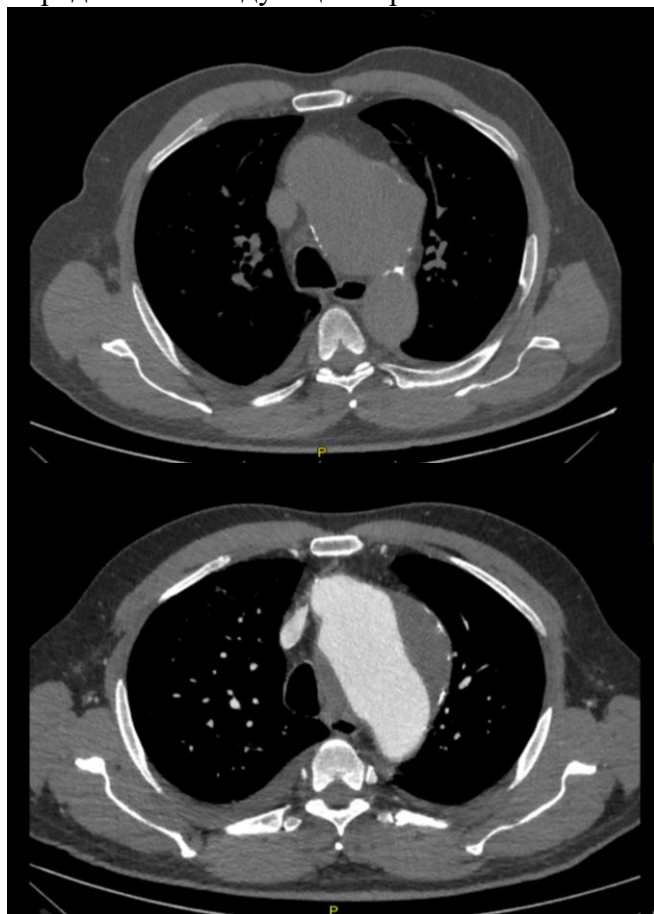1. Какое лучевое исследование было проведено данному пациенту?
2. В какой плоскости выполнена реконструкция на представленных изображениях?
3. Какие изменения у данного пациента вы видите?
4. Для какого заболевания эти изменения характерны?

Эталон ответа.

1. Проведена компьютерная томография без контрастного усиления (нативная).
2. Реконструкция представлена в аксиальной плоскости, а так же представлен объемный рендеринг.
3. У пациента на серии КТ определяется перелом L2 позвонка, линия перелома ориентирована саггитально, определяются осколки (перелом по типу «взрывного»). Так же у пациента необходимо оценить процент сужения спинномозгового канала, возможном смещение отломков в спинномозговой канал.
4. Судя по представленным изображениям можно говорить о неполном взрывном переломе верхней части L2 позвонка.

Задача № 20.

Пациент А. 59 лет доставлен в приемное отделение бригадой скорой помощи с фибрилляцией предсердий, с жалобами на ощущения перебоев в работе сердца, одышка при нагрузке. Из анамнеза: страдает ХОБЛ и СД 2 типа. Пациент осмотрен кардиологом и назначено проведение лучевого исследования. При проведении лучевого исследования определяется следующая картина:



Вопросы.

1. Какое лучевое исследование было проведено данному пациенту?
2. В какой плоскости выполнена реконструкция на представленных изображениях?
3. Какие изменения у данного пациента вы видите?
4. Для какого заболевания эти изменения характерны?

Эталон ответа. 1. Выполнена компьютерная томография нативная и с введением

контрастного препарата (аортография).

2. Реконструкция представлена в аксиальной плоскости.

3. У пациента на серии нативных КТ определяется расширение дуги аорты, больше 4см, что позволяет предположить аневризматическую природу этого расширения.

4. Для дифференциации необходимо выполнить контрастную КТ. В просвете дуги аорты определятся дефект наполнения – тромботические массы. Необходимо оценить наличие признаков расслоения (диссекции стенок) на уровне ниже дуги аорты и в области восходящей части аорты (оценить по де Бейки).

ПК-3 Способен определять показания, проводить, а также интерпретировать и протоколировать результаты магнитно-резонансных томографических исследований, в том числе с использованием контрастных лекарственных препаратов и соблюдением требований радиационной безопасности

1) Типовые задания для оценивания результатов сформированности компетенции на уровне «Знать» (воспроизводить и объяснять учебный материал с требуемой степенью научной точности и полноты):

1. Магнитно-резонансная томография основана на явлении:

1. люминесценции
2. фосфоресценции
3. магнитного резонанса

2. На какие ядра настроены современные МР-томографы:

1. ^1H
2. ^{13}C
3. ^{19}F

3. МР-характеристиками объекта служат:

1. плотность протонов
2. время T_1
3. время T_2
4. фазовый сдвиг
5. величина радиочастотного импульса

4. Для искусственного контрастирования при МРТ применяют:

1. соединения технеция
2. соли кальция
3. соединения гадолиния

5. Какой из перечисленных элементов чаще всего изучают при МР-спектроскопии:

1. углерод
2. водород
3. фосфор

6. МР-спектроскопия определяет:

1. размер органа
2. интенсивности метаболизма в органе
3. положение органа
4. полость в органе

7. Использование МРТ целесообразно при:

1. заболевании глаза
2. остеохондрозе
3. заболевании крови
4. болезнях желудка

8. Противопоказанием к проведению МРТ является:

1. беременность
2. гипсовая повязка.
3. наличие металла в тканях (инородные тела, кардиостимулятор)

9. Жидкость на МР-томограммах вызывает:

1. повышение сигнала на T1, T2
2. понижение сигнала на T1, T2
3. повышение сигнала на T2 и снижение T1
4. понижение сигнала на T2 и повышение T1

10. В каких случаях при травме костно-суставной системы используют МРТ:

1. для выявления линии перелома в трубчатой кости
2. для дифференциальной диагностики патологического перелома позвонка
3. при переломе тела и дуги позвонка для выявления сдавления обломками спинного мозга и его корешков
4. для определения костной мозоли

11. Конкременты желчного пузыря чаще всего диагностируют при:

1. МРТ
2. КТ
3. УЗИ
4. ЭРХПГ

12. Новообразование печени при МР-исследовании выглядит как:

1. диффузное изменение интенсивности МР-сигнала от печени
2. очаговое изменение интенсивности МР-сигнала от печени
3. участок патологически измененного МР-сигнала от паренхимы печени

13. Округлый краевой дефект наполнения желчного пузыря размером 1,5 x 2 см, не меняющий своего положения в различных проекциях, является симптомом:

1. конкремента
2. перихолецистита
3. доброкачественной опухоли
4. рака

14. какие методы лучевой диагностики предпочтительнее при диагностике острого нарушения мозгового кровообращения?

- 1) КТ
- 2) МРТ
- 3) УЗИ
- 4) Сцинтиграфия
- 5) ПЭТ-КТ
- 6) КТ-ангиография

15. К легким и умеренным побочным реакциям на введение йодсодержащего контрастного препарата относятся:

- 1) Экстравазация
- 2) тошнота и рвота
- 3) крапивница
- 4) диффузная эритема
- 5) бронхоспазм
- 6) анафилактический шок

16. Основными факторами риска развития аневризм являются

- 1) Возраст.

- 2) Табакокурение.
- 3) Артериальная гипертония.
- 4) Атеросклероз.
- 5) Пол.
- 6) Раса.
- 7) Семейный анамнез.
- 8) Верно все

17. Какие артерии в норме (в большинстве случаев) отходят от дуги аорты:

- 1) Брахиоцефальный ствол
- 2) Правая подключичная артерия
- 3) Левая общая сонная артерия
- 4) Левая подключичная артерия
- 5) Правая позвоночная артерия
- 6) Левая внутренняя сонная артерия

18. Для коарктации аорты характерно:

- 1) Локальное сужение просвета аорты
 - 2) Расположение чаще в месте перешейка, дистальнее устья левой подключичной артерии
 - 3) Расширение просвета аорты более 40 мм
 - 4) Расширение внутренних грудных и межреберных артерий
 - 5) Наличие aberrантной правой подключичной артерии
- Эталон ответа 1,2,4*

19. К I типу аневризм брюшной аорты по классификации Покровского А.В. относятся

- 1) инфраренальные аневризмы без вовлечения бифуркации аорты,
- 2) супраренальные— аневризмы верхнего отдела брюшной аорты с вовлечением отходящих от нее ветвей,
- 3) тотальные аневризмы
- 4) инфраренальные аневризмы с поражением бифуркации аорты и подвздошных артерий,

20. КАКИЕ МЕТОДЫ ЛУЧЕВОЙ ДИАГНОСТИКИ ПРЕДПОЧТИТЕЛЬНЕЕ ПРИ ДИАГНОСТИКЕ СОСУДИСТЫХ МАЛЬФОРМАЦИЙ ГОЛОВНОГО МОЗГА?

- 1) Краниография
- 2) Компьютерная томография
- 3) Магнитно-резонансная томография
- 4) Церебральная ангиография
- 5) УЗИ
- 6) ПЭТ-КТ
- 7) Сцинтиграфия

Ответы на задания

Номер задания	Вариант ответа
1	3
2	1
3	1
4	3
5	2
6	2

7	2
8	3
9	3
10	3
11	3
12	3
13	3
14	1,2
15	2,3,4,5
16	8
17	1,2,4
18	1,2,4
19	2
20	2,3,4

2) Типовые задания для оценивания результатов сформированности компетенции на уровне «Уметь» (решать типичные задачи на основе воспроизведения стандартных алгоритмов решения):

Лучевые симптомы и синдромы поражения сердца

Лучевая диагностика экссудативных перикардитов

Эхокардиографическое исследование сердца: определить площадь каждой камеры сердца на эхокардиограмме.

Ангиографическое исследование сонных артерий.

Исследование верхних отделов мочевыводящих путей (обзорная урография)

Экскреторная урография с послойным (томо-и зонографическим исследованием)

Восходящая цистография

Антеградная пиелография

Исследование костно-суставной системы при травме

Исследование костно-суставной системы при дегенеративных, воспалительных и опухолевых заболеваниях

Исследование позвоночника при подозрении на остеохондроз (обзорные рентгенограммы и функциональные пробы)

Исследование черепа (обзорные рентгенограммы)

Исследование черепа в аксиальной проекции

Исследование турецкого «седла» (прицельные рентгенограммы)

Исследование придаточных пазух носа (вместе с послойным томо-и зонографическим)

Исследование височных костей по методу Шюллера, Майера, Стенверса

Компьютерно-томографическое исследование черепа

Исследование костно-суставной системы у детей при травме

Особенности лучевой диагностики патологических изменений мочеполовой системы у детей

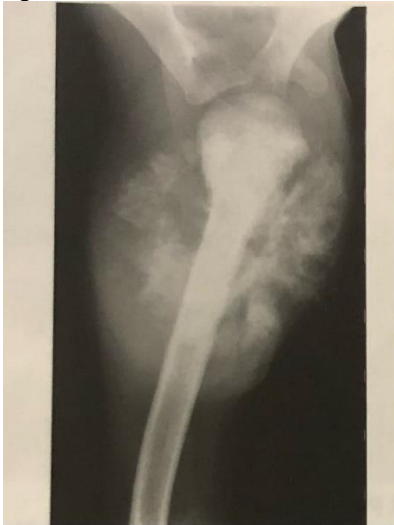Исследование пищеварительного тракта ребенка

Обеспечение безопасности пациентов при проведении лучевых диагностических исследований в детской практике

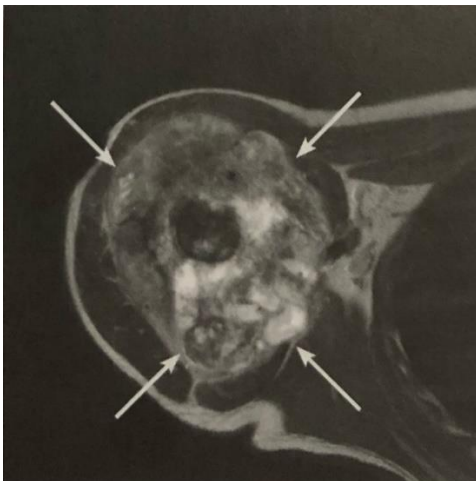3) Типовые задания для оценивания результатов сформированности компетенции на уровне «Владеть» (решать усложненные задачи на основе приобретенных знаний и умений, с их применением в нетипичных ситуациях, формируется в процессе практической деятельности):

Задача 1. Больной П, 45 года, обратился в поликлинику по месту жительства с жалобами

на ноющую боль в правом плечевом суставе, припухлость мягких тканей в этой области, беспокоит повышенная утомляемость и усталость. Врачом – терапевтом пациент был направлен на рентгенографию плечевого сустава, где был заподозрен патологический процесс:



С данными результатами пациента направили на дообследование плечевого сустава на МРТ:

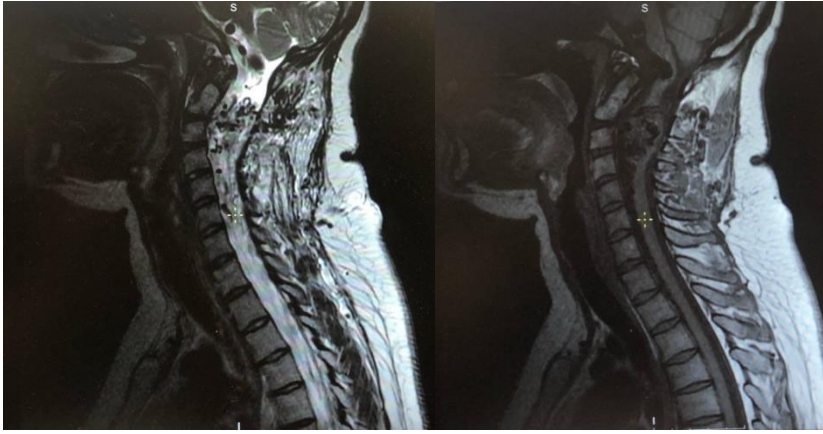

- 1) Опишите патологические изменения.
- 2) Какой тип распространения имеет данное образование?
- 3) На основании клинических и рентгенологических данных сформулируйте предварительный диагноз.

Эталон ответа: магнитно-резонансная томограмма плечевого сустава, T2-ВИ в аксиальной плоскости. Визуализируется одиночное образование с неровными нечеткими контурами, структура ее беспорядочная с патологическими костными уплотнениями и обызвествлениями. Деструкция плечевой кости и реактивные изменения надкостницы в виде спикул. Распространение образования в мягкие ткани с уплотнением и окостенением. Остеобластический тип распространения. Остеогенная саркома плечевой кости.

Задача 2. Пациент Т., 26 лет, обратился к терапевту с жалобами на увеличение мягких тканей на задней поверхности шеи и небольшой дискомфорт в этой области. Врачом – терапевтом был направлен на МРТ шейного отдела позвоночника:

МРТ шейного отдела позвоночника T1-ВИ и T2-ВИ.



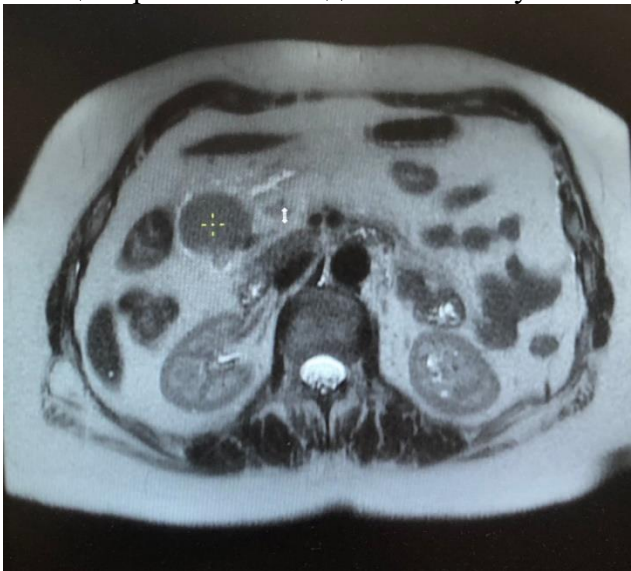1) Опишите патологические изменения.

2) На основании клинических и МРТ-данных сформулируйте предварительный диагноз.

Эталон ответа: На T1 -ВИ визуализируется изменение нормальной морфологии шейного отдела спинного мозга на протяжении C2 - C6 за счет наличия в этой области многочисленных гиподенсивных очагов с нечеткими границами (сосудистые полости). Отек мягких тканей шеи. На T2-ВИ визуализируется те же очаги, только гиперденсивного характера. Артериовенозная мальформация шейного отдела позвоночника на уровне C2 - C6.

Задача 3. Пациент О., 53 лет, поступил в стационар гастроэнтерологического отделения с жалобами на тошноту, рвота и потерю веса на 8 кг за последние 3 месяца. После осмотра врачом было назначено МРТ брюшной полости:

В МРТ – протоколе кратко было описано – округлое образование двенадцатиперстной кишки, размерами 70х60 мм, гомогенной структуры, с ровными контурами и кальцинированным ободком. Рост опухоли экспансивный.



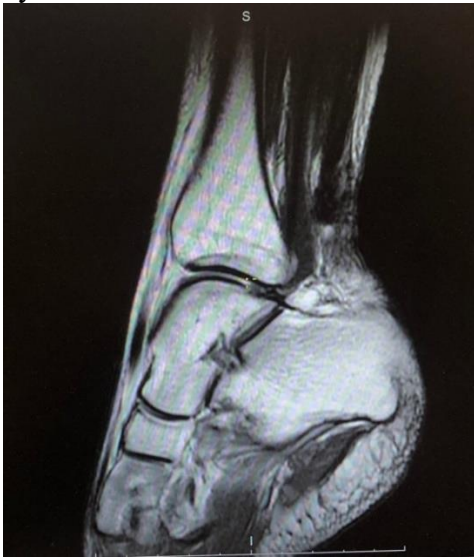1) Напишите дифференциальный ряд данного образования.

2) Какой тип опухолей вы знаете по отношению к просвету полого органа.

3) На основании клинических и МРТ данных сформулируйте предварительный диагноз.

Эталон ответа: гастроинтестинальная стромальная опухоль (ГИСО) двенадцатиперстной кишки, лимфома двенадцатиперстной кишки, экзо- и эндофитный рак. Экзо- и эндофитный тип опухоли. Гастроинтестинальная стромальная опухоль (ГИСО) двенадцатиперстной кишки.

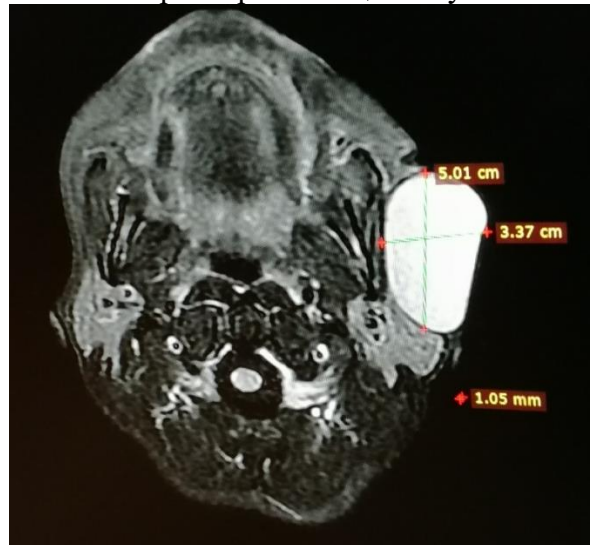
Задача 4. Пациент Л., 19 лет, поступил в приемный покой с жалобами на боли и хромоту в левом голеностопном суставе. Пациенту было сделано МРТ исследование голеностопного сустава:



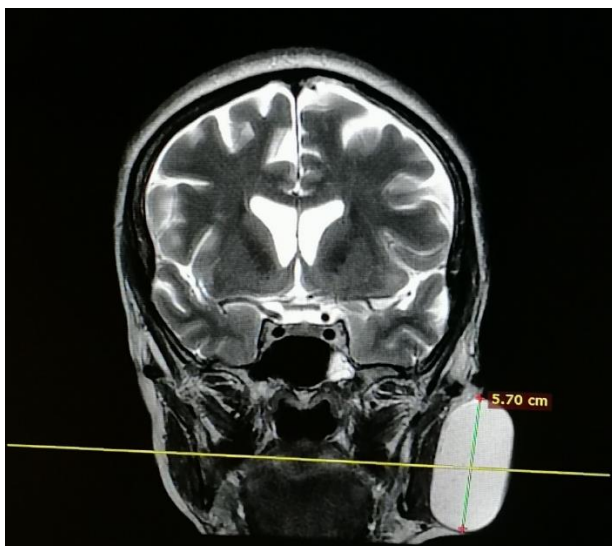
- 1) Опишите патологические изменения.
- 2) Назовите кости предплюсны.
- 3) На основании клинических и МРТ данных сформулируйте предварительный диагноз.

Эталон ответа: Полное повреждение ахиллова сухожилия. Предплюсна состоит из семи костей: таранной, пяточной, ладьевидной, кубовидной и трех клиновидных. Разрыв ахиллова сухожилия.

Задача 5. Пациентка Н. направлена в ТОКОД для верификации образования в левой околочелюстной области. Со слов пациентки, данное образование появилось 3 года назад и с момента появления постепенно увеличивается в размерах. Пациентку оно не



беспокоит. Опишите полученные изображения.

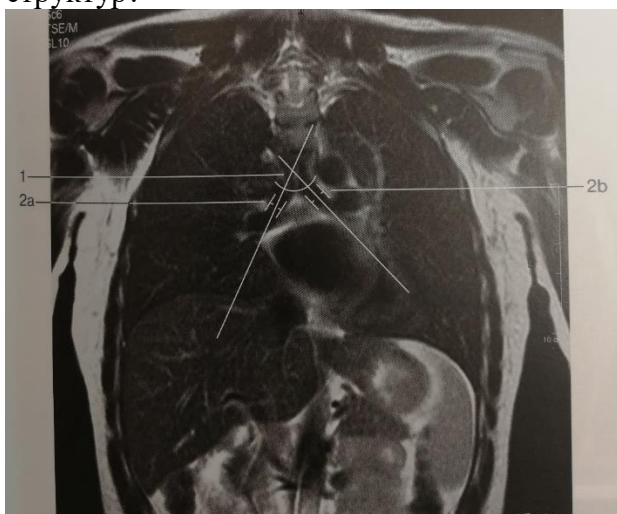


Эталон ответа.

Кистозное образование мягких тканей левой околоушной области, расположенное вдоль ветви нижней челюсти, размерами 5,0 x 3,4 x 5,7 см. Образование компримирует левую околоушную железу. МР-картина смешанной заместительной гидроцефалии. Очаговые изменения вещества головного мозга дисциркуляторного характера. Данных за ОНМК и интракраниальный объемный процесс нет.

Задача 6. Пациентке Л. Выполнена МРТ органов грудной клетки.

Какие структуры обозначены цифрами и какие нормативные значения есть у данных структур?

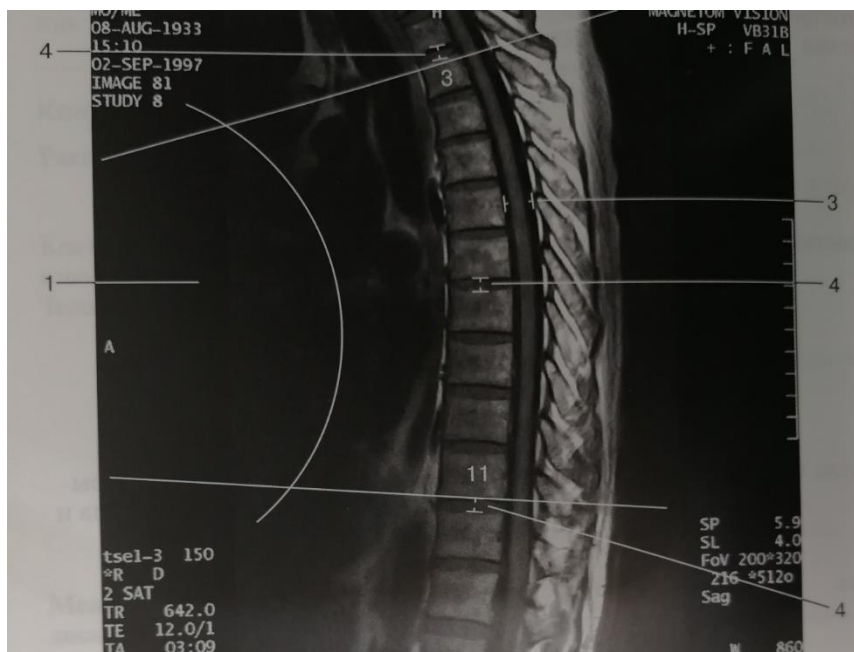

Эталон ответа:

- 1 – угол бифуркации трахеи (составляет приблизительно $55 - 65^\circ$).
- 2a – ширина правого главного бронха (составляет приблизительно 15 мм).
- 2b - ширина левого главного бронха (составляет приблизительно 13 мм).

Задача 7. Пациенту К. выполнена МРТ верхнего отдела брюшной полости (зоной интереса являются печень, желчный пузырь и селезенка).

Какие структуры обозначены цифрами и какие нормативные значения есть у данных структур? Как измеряется соотношение между хвостатой и правой долями печени?



Эталон ответа.

1 – кифотический угол, образуемый линией, параллельной замыкательным пластинкам тел позвонков

Th3 и Th11. В норме составляет 25°

3 – сагиттальный размер позвоночного канала

на уровне Th1 – Th11 = 13 – 14 мм, на уровне Th12 = 15 мм.

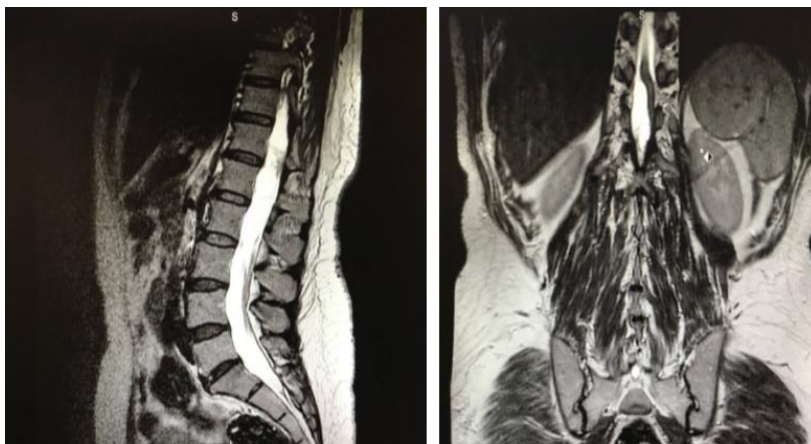4 – высота межпозвоночных дисков

на уровне Th1 в норме она min, на уровне Th7 – 11 достигает 4 – 5 мм, является max на уровне Th11 – Th12.

Задача 9. Пациентка Д., 38 лет. Жалобы на боль в области поясницы, беспокоит длительно. Назначено исследование пояснично-крестцового отдела позвоночника.

Какое исследование было проведено?

Какие изменения были выявлены?



Ответ:

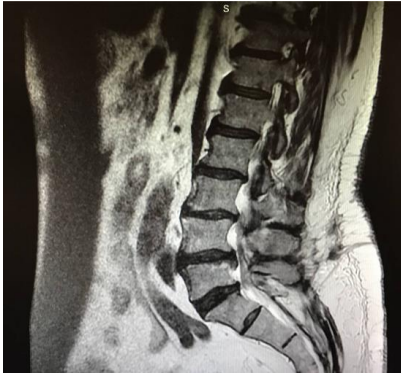МРТ пояснично-крестцового отдела позвоночника;

Экстрamedулярная интрадуральная опухоль спинного мозга.

Задача 10. Пациент К., 32 года. Жалобы на боль в области поясницы, беспокоит длительно. Назначено исследование пояснично-крестцового отдела позвоночника.

Какое исследование было проведено?

Какие изменения были выявлены?



Ответ:

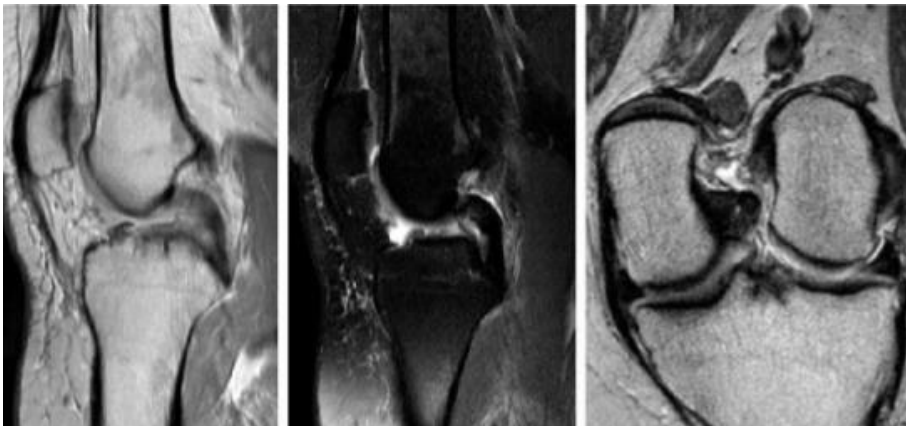
МРТ пояснично-крестцового отдела позвоночника;

Межпозвонковая грыжа поясничного отдела позвоночника на уровне L4-L5.

Задача 11. Пациент Р., 40 лет. Жалобы на боль и нестабильность в левом коленном суставе. Из анамнеза известно, что впервые симптомы возникли после падения на горных лыжах. Назначено исследование коленного сустава.

Какое исследование было проведено?

Какие изменения были выявлены?



Ответ:

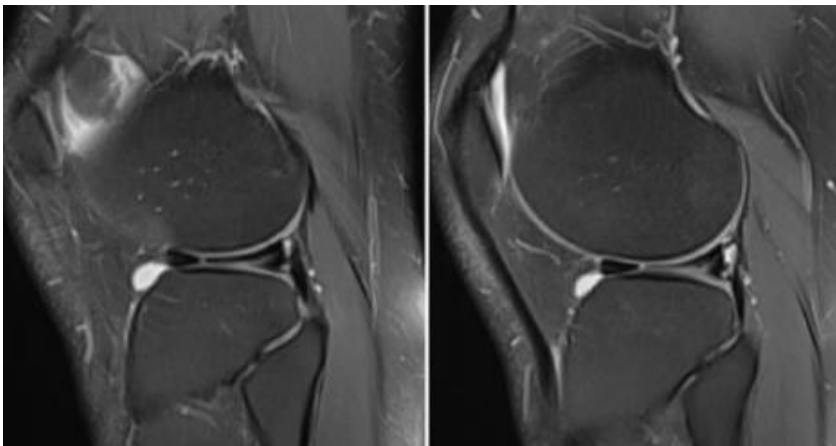
МРТ левого коленного сустава;

Разрыв передней крестообразной связки.

Задача 12. Пациент Л., 46 лет. Жалобы на боль и ограничение движений в правом коленном суставе. Из анамнеза известно, что впервые симптомы возникли после падения во время игры в футбол. Назначено исследование коленного сустава.

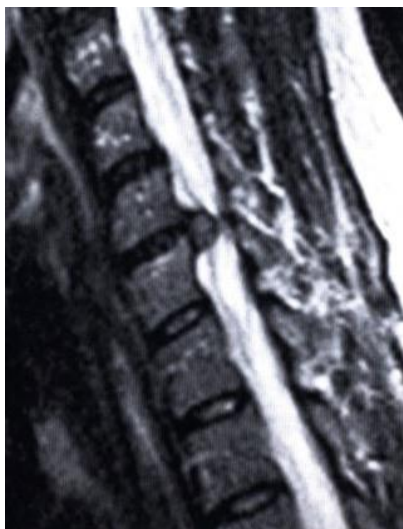Какое исследование было проведено?

Какие изменения были выявлены?



Ответ:
МРТ правого коленного сустава;
Разрыв латерального мениска.

Задача 13. Мужчина 45 лет обратился в поликлинику с жалобами на острую боль в шее в течении нескольких дней. Из анамнеза: боль в шее беспокоит около года, в течении последней недели боль усилилась, не купируется НПВС.
Выполнена МРТ:



- 1) Опишите патологические изменения (слева).
- 2) Опишите патологические изменения (справа).
- 3) Проведите дифференциальную диагностику.

Ответ: 1- Слева: T1-ВИ с КУ, сагиттальная проекция: экструзия диска C4-C5 В, сдавливающая спинной мозг. Менее выраженная протрузия диска C5-C6 также является причиной компрессии спинного мозга. Периферическое усиление сигнала связано с эпидуральным венозным сплетением и развитием грануляционной ткани.

2- Справа: На аксиальном T2*GRE MP-И определяется левосторонняя грыжа диска В, деформирующая левую половину дурального мешка, сдавливающая спинной мозг и распространяющаяся в направлении левого межпозвонкового отверстия.

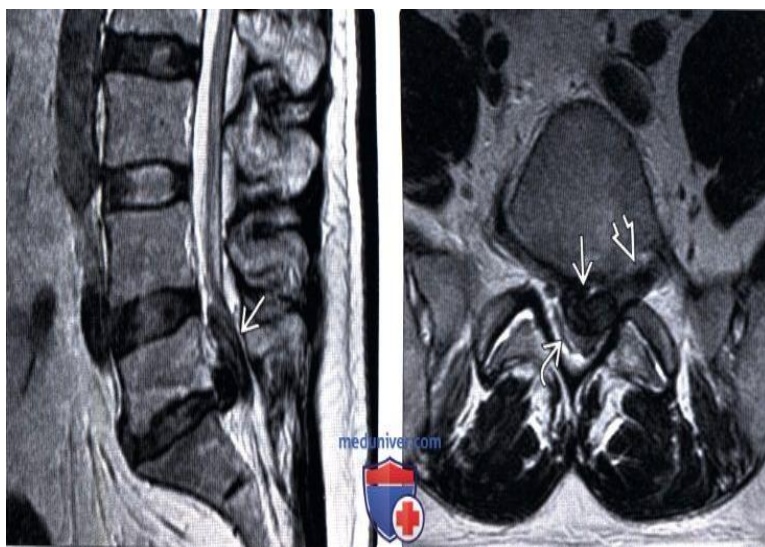
3- ОЗПС

Спондилофит

Опухоль

Кровоизлияние

Абсцесс



Задача 14. Мужчина 42 лет обратился в поликлинику с жалобами на острую боль в пояснице с иррадиацией в левую ногу, боль появилась после переохлаждения.
Выполнена МРТ.

- 1) Опишите патологические изменения (слева).
- 2) Опишите патологические изменения (справа).
- 3) Проведите дифференциальную диагностику.

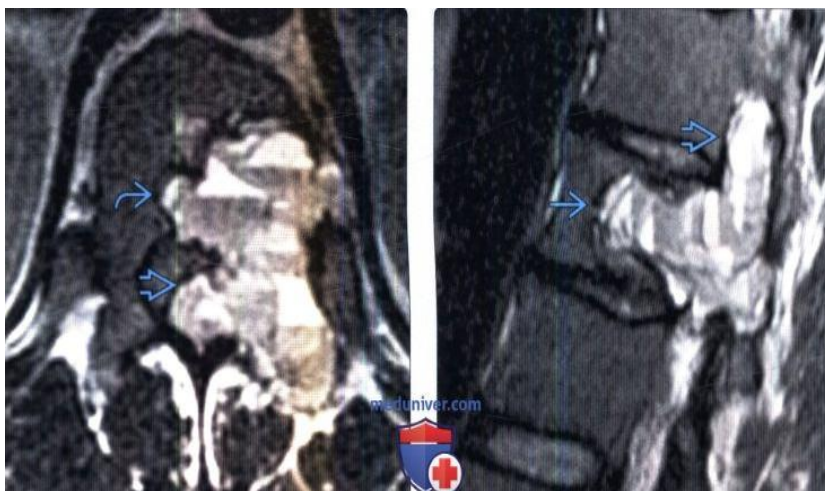
Ответ: 1-(Слева) На сагиттальном TSE T2-ВИ определяется крупная экструзия межпозвонкового диска L5-S1 с секвестрацией (свободным фрагментом) и миграцией в проксимальном направлении.

2- (Справа) T2-ВИ, аксиальный срез: крупная центральная и левосторонняя экструзия межпозвонкового диска с выраженной деформацией дурального мешка. Грыжа распространяется в левое межпозвонковое отверстие.

3-Дифференциальная диагностика:

Перидуральный фиброз
Эпидуральный абсцесс
Эпидуральный метастаз
Опухоль оболочек нерва

Задача 15. Мужчина 39 лет обратился в поликлинику с жалобами на боль в спине и медленным развитием около 5 месяцев.
Выполнена МРТ.



- 1) Опишите патологические изменения (слева).
- 2) Опишите патологические изменения (справа).
- 3) Проведите дифференциальную диагностику.

Ответ:

1- Слева) Аксиальный срез, T2-ВИ: аневризмальная костная киста T12, характеризующаяся наличием множественных уровней жидкости, образующихся вследствие оседания компонентов крови. Переходная зона с нормальной костью узкая и склерозированная. Видны признаки разрушения кортикальной пластинки, распространения опухоли в спинномозговой канал и сдавления спинного мозга.

2- (Справа) На сагиттальном T2-ВИ у этого же пациента определяются признаки распространения опухоли в тело позвонка и спинномозговой канал. Важнейшим моментом дифференциальной диагностики является определение источника происхождения опухоли.

3-Дифференциальная диагностика:

Остеобластома
Телеангиоэктатическая остеогенная саркома
Метастазы
Гигантоклеточная опухоль
Киста Тарлова

Задача 16. У женщины 58 лет было выявлено объемное образование в малом тазу, для уточнения стадии опухолевого процесса и дальнейшей тактики лечения ей назначена МРТ органов малого таза.

- 1) Перечислите преимущества данного метода.
- 2) Перечислите другие методы исследования, для данного пациента.

Ответ:

1- МРТ не связана с воздействием на пациента ионизирующего излучения. Позволяет выполнить многоплоскостную реконструкцию изображений. Обеспечивает превосходное пространственное разрешение и контрастность тканей, особенно с применением высокопольных магнитов (3 Тл). Дает возможность динамического исследования и тем самым оценки функции. Позволяет поставить окончательный диагноз при некоторых типах злокачественных опухолей и ряде доброкачественных процессов.

2- Другие методы исследования:

Лучевые методы:

УЗИ: - Целесообразно при первичной оценке состояния пациентки.

- Позволяет получить представление о поражении матки и яичников.

КТ: - Особенно показана для уточнения стадии опухолевого процесса (при распространении его за пределы малого таза и при лимфаденопатии).

- Применяется для оценки отдаленных результатов после лечения опухоли.

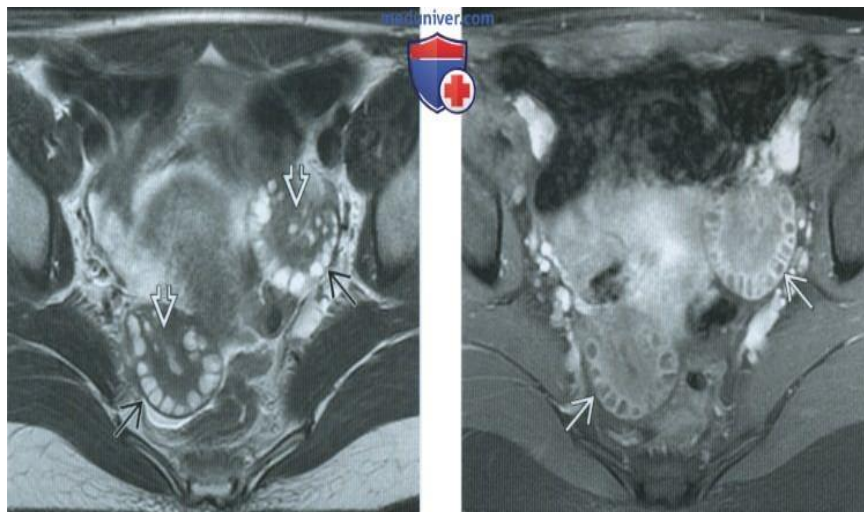
- Позволяет уточнить диагноз при подозрении на тубоовариальный абсцесс.

Задача 17. Больная 30 лет поступила в гинекологическое отделение с жалобами на нарушение менструального цикла, гирсутизм. Анамнез: Менструации с 13 лет, нерегулярные через 3-6 месяцев по 9-12 дней, обильные, болезненные. Половая жизнь с 18 лет, постоянная, от беременности не предохранялась.

За последний год отмечается повышенное оволосение, увеличение массы тела.

Гинекологическое исследование: Наружные половые органы развиты правильно. Шейка конической формы, не эрозирована. Матка маленькая, плотная, подвижная. Яичники с обеих сторон увеличены. Выделения светлые.

Проведена МРТ.



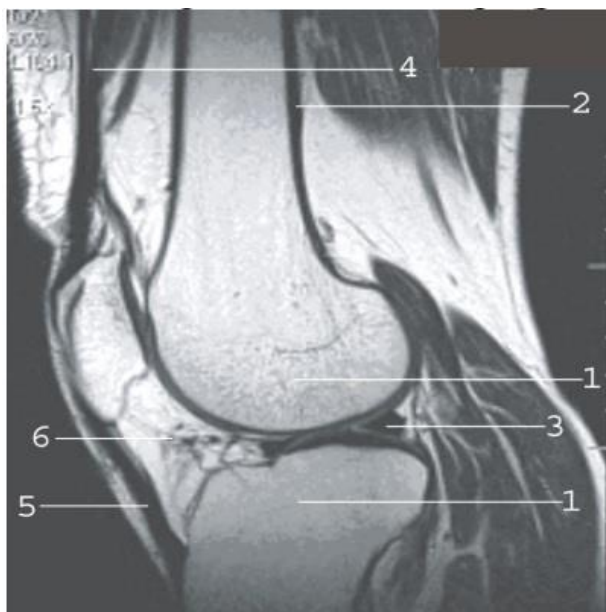
- 1) Опишите патологические изменения (слева).
- 2) Опишите патологические изменения (справа).
- 3) На основании клинических и рентгенологических данных сформулируйте предварительный диагноз.

Ответ:

- 1- Слева: При МРТ на T2-ВИ FSE в аксиальной плоскости у той же пациентки выявляется увеличение обоих яичников. Расположенные на периферии мелкие фолликулы образуют характерную для СПКЯ картину «нити жемчуга». Строма, занимающая центральную часть яичника, на T2-ВИ обычно гипоинтенсивна (в данном случае тоже).
- 2- Справа: При МРТ с контрастным усилением на T1-ВИ FS в аксиальной плоскости у той же пациентки вокруг фолликулов виден ободок, характеризующийся усилением сигнала после введения контрастного вещества. При возникновении во время УЗИ затруднений при подсчете фолликулов и определении объема яичников можно выполнить МРТ.
- 3- Диагноз: Синдром поликистозных яичников.

Задача 18. Назовите метод лучевой диагностики, который был выполнен пациенту? Какой режим сканирования представлен на снимке? В какой проекции представлено изображение? Назовите пронумерованные структуры.

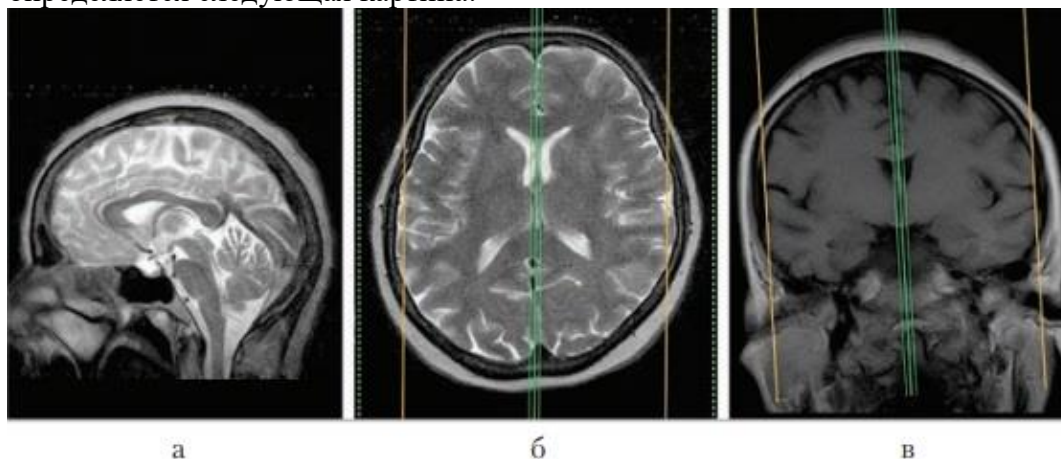
Пациенту М. 25 лет проведена лучевая диагностика коленного сустава в платной клинике. Пациент после забега в марафоне почувствовал боль в колене. При проведении лучевого исследования определяется следующая картина:



Эталон ответа: Пациенту проведено МРТ коленного сустава в режиме T1-ВИ в саггитальной плоскости. Кожа, подкожная жировая клетчатка, а также межфасциальный жир в определенной степени напоминают отображение красного костного мозга и характеризуются в T1 ВИ гиперинтенсивным, а в T2 ВИ менее интенсивным сигналом, что соответственно визуализируется в виде ярко-белых и светло-серых структур. Сухожилия, связки, фасции, представленные практически не гидратированной фиброзной тканью, дают отчетливо низкий сигнал, т. е. выявляются в виде структур черного цвета в обоих стандартных режимах. Суставная капсула визуально сливается с синовиальным слоем. Мышцы, в силу особенностей протонной плотности, практически не дают сигнала в T1 ВИ и с некоторым повышением сигнала в T2 ВИ. Поэтому визуально мышцы характеризуются структурами черного (T1 ВИ) или темно-серого (T2 ВИ) цвета, разделенными хорошо визуализируемыми за счет относительно высокого сигнала прослойками межфасциального жира. Структуры на снимке: 1 – эпифизы бедренной и большеберцовой кости; 2 – кортикальный слой; 3 – мениск; 4 – сухожилие четырёхглавой мышцы бедра; 5 – собственная связка надколенника; 6 – жировая ткань (тело Гоффа).

Задача 19. Назовите метод лучевой диагностики, который был выполнен пациенту? Какой режим сканирования представлен на снимке? В какой проекции представлено изображение? Опишите исследование и дайте заключение.

Пациент 52 лет доставлен в приемное отделение бригадой скорой помощи с подозрением на острое нарушение мозгового кровообращения. При проведении лучевого исследования определяется следующая картина:



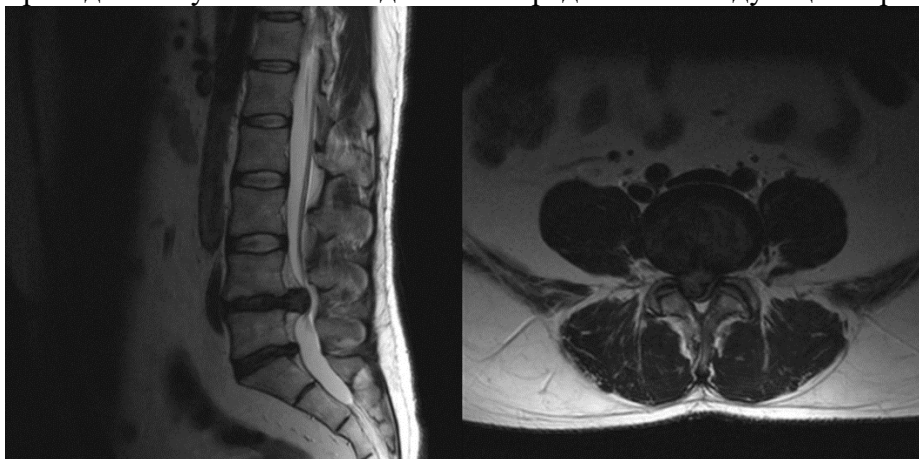
Эталон ответа: Пациенту проведено МРТ сканирование головного мозга, на скане А исследование представлено в сагиттальной проекции (режим Т2-ВИ), Б – аксиальной (режим Т2-ВИ) и В – корональной (режим Т1-ВИ).

Желудочковая система не расширена, боковые желудочки обычной конфигурации, симметричны. Третий и четвёртый желудочки не расширены. Субарахноидальное пространство над конвексительной поверхностью головного мозга не расширено. Топография срединных структур не изменена. Краниовертебральные соотношения не нарушены. Гипофиз в размерах не увеличен. Стволовые структуры мозга без признаков патологических изменений. Миндалины мозжечка обычно расположены. Околоносовые пазухи пневматизированы.

Заключение: данных за очаговое поражение вещества головного мозга не выявлено.

Задача 20. Назовите метод лучевой диагностики, который был выполнен пациенту? Какой режим сканирования представлен на снимке? В какой проекции представлено изображение? Опишите исследование и дайте заключение.

Пациенту А. 30 лет проведена лучевая диагностика поясничного отдела позвоночника в платной клинике. Пациент после занятий в спортзале на следующий день почувствовал сильную боль в пояснице, усиливающуюся при наклонах и затруднения при ходьбе. При проведении лучевого исследования определяется следующая картина:



Эталон ответа: Пациенту проведено МРТ исследование поясничного отдела позвоночника в сагиттальной и аксиальной проекции. Оба скана представлены в Т2-ВИ. Высота межпозвонкового диска L4/L5 и L5/S1 и сигналы от м/п дисков на этом уровне по Т2 снижены. Определяется задняя диффузная грыжа диска L4/L5, размером до 1,5 см (приблизительно), распространяющаяся в межпозвонковые отверстия с обеих сторон. Передне-задний размер позвоночного канала на этом уровне до 0,7 см (приблизительно). Определяется задняя грыжа диска L5/S1 размером до 0,7 см, передне-задний размер достоверно не оценить без аксиальной проекции (предположительно 1,6 см по сагиттальной). Заключение: МР картина дегенеративно-дистрофических изменений поясничного отдела позвоночника. Грыжи дисков L4/L5 и L5/S1.

Шаблоны описания рентгенологических, компьютерно томографических и магнитно-резонансных томографических исследований

1. Шаблоны описаний рентгенологических исследований

Обзорная рентгенограмма ГРУДНОЙ КЛЕТКИ

1. Проекция снимка (передняя или задняя прямая, правая или левая боковая, передняя или задняя косая: 1-ая или 2-ая).
2. Особые условия рентгенографии (в положении больных сидя или лежа из-за тяжести их состояния; с дыхательной динамической нерезкостью изображения у больных без сознания и т.п.).
3. Оценка качества снимка (физико-технические характеристики: оптическая плотность, контрастность, резкость изображения; отсутствие артефактов и вуали).
4. Состояние мягких тканей грудной клетки (объем, структура, наличие инородных тел или свободного газа после травм и т.п.).
5. Состояние скелета грудной клетки и плечевого пояса (положение, форма, величина и структура костей: ребер, грудины, видимых шейных и грудных позвонков, ключиц, лопаток, головок плечевых костей; состояние ядер окостенения и зон роста у детей и молодых людей).
6. Сравнительная оценка легочных полей (площадь, форма, прозрачность). При обнаружении симптомов патологии (обширное или ограниченное затемнение, или просветление, очаги, круглая или кольцевидная тень) подробное описание их положения, формы, размеров, плотности тени, структуры, контуров.
7. Состояние легочного рисунка (распределение элементов, архитектоника, калибр, характер контуров).
8. Состояние корней легких (положение, форма, размеры, структура, контуры элементов, наличие дополнительных образований).
9. Состояние средостения (положение, форма и ширина его в целом и характеристика отдельных органов).
10. Рентгеноморфометрия.
11. Рентгенологическое (клинико-рентгенологическое) заключение.
12. Рекомендации по дообследованию.

Рентгенограмма КОСТЕЙ

1. Область исследования.
2. Проекция снимка (прямая, боковая, аксиальная, тангенциальная, специальная, дополнительная или нестандартная у тяжелого больного).
3. Оценка качества снимка (физико-технические характеристики: оптическая плотность, контрастность, резкость изображения; отсутствие артефактов и вуали).
4. Состояние мягких тканей (форма, объем, интенсивность и структура тени, наличие инородных тел или свободного газа после травм и т.п.).
5. Положение кости (обычное, смещение вследствие вывиха или подвывиха).
6. Величина и форма кости (нормальная, укорочение или удлинение, утолщение вследствие рабочей гипертрофии или гиперостоза, истончение вследствие врожденной гипоплазии или приобретенной атрофии, искривление, вздутие).
7. Наружные контуры кости с учетом анатомических особенностей (ровные или неровные, четкие или нечеткие).
8. Кортикальный слой (нормальный, истончен или утолщен за счет гиперостоза или эностоза, непрерывный или прерывистый за счет деструкции, остеолита или перелома).
9. Костная структура (нормальная, остеопороз, остеосклероз, деструкция, остеонекроз, секвестрация, остеолит, кистовидная перестройка, нарушение целостности).
10. Реакция надкостницы (отсутствует, имеется: линейная или отслоенная,

бахромчатая, слоистая или "луковичная", спиккулы или игольчатая, периостальный козырек, смешанная).

11. Ростковые зоны и ядра окостенения у молодых людей (соответствие возрасту, положение, форма и величина).

12. Состояние рентгеновской суставной щели (нормальной ширины, деформирована, сужена равномерно или неравномерно, расширена равномерно или неравномерно, затемнена вследствие обызвествлений или наличия выпота, содержит дополнительные образования: костные отломки, инородные тела, костные или хрящевые фрагменты - суставные мыши).

13. Рентгеноморфометрия.

14. Рентгенологическое (клинико-рентгенологическое) заключение.

15. Рекомендации по дообследованию.

Рентгенограмма СУСТАВОВ

1. Область исследования.

2. Проекция снимка (прямая, боковая, аксиальная, специальная, дополнительная или нестандартная у тяжелого больного).

3. Оценка качества снимка (физико-технические характеристики: оптическая плотность, контрастность, резкость изображения; отсутствие артефактов и вуали).

4. Состояние мягких тканей (форма, объем, интенсивность тени, структура, наличие инородных тел или газа после травм и т.п.).

5. Состояние рентгеновской суставной щели (нормальной ширины, деформирована, сужена равномерно или неравномерно, расширена равномерно или неравномерно, затемнена вследствие обызвествлений или наличия выпота, содержит дополнительные образования: костные отломки, инородные тела, костные или хрящевые фрагменты - суставные мыши).

6. Ростковые зоны и ядра окостенения у молодых людей (соответствие возрасту, положение, форма и величина).

7. Величина и форма суставных концов (нормальная, утолщение или атрофия, вздутие, уплощение, грибовидная деформация и т.п.).

8. Конгруэнтность (соответствие друг другу) суставной впадины и суставной головки.

9. Положение суставных концов (нормальное, смещение вследствие вывиха или подвывиха с указанием направления).

10. Контуры замыкательных пластинок эпифизов (непрерывные или прерывистые, ровные или неровные, четкие или нечеткие, утолщенные или истонченные).

11. Структура подхрящевого (субхондрального слоя) (нормальная, остеопороз, остеосклероз, деструкция, секвестрация, кистовидная перестройка).

12. Костная структура эпифизов и метафизов (нормальная, остеопороз, остеосклероз, деструкция, остеонекроз, секвестрация, остеолит, кистовидная перестройка, нарушение целостности).

13. Реакция надкостницы (отсутствует, имеется: линейная или отслоенная, бахромчатая, слоистая или "луковичная", спиккулы или игольчатая, периостальный козырек, смешанная).

14. Рентгеноморфометрия.

15. Рентгенологическое (клинико-рентгенологическое) заключение.

16. Рекомендации по дообследованию.

Рентгенограмма ПОЗВОНОЧНИКА

1. Область исследования.

2. Проекция снимка (прямая, боковая, косая, другие).

3. Оценка качества снимка (физико-технические характеристики: оптическая плотность, контрастность, резкость изображения; отсутствие артефактов и вуали).

4. Состояние мягких тканей, особенно пара - и превертебральных (форма, объем,

интенсивность и структура тени).

5. Выраженность физиологических (лордоз, кифоз) и наличие патологических (сколиоз, кифоз) изгибов.

6. Состояние позвонков:

- тела (положение, форма, величина, контуры, структура, ядра окостенения у молодых людей);

- дужки (положение, форма, величина, контуры, структура);

- отростки (положение, форма, величина, контуры, структура, ядра окостенения у молодых людей).

7. Состояние межпозвоночных суставов (дуготросчатых, унковертебральных; в грудном отделе - реберно-позвоночных и реберно-поперечных).

8. Состояние межпозвоночных дисков (рентгеновских межпозвоночных промежутков) (форма, высота, структура тени).

9. Состояние позвоночного канала (форма и ширина).

10. Состояние других видимых отделов скелета.

11. Рентгеноморфометрия (при функциональных исследованиях, сколиозе и т.п.).

12. Рентгенологическое (клинико-рентгенологическое) заключение.

13. Рекомендации по дообследованию.

Обзорная рентгенограмма ЧЕРЕПА

1. Проекция снимка (свыше 20 обзорных и специальных проекций- указать).

2. Оценка правильности укладки (по критериям для каждой проекции).

3. Оценка качества снимка (физико-технические характеристики: оптическая плотность, контрастность, резкость изображения; отсутствие артефактов и вуали).

4. Форма и размеры черепа в целом.

5. Соотношение мозгового и лицевого отделов.

6. Состояние мягких тканей в области мозгового черепа (форма, объем, интенсивность и структура тени).

7. Состояние свода черепа (форма и размеры; толщина и структура костей, состояние наружной и внутренней пластинок и губчатого слоя; положение и состояние швов; состояние сосудистых борозд, венозных выпускников, пахионовых ямок; выраженность "пальцевых вдавлений"; пневматизация лобных пазух).

8. Состояние основания черепа (конфигурация и размеры; границы и контуры передней, средней и задней черепных ямок; размеры углов основания черепа; состояние турецкого седла; пневматизация костей; состояние естественных отверстий в области основания черепа и пирамид височных костей).

9. Наличие обызвествлений в области черепа и анализ их тени (физиологические или патогенные).

10. Общий обзор лицевого отдела черепа (форма, величина).

11. Состояние мягких тканей в области лицевого черепа (форма, объем, интенсивность и структура тени).

12. Состояние глазниц (форма, величина, контуры).

13. Полость носа и грушевидное отверстие (положение, форма, величина, пневматизация, состояние носовых раковин).

14. Состояние клеток решетчатого лабиринта (положение, форма, величина, контуры, пневматизация).

15. Состояние верхнечелюстных пазух (положение, форма, величина, контуры, пневматизация).

16. Состояние видимых отделов челюстей и зубов.

17. Рентгеноморфометрия.

18. Рентгенологическое (клинико-рентгенологическое) заключение.

19. Рекомендации по дообследованию.

Рентгенограммы

С

КОНТРАСТИРОВАНИЕМ

ОРГАНОВ

МОЧЕВЫДЕЛИТЕЛЬНОЙ СИСТЕМЫ

1. Условия проведенного исследования (вид, концентрация, количество и способ введения контрастного вещества; количество, проекция и последовательность снимков; положение больного, дыхательные пробы, другие условия).

2. Оценка качества снимка (качество подготовки больного к исследованию; физико-технические характеристики: оптическая плотность, контрастность, резкость изображения; отсутствие артефактов).

3. Состояние видимых отделов скелета.

4. Состояние окружающих мягких тканей и соседних органов.

5. Контуры больших поясничных мышц, в сравнении с обеих сторон (определяются или нет; ровные, неровные; четкие, нечеткие).

6. Положение почек.

7. Форма почек.

8. Размеры почек.

9. Контуры почек.

10. Интенсивность и структура тени почек.

11. Наличие дополнительных теней в проекции мочевых путей и других органов забрюшинного пространства и брюшной полости, подозрительных на конкременты, петрификаты, опухоли, чаши «Клойбера», газ под куполами диафрагмы и т.п.

12. Сравнительная оценка выделения контрастного вещества почками (сроки и выраженность нефрографической фазы, сроки и характер заполнения контрастом полостных систем).

13. Положение, форма и размеры чашечек и лоханок.

14. Положение, форма, контуры и ширина просвета различных отделов мочеточников.

15. Степень и характер заполнения мочеточников контрастным веществом.

16. Положение, форма, величина мочевого пузыря.

17. Контуры и структура тени мочевого пузыря.

18. Рентгеноморфометрия.

19. Рентгенологическое (клинико-рентгенологическое) заключение.

20. Рекомендации по дообследованию.

Анализ результатов проведенного повторного обследования, его динамика должны отражаться лечащим врачом в медицинской карте стационарного больного.

2. Шаблоны описаний КТ исследований

ГОЛОВА

Смещения срединных структур не выявлено.

Вещество головного мозга: серое и белое вещество мозга дифференцируется. Очагов патологической плотности в веществе головного мозга не выявлено.

Ликворосодержащие пространства: субарахноидальные пространства и цистерны мозга не расширены. Желудочки мозга не расширены. Боковые желудочки симметричны.

Селлярная область: не изменена.

Краниовертебральный переход обычно сформирован.

Миндалины мозжечка расположены выше края большого затылочного отверстия.

Костные структуры и полости: внутренние и наружные слуховые проходы – без особенностей. Воздушность клеток сосцевидных отростков не изменена. Остальные кости основания и свода черепа не изменены.

Дополнительная информация (указывать при картине гидроцефалии различной природы, опухолях головного мозга, травмах, подозрении на отек мозгового вещества) – отверстия моно прослеживаются.

ВИСОЧНЫЕ КОСТИ

Справа:

Наружное ухо: наружный слуховой проход не сужен, с четкими контурами, просвет свободен, без пристеночных утолщений слизистой, жидкостного содержимого.

Среднее ухо: структуры среднего уха дифференцированы, без пристеночных утолщений слизистой, жидкостного содержимого. Слуховые косточки правильно развиты, патологически не изменены. Аттико-антральное соустье прослеживается, не расширено.

Внутреннее ухо: внутренние слуховые проходы не расширены, симметричны. Улитка и полукружные каналы – без особенностей.

У детей – костное устье слуховой трубы пневматизировано.

Слева:

Наружное ухо: наружный слуховой проход не сужен, с четкими контурами, просвет свободен, без пристеночных утолщений слизистой, жидкостного содержимого.

Среднее ухо: структуры среднего уха дифференцированы, без пристеночных утолщений слизистой, жидкостного содержимого. Слуховые косточки правильно развиты, патологически не изменены. Аттико-антральное соустье прослеживается, не расширено.

Внутреннее ухо: внутренние слуховые проходы не расширены, симметричны. Улитка и полукружные каналы – без особенностей.

У детей – костное устье слуховой трубы пневматизировано.

Окружающие структуры: мостомозжечковые углы не изменены. Видимые структуры головного мозга не изменены.

Костно-деструктивных изменений не выявлено.

Сосцевидные отростки: ячейки сосцевидных отростков нормально развиты, их пневматизация не нарушена. Прилежащие мягкие ткани не изменены (не утолщены).

Отверстия внутренней сонной артерии и яремной вены – без особенностей.

ОКОЛОНОСОВЫЕ ПАЗУХИ (ВЗРОСЛЫЕ) ПАЗУХИ:

Лобные пазухи воздушны, без утолщения слизистой, уровней жидкости, фронтоназальные соустья прослеживаются.

Клетки решетчатой пазухи воздушны, без утолщения слизистой, уровней жидкости.

Основная пазуха воздушна, без утолщения слизистой, уровней жидкости, сфеноназальные соустья прослеживаются.

Верхнечелюстные пазухи:

- правая – без утолщения слизистой, уровней жидкости, гайморо-назальное соустье прослеживается.

- левая – без утолщения слизистой, уровней жидкости, гайморо-назальное соустье прослеживается.

Носовая перегородка дугообразно искривлена влево. Имеется костный гребень, ориентированный влево.

Носовые ходы сужены вследствие утолщения слизистой. Носовые раковины обычной формы.

Костные структуры и прочие области: костно-деструктивных изменений на исследованном уровне не выявлено. Структуры видимых отделов орбит – не изменены.

Структуры основания черепа – без патологических изменений.

Внутренние и наружные слуховые проходы без особенностей. Воздушность ячеек сосцевидных отростков, барабанных полостей не изменена, слуховые косточки дифференцируются. Улитка и полукружные каналы без особенностей.

Мягкие ткани: патологических образований не выявлено.

ОКЛОНОСОВЫЕ ПАЗУХИ (ДЕТИ) ПАЗУХИ:

Лобные пазухи не развиты/в стадии формирования.

Клетки решетчатой пазухи воздушны, без утолщения слизистой, уровней жидкости.

Основная пазуха воздушна, без утолщения слизистой, уровней жидкости, сфено-назальные соустья прослеживаются.

Верхнечелюстные пазухи:

- правая – без утолщения слизистой, уровней жидкости, гайморо-назальное соустье прослеживается.
- левая – без утолщения слизистой, уровней жидкости, гайморо-назальное соустье прослеживается.

Носовая перегородка дугообразно искривлена влево. Имеется костный гребень, ориентированный влево.

Носовые ходы сужены вследствие утолщения слизистой. Носовые раковины обычной формы. Нижние носовые раковины (могут быть только задние отрезки) гипертрофированы.

Аденоидные вегетации занимают ____ просвета носоглотки.

Костные структуры и прочие области: костно-деструктивных изменений на исследованном уровне не выявлено. Структуры видимых отделов орбит – не изменены. Структуры основания черепа – без патологических изменений.

Внутренние и наружные слуховые проходы без особенностей. Воздушность ячеек сосцевидных отростков, барабанных полостей не изменена, слуховые косточки дифференцируются. Улитка и полукружные каналы без особенностей.

Мягкие ткани: патологических образований не выявлено

ОРБИТЫ

Костные стенки: не изменены, верхняя и нижняя глазничная щели без особенностей.

Глазные яблоки симметричные. Стекловидное тело равномерной плотности.

Мышцы и сосуды глаз: нижняя, верхняя, латеральная и медиальная прямые и косая мышцы глаз не изменены. Глазничные артерия и вена не изменены при нативном исследовании.

Рetroбульбарная клетчатка не изменена. Плотность retroбульбарной клетчатки: справа – ____, слева – ____.

Слезные железы – без патологии.

НОСОСЛЕЗНЫЕ КАНАЛЫ

Раствором контрастного препарата ([название препарата] с физиологическим раствором в соотношении 3:1) проведено капельное орошение роговиц обоих глазных яблок.

Через 10 минут выполнено кт-сканирование.

Справа: верхний и нижний слезные каналы проходимы. Слезный мешочек заполнен раствором контрастного вещества. Носослезный канал заполнен содержимым, в канале контраста не определяется (проходимость нарушена).

Слева: верхний и нижний слезные каналы проходимы. Слезный мешочек заполнен раствором контрастного вещества. Носослезный канал проходим на всем протяжении – отрывается в нижний носовой ход, где также определяется контрастное вещество.

Признаков нарушения проходимости носослезной системы слева не выявлено.

Заключение: кт-признаки нарушения проходимости правого носослезного канала.

ФУНКЦИОНАЛЬНОЕ КТ-ИССЛЕДОВАНИЕ ЕВСТАХИЕВЫХ ТРУБ

Выполнено функциональное исследование для оценки проходимости слуховых (евстахиевых) труб во время выполнения пробы вальсальвы.

Глоточные отверстия слуховых труб симметричны по размерам и временному циклу открывания-схлопывания.

Справа:

Хрящевая часть слуховой трубы пневматизирована частично – на ____ мм по протяженности меньше по сравнению с контралатеральной.

Узкий перешеек перехода хрящевой части слуховой трубы в костную без особенностей.

Протяженность безвоздушного фрагмента составляет около ____ мм.

Костная часть слуховой трубы пневматизирована, без утолщения слизистых и костной деструкции.

Структуры среднего уха дифференцированы, без пристеночных утолщений слизистой оболочки, жидкого содержимого.

Слева:

Хрящевая часть слуховой трубы пневматизирована на всем протяжении до перешейка. Узкий перешеек перехода хрящевой части слуховой трубы в костную без особенностей. Костная часть слуховой трубы пневматизирована, без утолщения слизистых и костной деструкции.

Структуры среднего уха дифференцированы, без пристеночных утолщений слизистой оболочки, жидкостного содержимого.

Заключение: Кт-признаки нарушения проходимости хрящевой части правой слуховой трубы. (или норма: кт-признаков нарушения проходимости слуховых труб не выявлено)

МЯГКИЕ ТКАНИ ШЕИ

Исследование мягких тканей шеи от уровня тела нижнего края глазниц. Костные структуры: без признаков дислокации и костной деструкции. Носоглотка – без патологии. контуры глотки и гортани не деформированы, просветы не сужены. Грушевидные синусы свободны, симметричны. Голосовые складки – без особенностей. Хрящи гортани без особенностей.

Щитовидная железа в размерах не увеличена, однородной структуры.

Окружающие структуры: околоушный и поднижнечелюстные слюнные железы – симметричны, без патологии.

Крупные сосуды шеи – без патологических изменений. Лимфоузлы шеи не увеличены.

КТ ГОРТАНИ С ФОНАЦИЕЙ

Исследование выполнено от уровня нижней челюсти и до трахеи, с фонацией звука «И».

Структуры гортани: глоточно-надгортанные и черпало-надгортанные складки симметричны, не утолщены. Грушевидные синусы свободные. Голосовые складки симметричны, не изменены. Подскладочное пространство свободное. Хрящи гортани без особенностей. Просвет трахеи не изменен.

Носоглотка, полость рта, ротоглотка – без патологии.

Окружающие структуры – парафарингеальное и ретрофарингеальное пространства – не изменены. Надгортанник не изменен.

Контуры и структура мышц шеи не изменены.

Костно-деструктивных изменений, увеличенных лимфатических узлов не определяется.

ГРУДНАЯ КЛЕТКА

Легкие: легкие без очаговых и инфильтративных изменений. Трахея и крупные бронхи не изменены. Плеврального выпота не выявлено.

Средостение: средостение не расширено, в полости перикарда выпота нет. Лимфатические узлы: внутригрудные и подмышечные лимфоузлы не увеличены. Мягкие ткани грудной стенки не изменены.

Костные структуры: без патологических изменений.

Грудная клетка (дети)

легкие: легкие без очаговых и инфильтративных изменений. Трахея и крупные бронхи не изменены. Плеврального выпота не выявлено.

Средостение: средостение не расширено, в полости перикарда выпота нет.

Переднее средостение представлено структурно неизменённой вилочковой железой.

Лимфатические узлы: внутригрудные и подмышечные лимфоузлы не увеличены.

Корни лёгких не расширены, участков патологической плотности в проекции внутригрудных лимфоузлов при нативном сканировании не выявлено.

Мягкие ткани грудной стенки не изменены. Костные структуры: без патологических изменений.

ИСКЛЮЧЕНИЕ ТЭЛА

В просветах легочного ствола, правой и левой легочных артерий, сегментарных и субсегментарных ветвей легочных артерий дефектов контрастирования нет.

Легкие: легкие без очаговых и инфильтративных изменений. Трахея и крупные бронхи не изменены. Плеврального выпота не выявлено.

Средостение: средостение не расширено, в полости перикарда выпота нет. Лимфатические узлы: внутригрудные и подмышечные лимфоузлы не увеличены. Мягкие ткани грудной стенки не изменены.

Костные структуры: без патологических изменений.

Заключение: кт-признаков тромбоэмболии легочных артерий не выявлено.

НИЗКОДОЗНАЯ КТ ЛЕГКИХ

Исследование выполнено по низкодозному протоколу с использованием алгоритмов итеративной реконструкции с учетом индивидуальных антропометрических показателей. Легкие: легкие без очаговых и инфильтративных изменений. Трахея и крупные бронхи не изменены. Плеврального выпота не выявлено.

Средостение: средостение не расширено.

Лимфатические узлы: подмышечные лимфоузлы не увеличены.

Заключение: патологических изменений в легких не выявлено.

БРЮШНАЯ ПОЛОСТЬ И МАЛЫЙ ТАЗ

Печень: не увеличена, однородной структуры. Внутри- и внепеченочные протоки – не расширены.

Желчный пузырь: не изменен, рентгеноконтрастных конкрементов не выявлено.

Поджелудочная железа: не увеличена, структура не изменена, вирсунгов проток не расширен.

Селезенка: не увеличена, структура не изменена.

Надпочечники: не увеличены, структурно не изменены.

Почки и мочевыводящая система: почки обычно расположены, не увеличены, структура и плотность паренхимы не изменены.

Чашечно-лоханочные системы не расширены. Мочеточники не расширены. Конкрементов по ходу мочевыводящих путей не выявлено.

Органы малого таза: без патологических изменений.

Сосуды: без особенностей.

Лимфатические узлы: не увеличены.

Прочие органы: свободной жидкости в брюшной полости нет. В мягких тканях патологические изменения не выявлены.

Костные структуры: без патологических изменений.

Заключение: патологических изменений органов брюшной полости не выявлено.

ГРУДНАЯ КЛЕТКА + БРЮШНАЯ ПОЛОСТЬ + МАЛЫЙ ТАЗ

Легкие: легкие без очаговых и инфильтративных изменений. Трахея и крупные бронхи не изменены. Плеврального выпота не выявлено.

Средостение: средостение не расширено, в полости перикарда выпота нет.

Мягкие ткани грудной стенки не изменены.

Печень: не увеличена, однородной структуры. Внутри- и внепеченочные протоки – не расширены.

Желчный пузырь: не изменен, рентгеноконтрастных конкрементов не выявлено.

Поджелудочная железа: не увеличена, структура не изменена, вирсунгов проток не расширен.

Селезенка: не увеличена, структура не изменена. Надпочечники: не увеличены, структурно не изменены.

Почки и мочевыводящая система: почки обычно расположены, не увеличены, структура и плотность паренхимы не изменены.

Чашечно-лоханочные системы не расширены. Мочеточники не расширены. Конкрементов по ходу мочевыводящих путей не выявлено.

Органы малого таза: без патологических изменений.

Сосуды: без особенностей.

Лимфатические узлы: не увеличены.

Прочие органы: свободной жидкости в брюшной полости нет. В мягких тканях

патологические изменения не выявлены.

Костные структуры: без патологических изменений.

КТ-КОЛОНОСКОПИЯ

Исследование проведено в положении пациента лежа на животе и на спине. Ретроградно в просвет толстой кишки введено около 2000 мл воздуха. Толстая кишка расправлена на всем протяжении, в просвете помарки контрастного вещества. Прямая кишка с четкими, ровными контурами. Сигмовидная кишка удлинена, образует две петли, расположенные слева и в средних отделах брюшной полости и в малом тазу, гаустрация сохранена. На уровне печеночного и селезеночного изгибов толстая кишка также образует дополнительные петли. Купол слепой кишки обычно расположен, с четкими контурами, стенки не утолщены. Неизменённый червеобразный отросток отходит от переднемедиального контура слепой кишки, просвет его заполнен раствором урографина. Органических сужений и внутрипросветных образований, полипов по ходу толстой кишки не выявлено.

Органы брюшной полости: печень не увеличена, однородной структуры, нормальной плотности. Селезенка без особенностей. Поджелудочная железа не увеличена, структура паренхимы гомогенна. Надпочечники без особенностей. Почки не изменены. Чашечно-лоханочные системы не расширены, в их просвете конкрементов не выявлено. Мочевой пузырь не увеличен, стенки не утолщены, содержимое гомогенно. Внутренние половые органы не изменены.

Сосуды: сосуды без видимых изменений.

Лимфатические узлы: не увеличены.

Прочие органы: свободной или осумкованной жидкости, газа в брюшной полости нет.

В мягких тканях патологические изменения не выявлены. Наддиафрагмальные отделы легких не изменены.

Костные структуры: без патологических изменений.

КТ-ЭНТЕРОГРАФИЯ (с контрастом)

Качество изображения удовлетворительное.

Наполнение кишечника удовлетворительное до уровня тощей, подвздошной, слепой, дистальных отделов толстой кишки.

В терминальном отделе подвздошной кишки наблюдается циркулярное утолщение стенки на протяжении примерно 20 см, демонстрирующее повышенную васкуляризацию, с интенсивным/нормальным, трансмуральным/слоистым контрастированием. Имеются другие участки измененной кишки (skipped lesions).

Наличие фистул: нет.

Наличие абсцессов: нет.

Органы брюшной полости и малого таза: без патологических изменений.

Сосуды: сосуды без видимых изменений.

Лимфатические узлы: не увеличены.

Свободной жидкости в брюшной полости нет. В мягких тканях патологические изменения не выявлены.

Костные структуры: без патологических изменений.

КТ БРЮШНОЙ ПОЛОСТИ (ОБЗОРНАЯ)

Правая почка обычно расположена, не увеличена. В чашечках имеются конкременты диаметром от ____ до ____ мм, плотностью ____ ед.х. В нижней трети мочеточника имеется конкремент диаметром ____ мм, плотностью ____ ед.х. Лоханка и мочеточник умеренно расширены.

Левая почка обычно расположена, не увеличена. Чашечно-лоханочная система не расширена, в ее просвете конкрементов не выявлено. Мочеточник не расширен.

Мочевой пузырь в наполненном состоянии. Стенки его не утолщены. В просвете мочевого пузыря имеется конкремент диаметром ____ мм.

Органы брюшной полости на уровне исследования – без патологических изменений.

Забрюшинные и брыжеечные лимфоузлы не увеличены.

Жидкости в брюшной полости нет. Наддиафрагмальные отделы легких не изменены.

Заключение: конкремент нижней трети правого мочеточника с нарушением оттока мочи.

Уретеропиелозктазия справа. Камни чашечек обеих почек.

КТ МАЛОГО ТАЗА (МУЖСКОГО)

Мочевой пузырь: мочевой пузырь хорошо наполнен. Стенки его не изменены. Устья мочеточников без особенностей.

Предстательная железа и семенные пузырьки: не изменены. Кишечник: прямая кишка и параректальная клетчатка не изменена. Сосуды: сосуды без видимых изменений.

Лимфатические узлы: на обследуемом уровне не увеличены.

Прочие органы: свободной или осумкованной жидкости, газа не выявлено. В мягких тканях патологические изменения не выявлены.

Костные структуры: без патологических изменений.

КТ МАЛОГО ТАЗА (ЖЕНСКОГО)

Мочевой пузырь: мочевой пузырь хорошо наполнен. Стенки его не изменены. Устья мочеточников без особенностей.

Матка и яичники: не изменены.

Кишечник: прямая кишка и параректальная клетчатка не изменена. Сосуды: сосуды без видимых изменений.

Лимфатические узлы: на обследуемом уровне не увеличены.

Прочие органы: свободной или осумкованной жидкости, и газа не выявлено. В мягких тканях патологические изменения не выявлены.

Костные структуры: без патологических изменений.

ШЕЙНЫЙ ОТДЕЛ ПОЗВОНОЧНИКА

Статика: шейный лордоз сохранен/выпрямлен. Имеется патологический кифоз на уровне с5-с6.

Позвоночный канал: передне-задний размер – 12,5 мм (норма).

Структура: высота и форма тел позвонков не изменена. Костной деструкции не выявлено. Дугоотростчатые сочленения не изменены.

Межпозвонковые диски: снижена высота с5-с7 межпозвонковых дисков.

На уровне с5-с7 межпозвонковых дисков определяются грыжи, с наличием обызвествлений задней продольной связки, выступающие в просвет позвоночного канала до 3 мм, со стенозированием межпозвонковых отверстий.

Паравертебральные ткани и структуры не изменены.

Заключение: кт-признаки дегенеративных изменений межпозвонковых дисков на уровнях с5-с7.

ГРУДНОЙ ОТДЕЛ ПОЗВОНОЧНИКА

Статика: грудной кифоз усилен.

Позвоночный канал: передне-задний размер – 13,5 мм (норма).

Структура: высота и форма тел позвонков не изменена. Костной деструкции не выявлено. Дугоотростчатые сочленения не изменены.

Межпозвонковые диски:

На уровне th5-th7 межпозвонковых дисков определяются грыжи, выступающие в просвет позвоночного канала до 3 мм, со стенозированием межпозвонковых отверстий.

Паравертебральные ткани и структуры не изменены.

Заключение: кт-признаки дегенеративных изменений межпозвонковых дисков на уровне грудного отдела позвоночника.

ПОЯСНИЧНЫЙ ОТДЕЛ ПОЗВОНОЧНИКА

Статика: поясничный лордоз усилен / сохранен / сглажен. Соотношение позвонков: норма (нет анте/ретролистеза). Позвоночный канал: передне-задний размер – 15 мм (норма).

Структура: высота и форма тел позвонков не изменена. Костной деструкции не выявлено.

Дугоотростчатые сочленения не изменены.

Межпозвонковые диски: на уровне 1__ – 1__ определяются грыжи дисков, выступающие в просвет позвоночного канала до 4-5 мм со стенозом межпозвонковых отверстий.

Паравертебральные ткани и структуры не изменены.

Заключение: кт-признаки дегенеративных изменений межпозвонковых дисков на уровне поясничного отдела позвоночника.

КРЕСТЦОВО-ПОДВЗДОШНЫЕ СОЧЛЕНЕНИЯ

Справа:

Суставные поверхности ровные, узурации нет, субхондральных кист нет.

Отмечается сужение суставной щели крестцово-подвздошного сочленения (менее 2 мм).

Суставная щель четкая, ровная, шириной 3-4 мм.

Крестцово-подвздошная связка не изменена.

Параартикулярные ткани не изменены.

Слева:

Суставные поверхности ровные, узурации нет / незначительный субхондральный склероз без кист/ умеренный субхондральный склероз и немногочисленные субхондральные кисты.

Отмечается неравномерно сужение суставной щели крестцово-подвздошного сочленения (менее 2 мм). Суставная щель четкая, ровная шириной 3-4 мм.

Крестцово-подвздошная связка не изменена. Параартикулярные ткани не изменены.

Органы малого таза на уровне исследования не изменены.

Заключение: кт-признаки левостороннего сакроилеита.

ДЕНСИТОМЕТРИЯ С ФАНТОМОМ

Выполнена кт-денситометрия поясничного отдела позвоночника и шейки бедренной кости вместе со стандартизированным фантомом.

Позвонки: выполнена оценка минеральной плотности кости по 11, 12, 13 позвонкам.

Среднее значение bmd ____ мг/см³

Бедро: выполнена оценка показателей т- критерия по левому бедру

Total hip – ____

Femoral neck – ____

Комментарии: (компрессионные переломы, выраженный субхондральный склероз, кистозная перестройка и т.д.).

Заключение: показатели минеральной плотности костей позвоночника и шейки бедренной кости соответствуют ____

ОЦЕНКА КОРОНАРНОГО КАЛЬЦИЯ

Исследование выполнено по программе объемного сканирования с ЭКГ-синхронизацией и ЧСС 75-80 уд/мин.

Индекс коронарного кальция (КИ) рассчитан по методике Agatston. КИ в проекции правой коронарной артерии =145 ед,

КИ в проекции ствола левой коронарной артерии =120 ед,

КИ в проекции передней межжелудочковой ветви ЛКА = 203 ед, КИ в проекции огибающей артерии = 105 ед,

КИ в проекции аортального клапана КИ=836 ед.

Общий кальциевый индекс (без учета кальция на аортальном клапане) = 573 ед (норма-54 ед).

Заключение: Кальциевый индекс по Agatston – ____ соответствует высокой степени риска по ИБС.

ОЦЕНКА КОРОНАРНЫХ АРТЕРИЙ

Дуга аорты правильной конфигурации, кальцинаты не выявлены. Коронарные артерии начинаются в типичном месте. Праводоминантный тип коронарного кровоснабжения.

Правая коронарная артерия контрастируется гомогенно, заполнение задней нисходящей артерии и заднелатеральной ветви контрастным препаратом хорошее. Данных за наличие

бляшек, значимых стенозов не получено.

Ствол левой коронарной артерии не изменен. Передняя нисходящая артерия, 1-ая диагональная и 2-ая диагональная артерии гемодинамически значимо не стенозированы. Огибающая артерия и ветвь тупого края без патологических изменений.

КТ-АНГИОГРАФИЯ БРЮШНОЙ АОРТЫ И ВЕТВЕЙ

Брюшная аорта имеет нормальный ход и ветвление.

- Собственный просвет супраренального отдела брюшной аорты – ____ мм.
- Собственный просвет инфраренального отдела брюшной аорты – ____ мм.

Чревный ствол имеет нормальный ход, ветвление и диаметр по кровотоку.

Селезеночная, общая печеночная, левая желудочная артерия патологически не изменены.

Верхняя брыжеечная артерия отходит в типичном месте, имеет нормальный диаметр по кровотоку.

Нижняя брыжеечная артерия отходит в типичном месте, имеет нормальный диаметр по кровотоку.

Почечные артерии, отходящие от аорты в типичном месте по одной с каждой стороны, имеют нормальный ход и деление, четкие и ровные контуры, диаметр их по кровотоку не изменен.

Бифуркация аорты визуализируется на уровне L4-L5, конфигурация ее типичная.

СПРАВА:

Общая подвздошная артерия имеет нормальный диаметр по кровотоку, ровные контуры, гомогенно заполняется контрастным препаратом.

Внутренняя подвздошная артерия имеет нормальный диаметр по кровотоку, ровные контуры, гомогенно заполняется контрастным препаратом.

Наружная подвздошная артерия имеет нормальный диаметр по кровотоку, ровные контуры, гомогенно заполняется контрастным препаратом.

Общая бедренная артерия имеет нормальный диаметр по кровотоку, ровные контуры, гомогенно заполняется контрастным препаратом.

Глубокая артерия бедра имеет нормальный ход и диаметр по кровотоку.

Поверхностная бедренная артерия имеет нормальный ход и диаметр по кровотоку.

Подколенная артерия имеет нормальный диаметр по кровотоку, четкие контуры.

Трифуркация подколенной артерии определяется в типичном месте, передняя и задняя большеберцовые и малоберцовая артерии имеют нормальный ход, конфигурацию и диаметр по кровотоку.

СЛЕВА:

Общая подвздошная артерия имеет нормальный диаметр по кровотоку, ровные контуры, гомогенно заполняется контрастным препаратом.

Внутренняя подвздошная артерия имеет нормальный диаметр по кровотоку, ровные контуры, гомогенно заполняется контрастным препаратом.

Наружная подвздошная артерия имеет нормальный диаметр по кровотоку, ровные контуры, гомогенно заполняется контрастным препаратом.

Общая бедренная артерия имеет нормальный диаметр по кровотоку, ровные контуры, гомогенно заполняется контрастным препаратом.

Глубокая артерия бедра имеет нормальный ход и диаметр по кровотоку.

Поверхностная бедренная артерия имеет нормальный ход и диаметр по кровотоку.

Подколенная артерия имеет нормальный диаметр по кровотоку, четкие контуры.

Трифуркация подколенной артерии определяется в типичном месте, передняя и задняя большеберцовые и малоберцовая артерии имеют нормальный ход, конфигурацию и диаметр по кровотоку.

Заключение: данных за патологические изменения артерий малого таза и нижних конечностей не получено.

КТ-ПЕРФУЗИЯ ГОЛОВНОГО МОЗГА

Исследование на 16 последовательных срезах толщиной 4 мм на супратенториальном

уровне. Количество фаз – 50.

ROI артерия: передняя мозговая артерия. ROI вена: прямой синус.

Зоны нарушения кровотока: нет/в бассейне ПМА/в бассейне СМА/в бассейне ЗМА

Наличие зоны гиподенсивности: нет.

Наличие ядра инфаркта (CBV < 2 мл): площадью 6 см².

Площадь пенумбры (MTT): (общая площадь измененной зоны – площадь ядра инфаркта).

Соотношение MTT/CBV

Параметры мозгового кровотока:

MTT – симметрично/повышено/снижено.

CBF – симметрично/повышено/снижено.

CBV – симметрично/повышено/снижено.

Ликворосодержащие пространства: Субарахноидальные пространства и цистерны мозга не расширены.

Желудочки мозга не расширены. Боковые желудочки симметричны. СЕЛЛЯРНАЯ область: не изменена.

Краниовертебральный переход обычно сформирован.

Миндалины мозжечка расположены выше края большого затылочного отверстия.

Костные структуры и полости: внутренние и наружные слуховые проходы – без особенностей. Воздушность клеток сосцевидных отростков не изменена. Остальные кости основания и свода черепа не изменены.

Заключение: кт-признаки острого инфаркта в бассейне правой/левой передней/средней/задней мозговой артерии

КТ ИНТРАКРАНИАЛЬНЫХ АРТЕРИЙ

Внутренние сонные артерии имеют нормальный ход и диаметр, располагаются симметрично. Сифоны сонных артерий нормальные, не смещены, не компримированы.

Контуры внутренних сонных артерий четкие и ровные.

Передние, средние, задние мозговые артерии отходят в типичном месте, контуры их четкие, ровные, диаметр не изменен.

Позвоночные артерии имеют нормальный ход и диаметр, располагаются симметрично.

Ход и диаметр базилярной артерии нормальный.

Передняя и задние соединительные артерии визуализируются, не изменены.

Патологической извитости сосудов не выявлено.

Заключение: Данных за наличие гемодинамически значимых стенозов, аневризм или артерио-венозных мальформаций интракраниальных артерий не получено.

КТ ЭКСТРАКРАНИАЛЬНЫХ АРТЕРИЙ

Дуга аорты нормальной конфигурации, ее стенки четкие и ровные. Справа:

Отхождение брахиоцефального ствола и его деление на правую подключичную и правую общую сонную артерии типичное. Ветви брахиоцефального ствола имеют нормальный ход и диаметр по кровотоку.

для следующих сосудов:

- подключичная артерия;
- общая сонная артерия;
- наружная сонная артерия;
- внутренняя сонная артерия; • позвоночная артерия;

Рекомендовано обозначить следующие критерии:

• атеросклеротическая бляшка, гемодинамически не значимая. • без значимых стенозов

- атеросклеротически не изменена
- имеет нормальный ход и диаметр по кровотоку
- не имеет локальных сужений или дефектов наполнения
- локальные сужения или расширения не определяются вплоть до уровня их слияния

Образованием базилярной артерии слева:

Левая общая сонная и левая подключичная артерии отходят от дуги аорты двумя стволами.

Для следующих сосудов:

- подключичная артерия ;
- общая сонная артерия;
- наружная сонная артерия;
- внутренняя сонная артерия; • позвоночная артерия;

Рекомендовано обозначить следующие критерии:

- атеросклеротическая бляшка, гемодинамически не значимая. • без значимых стенозов
- атеросклеротически не изменена
- имеет нормальный ход и диаметр по кровотоку
- не имеет локальных сужений или дефектов наполнения
- локальные сужения или расширения не определяются вплоть до уровня их слияния

с

Образованием базилярной артерии

Передние, средние, задние мозговые артерии отходят в типичном месте, контуры их четкие, ровные, диаметр по кровотоку не изменен.

Ход и диаметр по кровотоку базилярной артерии нормальный.

Передняя и задние соединительные артерии визуализируются, не изменены.

Заключение: Данных за наличие гемодинамически значимых стенозов, аневризм или артерио-венозных мальформаций интракраниальных артерий не получено.

ЛУЧЕЗАПЯСТНЫЙ СУСТАВ

Суставы: конфигурация суставов не изменена. Суставные щели в лучезапястном суставе и суставах кисти равномерны, не расширены. Смежные суставные поверхности не изменены (деформированы за счет краевых костных заострений, разрастаний).

Субхондральные отделы не изменены, четкие и ровные / уплотнены, с наличием субхондральных кист.

Кости: форма костей, формирующих лучезапястный сустав, не изменена. Контуры костей ровные и четкие, структура их однородна. Приостальные и эндостальные изменения не определяются. Костно-травматических и костно-деструктивных изменений не выявлено.

У детей: зоны роста равномерны по ширине, соответствуют возрасту; положение эпифизов правильное. Окружающие мягкие ткани: без особенностей.

ЛОКТЕВОЙ СУСТАВ

Суставы: конфигурация суставов не изменена. Суставные щели в локтевом суставе равномерны, не расширены. Смежные суставные поверхности не изменены (деформированы за счет краевых костных заострений, разрастаний). Субхондральные отделы не изменены, четкие и ровные / уплотнены, с наличием субхондральных кист.

Кости: форма костей, формирующих локтевой сустав, не изменена. Контуры костей ровные и четкие, структура их однородна. Приостальные и эндостальные изменения не определяются. Костно-травматических и костно-деструктивных изменений не выявлено.

У детей: зоны роста равномерны по ширине, соответствуют возрасту; положение эпифизов правильное. Окружающие мягкие ткани: без особенностей.

ПЛЕЧЕВОЙ СУСТАВ

Суставы: конфигурация суставов не изменена. Суставные щели в плечевом суставе равномерны, не расширены. Смежные суставные поверхности не изменены (деформированы за счет краевых костных заострений, разрастаний). Субхондральные отделы не изменены четкие и ровные / уплотнены, с наличием субхондральных кист.

Акромиально-ключичное сочленение не изменено.

Кости: форма костей, формирующих плечевой сустав, не изменена. Контуры костей

ровные и четкие, структура их однородна. Приостальные и эндостальные изменения не определяются. Костно-травматических и костно-деструктивных изменений не выявлено. У детей: зоны роста равномерны по ширине, соответствуют возрасту; положение эпифизов правильное. Окружающие мягкие ткани: без особенностей. Вращательная манжета: сухожилия надостной, подостной, малой круглой и большой круглой мышц без особенностей.

ГОЛЕНОСТОПНЫЙ СУСТАВ

Суставы: конфигурация суставов не изменена. Суставные щели в голеностопном суставе равномерны, не расширены. Смежные суставные поверхности не изменены (деформированы за счет краевых костных заострений, разрастаний). Субхондральные отделы не изменены, четкие и ровные / уплотнены, с наличием субхондральных кист. Ахиллово сухожилие: имеет однородную структуру, целостность не нарушена.

Осификация сухожилий не определяется.

Кости: форма костей, формирующих голеностопный сустав, не изменена. Контуры костей ровные и четкие, структура их однородна. Приостальные и эндостальные изменения не определяются. Костно-травматических и костно-деструктивных изменений не выявлено. У детей: зоны роста равномерны по ширине, соответствуют возрасту; положение эпифизов правильное. Окружающие мягкие ткани: без особенностей.

КОЛЕННЫЙ СУСТАВ

Суставы: конфигурация сустава не изменена. Суставные щели в коленном суставе равномерны, не расширены. Смежные суставные поверхности не изменены (деформированы за счет краевых костных заострений, разрастаний). Субхондральные отделы не изменены, четкие и ровные / уплотнены, с наличием субхондральных кист.

В заворотах сустава существенного скопления жидкости не выявлено.

Кости: форма костей, формирующих коленный сустав, не изменена. Контуры костей ровные и четкие, структура их однородна. Приостальные и эндостальные изменения не определяются. Костно-травматических и костно-деструктивных изменений не выявлено.

У детей: зоны роста равномерны по ширине, соответствуют возрасту; положение эпифизов правильное. Окружающие мягкие ткани: без особенностей.

ТАЗОБЕДРЕННЫЙ СУСТАВ

Суставы: конфигурация суставов не изменена. Суставные щели в тазобедренных суставах равномерны, не расширены. Смежные суставные поверхности не изменены (деформированы за счет краевых костных заострений, разрастаний). Субхондральные отделы не изменены, четкие и ровные / уплотнены, с наличием субхондральных кист.

Кости: форма костей, формирующих тазобедренные суставы, не изменена. Контуры костей ровные и четкие, структура их однородна. Приостальные и эндостальные изменения не определяются. Костно-травматических и костно-деструктивных изменений не выявлено. Седалищные бугры без особенностей.

У детей: зоны роста равномерны по ширине, соответствуют возрасту; положение эпифизов правильное. Окружающие мягкие ткани: без особенностей.

3. Шаблоны описаний МРТ исследований

ГОЛОВНОЙ МОЗГ

Кора и белое вещество головного мозга развиты правильно и имеют нормальную интенсивность МР-сигнала. В базальных ядрах, внутренней капсуле и мозолистом теле не определяется изменений МР-сигнала. Очаговых изменений МР-сигнала в стволе и мозжечке не выявлено. Срединные структуры головного мозга не смещены. Желудочки мозга не расширены, форма их не изменена. Боковые желудочки симметричны. Признаков нарушения ликворооттока не выявлено. Субарахноидальное пространство больших полушарий и мозжечка не расширено. Конвекситальные борозды большого мозга и мозжечка без особенностей. Турецкое седло и гипофиз не изменены. Параселлярные

структуры без особенностей. Дополнительных образований в области мостомозжечковых углов не выявлено. Внутренние слуховые проходы не расширены, симметричны. Краниовертебральный переход без особенностей. Глазницы без особенностей. Околоносовые пазухи и ячейки сосцевидных отростков височных костей развиты правильно, их пневматизация не нарушена.

ГИПОФИЗ

Турецкое седло обычной формы, размеры его не увеличены, дно и стенки имеют ровные и четкие контуры. Гипофиз расположен интраселлярно, размеры соответствуют полу и возрасту. До и после внутривенного введения контрастного вещества очаговых изменений интенсивности МР-сигнала гипофиза не выявлено. Воронка расположена центрально, нормального размера. Зрительный перекрест и супраселлярная цистерна не изменены. Пещеристые синусы и видимые отделы внутренних сонных артерий без особенностей. Признаков костно-деструктивных изменений основания черепа не выявлено. Видимые отделы головного мозга не изменены. Клиновидная пазуха развита правильно, ее пневматизация сохранена.

АРТЕРИАЛЬНЫЙ КРУГ ГОЛОВНОГО МОЗГА

Внутренние сонные артерии и их сифоны обычного направления и диаметра, расположены симметрично, без признаков смещения или внешнего сдавления. МР-сигнал внутри просвета сосудов однородный. Средние мозговые артерии с обеих сторон отходят от внутренних сонных артерий и формируют островковые артерии. Локальные сужения или расширения сосудов не визуализируются. В передних мозговых артериях признаки сужения или смещения отсутствуют. Видимые отделы интракраниальной части позвоночных артерий не извиты, имеют одинаковый диаметр с обеих сторон, формируют основную артерию обычно. Основная артерия не изменена, делится на две задние мозговые артерии. Задние соединительные артерии с обеих сторон сформированы правильно, обычного размера. Участков патологической извитости или локального расширения не определяется.

ВЕНЫ ГОЛОВНОГО МОЗГА

На полученных изображениях верхний сагиттальный синус – нормального диаметра с обычным расположением дренирующих поверхностных мозговых вен. Большая мозговая вена и нижний сагиттальный синус – без изменений. Поперечные синусы с небольшой асимметрией между левой и правой стороной. Остальные глубинные вены мозга сформированы без патологических изменений. Участки с нарушениями тока или дефектами наполнения не визуализируются.

ПИРАМИДЫ ВИСОЧНЫХ КОСТЕЙ

Пирамиды височных костей обычно расположены, симметричные, структура их не изменена. Внутренние слуховые проходы не расширены, контуры стенок четкие и ровные. Преддверно-улитковый нерв (VIII пара) с каждой стороны имеет правильное направление, локальные утолщения отсутствуют. Лицевой нерв (VII пара) расположен параллельно VIII паре, также без признаков утолщения. После внутривенного введения контрастного вещества патологических участков накопления на протяжении нервов в области слуховых проходов не отмечается. Улитка и полукружные каналы без особенностей. Ячейки сосцевидного отростка четко дифференцируются, пневматизация не нарушена.

Барабанная полость и наружный слуховой проход имеют обычное строение.

Мостомозжечковые углы имеют правильную форму, цистернальные пространства свободны, симметричные. Ствол мозга обычно расположен, правильной формы, с нормальным отхождением нервов слухового канала. Очаговых изменений МР-сигнала не выявлено. Видимые структуры головного мозга без особенностей.

ПРИДАТОЧНЫЕ ПАЗУХИ НОСА

Лобные пазухи развиты правильно, свободны и хорошо пневматизированы, имеют ровные и четкие контуры. Ячейки решетчатого лабиринта пневматизированы, стенки ячеек без признаков деструктивных изменений. Клиновидная и верхнечелюстные пазухи развиты и

пневматизированы. Их стенки без признаков деструктивных изменений. Скопления жидкости и утолщения слизистой не отмечается. Носовая перегородка расположена обычно. Носовые раковины не изменены, их слизистая не утолщена, интенсивность МР-сигнала не изменена. Полость носа, носоглотка и окружающие структуры без особенностей.

ГЛАЗНИЦЫ

Глазницы развиты правильно, имеют форму пирамид, контуры стенок четкие и ровные. Очагов деструктивных изменений и участков локального утолщения не выявлено. Глазные яблоки расположены в полости глазниц симметрично, имеют шаровидную форму. Содержимое стекловидного тела однородное, МР-сигнал не изменен. Оболочки глаза не утолщены, контуры их четкие и ровные. Зрительные нервы имеют четкие ровные контуры и правильный ход, не утолщены. Мышцы глазного яблока расположены обычно, не утолщены. Жировые тела глазниц, глазные вены и слезные железы без особенностей. Видимые отделы головного мозга и околоносовые пазухи без изменений.

ВИСОЧНО-НИЖНЕЧЕЛЮСТНОЙ СУСТАВ

В положении привычной окклюзии суставная головка не смещена – передние отделы суставной щели равны задним, высота суставной щели ... Мм. Высота суставного бугорка – ... Мм. Головка мыщелка не изменена (скошена в передне-медиальных отделах), краевые костные разрастания (экзостозы) не определяются. Внутрисуставной диск умеренно уплощен (деформирован за счет уплощения и истончения латеральных или медиальных отделов), с признаками дегенеративных изменений. Положение диска в пределах нормы (заднее утолщение находится на уровне “11-12 часов” относительно верхушки мыщелка). Объем внутрисуставной жидкости в обеих камерах сустава – в физиологическом количестве. Бокового смещения диска не определяется. При открытом рте головка смещается на ... Мм. При максимальном открывании рта соотношение элементов сустава сохранно.

МЯГКИЕ ТКАНИ ШЕИ

Положение шейного отдела позвоночника правильное. Признаков костнодеструктивных изменений не визуализируется. Спинной мозг и нервные сплетения шеи не изменены. Анатомия полости рта и ротоглотки без особенностей. Видимые отделы околоушных и подчелюстных слюнных желез не изменены. Глотка и гортань анатомически правильно развиты. Их контуры ровные и четкие, стенки не утолщены. Паращитовидные железы визуализируются (не визуализируются), не изменены. Щитовидная железа расположена обычно, размеры ее долей не увеличены. Доли щитовидной железы имеют ровные и четкие контуры, однородную структуру. Сосуды шеи без видимой патологии. Мышцы шеи не изменены. Лимфатические узлы не увеличены.

ШЕЙНЫЙ ОТДЕЛ ПОЗВОНОЧНИКА

Физиологический шейный лордоз сохранен. Позвоночный канал не сужен. Визуализируется семь шейных позвонков. Их контуры, форма и соотношения не изменены. Изменений МР-сигнала костного мозга не определяется. Анатомия краниовертебрального перехода не нарушена. Атлантозатылочный сустав, сустав между атлантом и осевым позвонком и позвоночные суставы не изменены, суставные поверхности имеют четкие ровные контуры (конгруэнтны). Межпозвоночные диски имеют нормальную высоту, МР-сигнал их не изменен. Выстояния задних контуров дисков всех сегментов исследуемого уровня в просвет позвоночного канала не определяется. Спинной мозг, включая цереброспинальный переход, имеет обычную конфигурацию, ширину, и однородную структуру. Нервные корешки выходят через межпозвоночные отверстия, не изменены. Суставные поверхности унко-вертебральных сочленений без особенностей. Пре- и паравертебральные мягкие ткани не изменены.

ГРУДНОЙ ОТДЕЛ ПОЗВОНОЧНИКА

Физиологический кифоз грудного отдела позвоночника сохранен. Позвоночный канал не сужен. Визуализируется двенадцать грудных позвонков. Их контуры, форма и

соотношения не изменены. Изменений МР-сигнала костного мозга не определяется. Позвоночные суставы без особенностей. Межпозвоночные диски имеют нормальную высоту, МР-сигнал их не изменен. Выстояния задних контуров дисков всех сегментов исследуемого уровня в просвет позвоночного канала не определяется. Спинной мозг имеет обычную конфигурацию, ширину, и однородную структуру. Нервные корешки не изменены, выходят через межпозвоночные отверстия. Паравертебральные мягкие ткани без особенностей.

ПОЯСНИЧНЫЙ ОТДЕЛ ПОЗВОНОЧНИКА

Физиологический поясничный лордоз сохранен. Позвоночный канал не сужен. Визуализируется пять поясничных позвонков. Их контуры, форма и соотношения не изменены. Изменений МР-сигнала костного мозга не определяется. Позвоночные суставы не изменены, суставные поверхности имеют четкие ровные контуры (конгруэнтны). Межпозвоночные диски имеют нормальную высоту, МР-сигнал их не изменен. Выстояния задних контуров дисков всех сегментов исследуемого уровня в просвет позвоночного канала не определяется. Спинной мозг прослеживается до уровня тела L1 позвонка, имеет обычную конфигурацию, ширину, и однородную структуру. Дуральный мешок не деформирован, окружающая жировая клетчатка не изменена. Паравертебральные мягкие ткани без особенностей.

КРЕСТЕЦ

Крестцово-подвздошные суставы обычной конфигурации, симметричные с двух сторон, их ширина не изменена. Пояснично-крестцовый переход и видимые отделы крыльев подвздошных костей без особенностей. Изменений МР-сигнала субхондральных структур и костного мозга крыльев подвздошных костей не выявлено. Краевые остеофиты не определяются. Позвоночные отверстия крестца симметричные, не расширены. Нервные корешки показывает правильный ход, не утолщены. Ширина дистальных отделов позвоночного канала не изменена. Мышцы, подвздошные сосуды и видимые органы малого таза без особенностей.

ПЛЕЧЕВОЙ СУСТАВ

Форма головки плечевой кости не изменена, суставные поверхности конгруэнтны. Ширина суставной щели не изменена. Отмечается умеренная неоднородность МР-сигнала гиалинового хряща. Субхондральные костные структуры не изменены. МР-сигнал костного мозга плечевой кости – не изменен. Суставная губа хорошо дифференцируется, не изменена. Лопаточно-ключичное сочленение без диагностически значимых признаков артроза. Субакромиальная прослойка жировой клетчатки дифференцируется. Мышцы, составляющие вращательную манжету обычно расположены, форма их не изменена. МР-сигнал сухожилия надостной мышцы однородный на T2- и T1-ви. Наличия жидкости под ключично-акромиальным сочленением не отмечено. Сухожилие двуглавой мышцы не изменено, занимает правильное положение. Остальные мышцы, покрывающие плечевой сустав, видимые участки легких и мягких тканей – без особенностей.

ПЛЕЧЕВОЙ СУСТАВ (ДЕТИ)

На сериях МР томограмм правого плечевого сустава, выполненных в 3-х плоскостях на фоне артефактов динамической нерезкости, суставные взаимоотношения не нарушены. Зона роста проксимальных отделов плечевой кости открыта, не изменена. Деформации суставных поверхностей гленоидальной впадины и головки правой плечевой кости не отмечается. Зоны роста в структуре лопатки без особенностей. МР сигнал от костных структур на фоне незавершенной оссификации значимо не изменен. Суставной хрящ имеет однородный МР сигнал, высота его сохранена. Суставная губа дифференцируется, на фоне артефактов значимо не изменена. В основной полости сустава физиологическое количество жидкости, синовиальная оболочка не утолщена. Акромиально-ключичное сочленение значимо не изменено. Подакромиальное пространство не сужено. Субакромиальная прослойка жировой клетчатки

дифференцируется. Надостная, подостная, подлопаточная и малая круглая мышцы и их сухожилия, а также сухожилия длинной головки двуглавой мышцы плеча, значимо не изменены. Нижняя, средняя и верхняя плече-суставные связки без видимой патологии. В субакромиальной и поддельтовидной сумках, а также верхнем подлопаточном кармане, определяется физиологическое количество жидкости.

ЛОКТЕВОЙ СУСТАВ

Локтевой сустав неизменной формы, с обычным сочленением эпифизов костей. Суставные поверхности, в частности плечелоктевого и плечелучевого суставов конгруэнтны. Жидкость в основной полости сустава не определяется, внутрисуставные мышцы отсутствуют. Краевые костные разрастания и субхондральные изменения не выявлены. Локтевая ямка обычной конфигурации. МР-сигнал костного мозга плечевой, локтевой и лучевой костей – не изменен. Связки локтевого сустава, в частности кольцевая связка, не изменены. Мягкие ткани без особенностей.

КИСТЬ

Кости формирующие кисть без признаков патологических изменений, их форма и положение не изменены. Угол лучезапястного сустава не изменен. Суставные поверхности конгруэнтны, контуры их четкие и ровные. Ширина суставных щелей и толщина кортикального слоя не изменены. Признаков наличия краевых костных разрастаний не выявлено. МР-сигнал костного мозга без признаков патологических изменений. Форма и характеристики МР-сигнала суставного диска не изменены. Признаков патологических изменений межкостных связок не выявлено. Канал запястья не изменен. Положение и толщина сухожилий в канале без особенностей. Срединный и локтевой нервы без признаков патологических изменений. Контуры и интенсивность МР-сигнала пястных костей и фаланг не изменены. Мягкие ткани без особенностей.

ТАЗОБЕДРЕННЫЕ СУСТАВЫ

На полученных изображениях правого и левого тазобедренных суставов костно-деструктивных изменений не выявлено. Жидкости в основных полостях суставов не выявлено. Ширина суставных щелей и толщина кортикального слоя не изменены. Суставные поверхности конгруэнтны, контуры их четкие и ровные. Признаков наличия краевых костных разрастаний не выявлено. Вертлужные впадины с двух сторон охватывают головки бедренных костей на достаточном протяжении. МР-сигнал костного мозга – без признаков патологических изменений. Окружающие мягкие ткани не изменены.

ТАЗОБЕДРЕННЫЙ СУСТАВ (второй вариант)

На сериях МР томограмм правого/левого тазобедренного сустава, выполненных в 3-х плоскостях, форма головки правой бедренной кости не изменена. Шеечно-диафизарный угол около ____ градусов, угол Wiberg около ____ градусов. МР сигнал от костных структур образующих правый тазобедренный сустав не изменён. Краевых остеофитов суставных поверхностей не отмечается. Признаков феморо-ацетабулярного импинджмента не выявлено. Суставной хрящ по высоте сохранен, МР сигнал от него однороден. Суставная губа дифференцируется, МР сигнал от нее не изменен. Круглая связка не утолщена, МР сигнал от нее однороден. Траектория связки в целом сохранена. В полости сустава и основных заворотах определяется физиологическое количество однородной жидкости. Синовиальная оболочка значимо не изменена. МР сигнал от параартикулярных мягких тканей значимо не изменён. Признаков ишио-фemorального импинджмента не выявлено. Сухожилия группы hamstring без особенностей.

КОЛЕННЫЙ СУСТАВ

Форма и положение костей формирующих коленный сустав не изменены, суставные поверхности конгруэнтны. Ширина суставной щели не изменена. Жидкости в основной полости сустава не выявлено. Гиалиновый хрящ хорошо дифференцируется, структура его

однородная. Субхондральные костные структуры не изменены. МР-сигнал костного мозга бедренной кости не изменен. Форма менисков сохранена, контуры четкие и ровные. Их структура на t1ви и t2ви однородная. Крестообразные и коллатеральные связки четко дифференцируются, их МР-сигнал не изменен. Контуры связок четкие и ровные, локальных скоплений жидкости в околосвязочных пространствах не выявлено. Надколенник правильно расположен, не смещен. Гиалиновый хрящ надколенника не изменен, структура его однородная. Форма жирового тела не изменена, структура его без признаков фрагментации. Окружающие мягкие ткани без особенностей. Лимфатические узлы подколенной области не увеличены.

КОЛЕННЫЙ СУСТАВ (второй вариант)

На сериях МР томограмм правого коленного сустава, полученных в 3-х плоскостях, в положении сканирования суставные взаимоотношения не нарушены, суставные поверхности в целом конгруэнтны. Краевые отделы суставных поверхностей мыщелков бедренной и большеберцовой костей не деформированы. Гиалиновый хрящ суставных поверхностей мыщелков значительно не изменен. Субхондрально изменений не отмечается. Форма и положение латерального мениска типичные, контуры его четкие и ровные, МР сигнал не изменен. Медиальный мениск не деформирован, типично расположен, МР сигнал – без особенностей. Передняя и задняя крестообразные связки четко дифференцируются. ПКС имеет стриарную структуру, прослеживается на всем протяжении. Структура и траектория ЗКС не изменены. Структура коллатеральных связок и подвздошно-большеберцового тракта без патологических изменений. Сухожилие четырехглавой мышцы бедра и собственная связка надколенника не изменены. В положении сканирования индекс Insall-Salvati около 1,13, индекс Caton-Deschamps около 1,12. Надколенник по форме – Wiberg III, не смещен, прилежит к суставной поверхности. Хрящ суставной поверхности надколенника не изменен. Субхондральных изменений не отмечается. Патологических изменений пателло-фemorальных связок не отмечается. Жировые тела правого коленного сустава значительно не изменены. Синовиальная оболочка не утолщена. В основной полости сустава и околосуставных заворотах визуализируется физиологическое количество однородной жидкости. Парартикулярные мягкие ткани не изменены.

ГОЛЕНОСТОПНЫЙ СУСТАВ

Форма и положение костей формирующих голеностопный не изменены. Суставные поверхности конгруэнтны. Ширина суставной щели не изменена. Жидкости в основной полости сустава не выявлено. Гиалиновый хрящ хорошо дифференцируется, структура его однородная. Субхондральные костные структуры не изменены. МР-сигнал костного мозга большеберцовой, малоберцовой и таранной костей не изменен. Формирование краевых костных разрастаний не отмечается. Ход волокон наружных и внутренних связок, их контуры, ширина и МР-сигнал не изменены. Локальных скоплений жидкости в околосвязочных пространствах не выявлено. Пяточно-таранный и таранно-ладьевидный суставы сформированы правильно. Межкостные связки между таранной и пяточной костью не изменены. Пяточное сухожилие правильно расположено, его ширина и характеристики МР-сигнала не изменены. Окружающая его жировая клетчатка не изменена. Подошвенный апоневроз без патологии. Окружающие мягкие ткани без особенностей.

СТОПА

Форма и положение костей формирующих стопу не изменены. Суставные поверхности фаланговых, плюснефаланговых суставов конгруэнтны. Жидкости в основных полостях суставов не выявлено. Субхондральные костные структуры не изменены. Формирование краевых костных разрастаний не отмечается. Локальных скоплений жидкости в околосвязочных пространствах не выявлено. Пяточно-таранный и таранно-ладьевидный суставы сформированы правильно. Предплюсневые суставы без особенностей. Межкостные связки не изменены. Окружающая его жировая клетчатка не изменена.

Подошвенный апоневроз без патологии. Окружающие мягкие ткани без особенностей.

БРЮШНАЯ ПОЛОСТЬ

Печень не увеличена, расположена обычно и имеет ровные и четкие контуры. Структура не изменена. Очаговых изменений МР-сигнала не выявлено. Внутри и внепеченочные желчные протоки не расширены. Воротная и селезеночная вены не расширены. Желчный пузырь обычных размеров, с ровными и четкими контурами и однородным содержимым. Селезенка не увеличена, имеет ровные контуры и однородную структуру. Поджелудочная железа не увеличена, контуры ее четкие, структура однородная. Панкреатический проток не расширен. Парапанкреатическая клетчатка не изменена. Селезеночная вена и брыжеечные сосуды без изменений. Корень брыжейки без особенностей. Обе почки расположены правильно, не увеличены. Надпочечники обычной формы и размеров, однородной структуры. Положение, форма и размеры почек не изменены, контуры их ровные и четкие, структура однородная, изменения МР-сигнала не выявлено. Кортико-медуллярная дифференциация сохранена. Чашечно-лоханочная система обеих почек не деформирована и не расширена. Паранефральная клетчатка без особенностей. Брюшной отдел аорты, другие крупные сосуды брюшной полости без патологических изменений. Лимфатические узлы брюшной полости и забрюшинного пространства не увеличены. Свободная жидкость в брюшной полости не обнаружена.

ПЕЧЕНЬ

Печень не увеличена, расположена обычно и имеет ровные и четкие контуры. Структура не изменена. Очаговых изменений МР-сигнала не выявлено. Внутри и внепеченочные желчные протоки не расширены. Воротная и селезеночная вены не расширены. Желчный пузырь обычных размеров, с ровными и четкими контурами и однородным содержимым. Другие визуализируемые органы брюшной полости без особенностей.

ПОДЖЕЛУДОЧНАЯ ЖЕЛЕЗА

Выполнено мрт поджелудочной железы с внутривенным болюсным контрастированием. Поджелудочная железа типично расположена, обычной формы, с четкими волнистыми контурами. Головка 23 мм в поперечнике, тело 16 мм, хвост до 17 мм. Структура железы неоднородная за счет множественных участков жировых включений преимущественно на уровне тела. Парапанкреатическая клетчатка не инфильтрирована. При внутривенном контрастировании патологического накопления контрастного препарата в структуре поджелудочной железы не обнаружено. Вирсунгов проток не расширен. Видимые органы брюшной полости и забрюшинного пространства на уровне исследования без особенностей. Лимфатические узлы не увеличены.

ПОЧКИ

Положение, форма и размеры почек не изменены, контуры их ровные и четкие, структура паренхимы однородная, изменения МР-сигнала не выявлено. Кортико-медуллярная дифференциация сохранена. Чашечно-лоханочная система обеих почек не деформирована и не расширена. Паранефральная клетчатка не изменена. Другие визуализируемые органы брюшной полости без особенностей.

ПОЧЕЧНЫЕ АРТЕРИИ

Брюшная аорта обычно расположена, участков патологического расширения или сужения не выявлено. Почечные артерии парные, отходят на нормальном уровне и обычно разветвляются. Направления, диаметры и контуры почечных артерий без патологических изменений. Визуализируются две почки, нормального положения, формы и размеров. Контуры их четкие и ровные. Остальные видимые сосуды – без особенностей.

НАДПОЧЕЧНИКИ

Положение, форма и размеры надпочечников не изменены, контуры их ровные и четкие, структура однородная, изменения МР-сигнала не выявлено. Паранефральная клетчатка не изменена. Другие визуализируемые органы брюшной полости без особенностей.

ХОЛАНГИОГРАФИЯ

Правый печёночный проток до х мм в диаметре, левый до х мм в диаметре, формируют

общий печёночный проток обычно. Холедох до х мм. Визуализируется (не визуализируется) пузырный проток до х мм в диаметре. Просвет всех протоков однородный, дефектов наполнения не выявлено. ** после перорального приёма 500 мл жидкости холедох и вирсунгов проток визуализируются до места впадения в 12-ти перстную кишку, просвет их однороден, препятствий оттоку не выявлено. Вирсунгов проток визуализируется на всём протяжении, до х мм в диаметре.

МУЖСКОЙ МАЛЫЙ ТАЗ

Вход в таз имеет правильную овальную форму, крылья подвздошных костей и мышцы развиты правильно. Прямая кишка без видимых изменений, утолщения стенок и наличия новообразований не выявлено. Параректальная клетчатка не инфильтрирована. Мочевой пузырь равномерно заполнен, содержимое его однородное и соответствует жидкости. Стенки мочевого пузыря не утолщены. Паравезикальное пространство без особенностей семенные пузырьки не увеличены, симметричные. Предстательная железа не увеличена, имеет обычную форму, четкие и ровные контуры, очаговые изменения МР-сигнала не выявляются. Периферическая зона железы дифференцируется, капсула прослеживается на всем протяжении, парапростатические ткани без особенностей. Подвздошные сосуды не изменены. Лимфатические узлы не увеличены.

ЖЕНСКИЙ МАЛЫЙ ТАЗ

Вход в таз имеет правильную овальную форму, крылья подвздошных костей и мышцы развиты правильно. Прямая кишка без видимых изменений, утолщения стенок и наличия новообразований не выявлено. Параректальная клетчатка не инфильтрирована. Мочевой пузырь равномерно заполнен, содержимое его однородное. Стенка мочевого пузыря не утолщена. Матка обычного расположения (anteversio- retroversio) с четкими ровными контурами. Размеры ее соответствуют возрасту пациентки. Миометрий обычной плотности, гомогенной структуры. Влагалищный свод без особенностей. Полость матки не изменена. Эндометрий хорошо дифференцируется, соответствует фазе менструального цикла. Форма, размеры и структура яичников соответствуют фазе менструального цикла. Фолликулы, киста желтого тела определяются (не определяются). В позадиматочном пространстве свободная жидкость не выявляется. Сосуды малого таза обычно расположены, их калибр в пределах нормы. Лимфатические узлы не увеличены.

СОСУДЫ ТАЗА И НИЖНИХ КОНЕЧНОСТЕЙ

Брюшной отдел аорты не изменен. Бифуркация аорты происходит на должном уровне. Общая, внутренняя и наружная подвздошные артерии хорошо визуализируются. Обе общие бедренные артерии нормального калибра, с ровными стенками и гомогенным МР-сигналом просвета сосуда. Бедренные артерии без особенностей. Поверхностная надчревная артерия – без признаков патологических изменений, в частности внутри приводящего канала. Подколенная артерия без признаков изменений калибра, делится на три артерии голени обычно.

Справка

о материально-техническом обеспечении рабочей программы дисциплины

Рентгенология

(название дисциплины, модуля, практики)

№ п/п	Наименование специальных помещений и помещений для самостоятельной работы	Оснащенность специальных помещений и помещений для самостоятельной работы
1.	Учебные комнаты №1,2,3 ГБУЗ ТОКОД	Негатоскопы для изучения рентгенограмм, томограмм, телевизор, ноутбук
2.	Учебная комната ГБУЗ ДОКБ	негатоскоп
3.	Отделение лучевой диагностики ГБУЗ ДОКБ	Рентгеновские аппараты, компьютерный томограф
4.	Отделение лучевой диагностики ГБУЗ ОКБ	Рентгеновские аппараты, компьютерный томограф, МР-томограф
5.	Отделение лучевой диагностики ГБУЗ «Центр специализированных видов медицинской помощи им. В.П. Аваева»	Рентгеновские аппараты, маммограф, компьютерный томограф
6.	Отделение лучевой диагностики ГКУЗ ТО КПД	Рентгеновские аппараты, компьютерный томограф, МР-томограф
7.	Отделение лучевой диагностики ГБУЗ ТОКОД	Рентгеновские аппараты, компьютерный томограф
8.	Маммографический аппарат Клиники ТвГМУ	Рентгеновский маммограф
9.	Рентгеновский кабинет Клиники ТвГМУ	Рентгеновский аппарат для исследований
10.	Учебная комната Клиники ТвГМУ	Негатоскопы для изучения рентгенограмм, томограмм, телевизор, ноутбук
11.	Аудитория №2 ТвГМУ	лекции
12.	Кабинет МРТ Клиники ТвГМУ	Магнитно-резонансный томограф
13.	Кабинеты ультразвуковой диагностики Клиники ТвГМУ	Аппараты УЗИ
14.	МАСЦ ТвГМУ	Тренажеры, симуляторы
15.	Компьютерный класс ТвГМУ	45 ПК, доступ в ИНТЕРНЕТ

*Специальные помещения - учебные аудитории для проведения занятий лекционного типа, занятий семинарского типа, курсового проектирования (выполнения курсовых работ), групповых и индивидуальных консультаций, текущего контроля и промежуточной аттестации, а также помещения для самостоятельной работы.

**Лист регистрации изменений и дополнений
в рабочую программу дисциплины
на _____ учебный год**

(название дисциплины, модуля, практики)

для обучающихся,

специальность: _____
(название специальности)

форма обучения: очная/заочная

Изменения и дополнения в рабочую программу дисциплины рассмотрены на

заседании кафедры «_____» _____ 202__ г. (протокол № _____)

Зав. кафедрой _____ (ФИО)

подпись

Содержание изменений и дополнений

№ п/п	Раздел, пункт, номер страницы, абзац	Старый текст	Новый текст	Комментарий
<i>Примеры:</i>				
1				
2				
3				