

Федеральное государственное бюджетное образовательное учреждение  
высшего образования  
**«Тверской государственный медицинский университет»**  
Министерства здравоохранения Российской Федерации

УТВЕРЖДАЮ  
Проректор по реализации  
национальных проектов и  
развитию регионального  
здравоохранения



А.В.Соловьева

«14» апреля 2023г.

**ДОПОЛНИТЕЛЬНАЯ ПРОФЕССИОНАЛЬНАЯ ПРОГРАММА  
ПРОФЕССИОНАЛЬНОЙ ПЕРЕПОДГОТОВКИ**

**«Ультразвуковая диагностика»**

(504 часа)

**Тверь  
2023**

Программа профессиональной переподготовки по специальности «Ультразвуковая диагностика» разработана на основе профессионального стандарта "Врач ультразвуковой диагностики», утвержденного Приказом Министерства труда и социальной защиты РФ от 19 марта 2019 г. N 161н, с учетом федерального государственного образовательного стандарта высшего образования (ординатуры) утвержденного приказом Минобрнауки России от 02.02.2022 N 109 "Об утверждении федерального государственного образовательного стандарта высшего образования – подготовка кадров высшей квалификации по программам ординатуры по специальности 31.08.11 Ультразвуковая диагностика", квалификационных характеристик должностей работников в сфере здравоохранения, указанных в едином квалификационном справочнике, и квалификационных требований к медицинским и фармацевтическим работникам с высшим образованием.

Дополнительная профессиональная программа профессиональной переподготовки:

- рассмотрена на заседании кафедры лучевой диагностики «14» марта 2023г., протокол №8;
- рассмотрена на заседании Методического совета по дополнительному профессиональному образованию «29» марта 2023 г., протокол №10;
- рекомендована к утверждению на заседании Центрального координационно-методического совета «14» апреля 2023 г., протокол №8.

# **1. ОБЩАЯ ХАРАКТЕРИСТИКА ПРОГРАММЫ ПРОФЕССИОНАЛЬНОЙ ПЕРЕПОДГОТОВКИ**

## **1.1. Цель и задачи реализации программы:**

Получение новых профессиональных компетенций, необходимых для выполнения нового вида профессиональной деятельности в сфере «*ультразвуковая диагностика*», приобретение новой квалификации.

Задачи программы :

1. Сформировать знания, умения, навыки проведения ультразвуковых исследований и интерпретации их результатов.

2. Сформировать знания, умения, навыки оказания медицинской помощи в экстренной форме.

3. Сформировать знания, умения, навыки проведения анализа медико-статистической информации, ведения медицинской документации, организации деятельности находящихся в распоряжении медицинских работников.

4. Обеспечить возможность приобретения практического опыта в сфере проведения ультразвуковых исследований органов, систем органов, тканей и полостей организма человека и плода

## **1.2. Характеристика новой квалификации и связанных с ней видов профессиональной деятельности, трудовых функций и (или) уровней квалификации**

В результате освоения программы выпускник должен быть готов решать следующие профессиональные задачи в соответствии с новой квалификацией:

### **1) диагностическая деятельность:**

Проведение ультразвуковых исследований и интерпретация их результатов.

Оказание медицинской помощи в экстренной форме.

### **2) организационно-управленческая деятельность**

Ведение анализа медико-статистической информации, ведение медицинской документации, организация деятельности находящихся в распоряжении медицинских работников

## **1.3. Планируемые результаты обучения по программе**

Результаты обучения по программе профессиональной переподготовки должны соответствовать результатам освоения основной профессиональной образовательной программы ординатуры по соответствующей специальности, а также направлены на приобретение новой квалификации, требующей изменение направленности (профиля) или специализации в рамках направления подготовки (специальности) полученного ранее профессионального образования, должны определяться на основе профессиональных компетенций соответствующего федерального государственного образовательного стандарта высшего образования (ординатуры).

1.3.1. В результате успешного освоения программы профессиональной переподготовки обучающийся должен приобрести новые и развить имеющиеся компетенции:

УК-1. Способен критически и системно анализировать, определять возможности и способы

применения достижения в области медицины и фармации в профессиональном контексте

УК-2. Способен разрабатывать, реализовывать проект и управлять им

УК-3. Способен руководить работой команды врачей, среднего и младшего медицинского

персонала, организовывать процесс оказания медицинской помощи населению

УК-4. Способен выстраивать взаимодействие в рамках своей профессиональной деятельности

УК-5. Способен планировать и решать задачи собственного профессионального и

личностного развития, включая задачи изменения карьерной траектории

- ОПК-1. Способен использовать информационно-коммуникационные технологии в профессиональной деятельности и соблюдать правила информационной безопасности
- ОПК-2. Способен применять основные принципы организации и управления в сфере охраны здоровья граждан и оценки качества оказания медицинской помощи с использованием основных медико-статистических показателей
- ОПК-3. Способен осуществлять педагогическую деятельность
- ОПК-4. Способен проводить ультразвуковые исследования и интерпретацию их результатов
- ОПК-5. Способен проводить анализ медико-статистической информации, вести медицинскую документацию и организовывать деятельность находящихся в распоряжении медицинских работников
- ОПК-6. Способен участвовать в оказании неотложной медицинской помощи при состояниях, требующих срочного медицинского вмешательства

Паспорт формируемых/совершенствуемых профессиональных компетенций (ПК) –		
Код трудовой функции	Компетенция (ПК)	Индикаторы достижения планируемых результатов
А/01.8	ПК-1 Проведение ультразвуковых исследований и интерпретация их результатов	<p><b>ЗНАТЬ:</b></p> <p><i>Физика ультразвука</i></p> <p><i>Физические и технологические основы ультразвуковых исследований</i></p> <p><i>Принципы получения ультразвукового изображения, в том числе в серошкальном режиме, доплерографических режимах, режимах 3D(4D)-реконструкции, эластографии и контрастного усиления</i></p> <p><i>Принципы устройства, типы и характеристики ультразвуковых диагностических аппаратов</i></p> <p><i>Биологические эффекты ультразвука и требования безопасности</i></p> <p><i>Методы ультразвукового исследования в рамках мультипараметрической ультразвуковой диагностики (серошкальная эхография, доплерография с качественным и количественным анализом, 3D(4D)-эхография, эластография с качественным и количественным анализом, контрастное усиление с качественным и количественным анализом, компьютеризированное ультразвуковое исследование, фьюжен-технологии)</i></p> <p><i>Основы ультразвуковой эластографии с качественным и количественным анализом</i></p> <p><i>Основы ультразвукового исследования с контрастным усилением с качественным и количественным анализом</i></p> <p><i>Медицинские показания и медицинские противопоказания к проведению ультразвукового</i></p>

		<p><i>исследования</i></p> <p><i>Нормальная анатомия и нормальная физиология человека</i></p> <p><i>Ультразвуковая анатомия и физиология исследуемых органов и систем организма человека и плода</i></p> <p><i>Терминология, используемая в ультразвуковой диагностике</i></p> <p><i>Ультразвуковая семиотика (ультразвуковые симптомы и синдромы) заболеваний и (или) состояний</i></p> <p><i>Особенности ультразвуковой семиотики (ультразвуковых симптомов и синдромов) заболеваний и (или) состояний у детей</i></p> <p><i>Особенности ультразвуковой семиотики (ультразвуковых симптомов и синдромов) заболеваний и (или) состояний плода</i></p> <p><i>Основы проведения скрининговых ультразвуковых исследований беременных женщин</i></p> <p><i>Основы проведения стресс-эхокардиографии и чреспищеводной эхокардиографии</i></p> <p><i>Основы проведения ультразвукового исследования скелетно-мышечной системы</i></p> <p><i>Основы проведения ультразвукового исследования периферических нервных стволов</i></p> <p><i>Основы проведения ультразвукового наведения при выполнении медицинских вмешательств</i></p> <p><i>Основы проведения эндоскопического ультразвукового исследования</i></p> <p><i>Визуализационные классификаторы (стратификаторы)</i></p> <p><i>Информационные технологии и принципы дистанционной передачи и хранения результатов ультразвуковых исследований</i></p> <p><i>Диагностические возможности и ограничения инструментальных исследований, использующихся при уточнении результатов ультразвукового исследования</i></p> <p><i>Методы оценки эффективности диагностических тестов</i></p> <p><b>УМЕТЬ:</b></p> <p><i>Анализировать и интерпретировать информацию о заболевании и (или) состоянии, полученную от лечащего врача, пациента (его законного представителя), а также из медицинской документации</i></p> <p><i>Определять медицинские показания и медицинские противопоказания к проведению ультразвукового</i></p>
--	--	---

		<p><i>исследования</i></p> <p><i>Выбирать методы ультразвукового исследования в соответствии с действующими порядками оказания медицинской помощи, клиническими рекомендациями (протоколами лечения) по вопросам оказания медицинской помощи, с учетом стандартов медицинской помощи</i></p> <p><i>Осуществлять подготовку пациента к проведению ультразвукового исследования в зависимости от исследуемой анатомической области</i></p> <p><i>Выбирать физико-технические условия для проведения ультразвукового исследования</i></p> <p><i>Производить ультразвуковые исследования у пациентов различного возраста (включая беременных женщин) методами серошкальной эхографии, доплерографии с качественным и количественным анализом, 3D(4D)-эхографии при оценке органов, систем органов, тканей и полостей организма, в том числе:</i></p> <ul style="list-style-type: none"><li><i>- головы и шеи;</i></li><li><i>- грудной клетки и средостения;</i></li><li><i>- сердца;</i></li><li><i>- сосудов большого круга кровообращения;</i></li><li><i>- сосудов малого круга кровообращения;</i></li><li><i>- брюшной полости и забрюшинного пространства;</i></li><li><i>- пищеварительной системы;</i></li><li><i>- мочевыделительной системы;</i></li><li><i>- репродуктивной системы;</i></li><li><i>- эндокринной системы;</i></li><li><i>- молочных (грудных) желез;</i></li><li><i>- лимфатической системы;</i></li><li><i>- плода и плаценты</i></li></ul> <p><i>Выполнять функциональные пробы при проведении ультразвуковых исследований</i></p> <p><i>Выполнять измерения во время проведения ультразвуковых исследований и (или) при постпроцессинговом анализе сохраненной в памяти ультразвукового аппарата информации</i></p> <p><i>Оценивать ультразвуковые симптомы и синдромы заболеваний и (или) состояний</i></p> <p><i>Анализировать и интерпретировать результаты ультразвуковых исследований</i></p> <p><i>Сопоставлять результаты ультразвукового исследования с результатами осмотра пациента врачами-специалистами и результатами лабораторных, инструментальных, включая лучевые, исследований</i></p> <p><i>Записывать результаты ультразвукового исследования на цифровые и бумажные носители</i></p>
--	--	---

		<p>Архивировать результаты ультразвуковых исследований, в том числе с использованием медицинских информационных систем</p> <p>Оформлять протокол ультразвукового исследования, содержащий результаты ультразвукового исследования и ультразвуковое заключение</p> <p>Анализировать причины расхождения результатов ультразвуковых исследований с результатами лабораторных, инструментальных, включая лучевые, исследований, патологоанатомическими данными</p> <p>Консультировать врачей-специалистов по вопросам ультразвуковой диагностики, в том числе с использованием телемедицинских технологий</p> <p><b>ВЛАДЕТЬ:</b></p> <p>Анализ и интерпретация информации о заболевании и (или) состоянии, полученной от лечащего врача, пациента (его законного представителя), а также из медицинской документации</p> <p>Определение медицинских показаний и медицинских противопоказаний к проведению ультразвукового исследования</p> <p>Выбор методов ультразвукового исследования в соответствии с действующими порядками оказания медицинской помощи, клиническими рекомендациями (протоколами лечения) по вопросам оказания медицинской помощи, с учетом стандартов медицинской помощи</p> <p>Подготовка пациента к проведению ультразвукового исследования</p> <p>Выбор физико-технических условий для проведения ультразвукового исследования</p> <p>Проведение ультразвуковых исследований у пациентов различного возраста (включая беременных женщин) методами серошкальной эхографии, доплерографии с качественным и количественным анализом, 3D(4D)-эхографии</p> <p>Выполнение функциональных проб при проведении ультразвуковых исследований</p> <p>Выполнение измерений во время проведения ультразвуковых исследований и (или) при постпроцессинговом анализе сохраненной в памяти ультразвукового аппарата информации</p> <p>Оценка ультразвуковых симптомов и синдромов заболеваний и (или) состояний</p> <p>Анализ и интерпретация результатов ультразвуковых исследований</p>
--	--	---

		<p><i>Сопоставление результатов ультразвукового исследования с результатами осмотра пациента врачами-специалистами и результатами лабораторных, инструментальных, включая лучевые, исследований</i></p> <p><i>Запись результатов ультразвукового исследования на цифровые и бумажные носители</i></p> <p><i>Архивирование результатов ультразвуковых исследований, в том числе с использованием медицинских информационных систем</i></p> <p><i>Оформление протокола ультразвукового исследования, содержащего результаты ультразвукового исследования и ультразвуковое заключение</i></p> <p><i>Анализ причин расхождения результатов ультразвуковых исследований с результатами лабораторных, инструментальных, включая лучевые, исследований, патологоанатомическими данными</i></p> <p><i>Консультирование врачей-специалистов по вопросам ультразвуковой диагностики, в том числе с использованием телемедицинских технологий</i></p>
A/02.8	<p>ПК-2 Проведение анализа медикостатистической информации, ведение медицинской документации, организация деятельности находящихся в распоряжении медицинских работников</p>	<p><b>ЗНАТЬ:</b></p> <p><i>Законодательство Российской Федерации в сфере охраны здоровья граждан, включая нормативные правовые акты, определяющие деятельность медицинских организаций и медицинских работников</i></p> <p><i>Правила оформления медицинской документации в медицинских организациях, оказывающих медицинскую помощь по профилю "ультразвуковая диагностика", в том числе в форме электронных документов</i></p> <p><i>Правила работы в информационных системах и информационно-телекоммуникационной сети "Интернет"</i></p> <p><i>Основы медицинской статистики с учетом диагностического профиля специальности, основные программы статистической обработки медицинских данных</i></p> <p><i>Требования к обеспечению внутреннего контроля качества и безопасности медицинской деятельности</i></p> <p><i>Должностные обязанности медицинских работников, оказывающих медицинскую помощь по профилю "ультразвуковая диагностика"</i></p> <p><i>Требования пожарной безопасности, охраны труда, основы личной безопасности и конфликтологии, правила внутреннего трудового распорядка</i></p> <p><b>УМЕТЬ:</b></p> <p><i>Составлять план работы и отчет о своей работе</i></p> <p><i>Вести медицинскую документацию, в том числе в</i></p>



		<p><i>форме электронных документов</i></p> <p><i>Осуществлять контроль выполнения должностных обязанностей находящимися в распоряжении медицинскими работниками</i></p> <p><i>Обеспечивать внутренний контроль качества и безопасности медицинской деятельности</i></p> <p><i>Использовать информационные системы в сфере здравоохранения и информационно-телекоммуникационную сеть "Интернет"</i></p> <p><i>Анализировать статистические показатели своей работы</i></p> <p><i>Использовать в работе персональные данные пациентов и сведения, составляющие врачебную тайну</i></p> <p><i>Соблюдать требования пожарной безопасности и охраны труда, правила внутреннего трудового распорядка</i></p> <p><b>ВЛАДЕТЬ:</b></p> <p><i>Составление плана работы и отчета о своей работе</i></p> <p><i>Ведение медицинской документации, в том числе в форме электронных документов</i></p> <p><i>Контроль выполнения должностных обязанностей находящимися в распоряжении медицинскими работниками</i></p> <p><i>Обеспечение внутреннего контроля качества и безопасности медицинской деятельности</i></p> <p><i>Анализ статистических показателей своей работы</i></p> <p><i>Соблюдение требований пожарной безопасности и охраны труда, правил внутреннего трудового распорядка</i></p>
A/03.8	ПК-3 Оказание медицинской помощи в экстренной форме	<p><b>ЗНАТЬ:</b></p> <p><i>Методика сбора жалоб и анамнеза у пациентов и их законных представителей</i></p> <p><i>Методика физикального исследования пациентов (осмотр, пальпация, перкуссия, аускультация)</i></p> <p><i>Клинические признаки внезапного прекращения кровообращения и (или) дыхания</i></p> <p><i>Правила проведения базовой сердечно-легочной реанимации</i></p> <p><i>Клинические признаки осложнений при введении контрастных препаратов при ультразвуковых исследованиях</i></p> <p><b>УМЕТЬ:</b></p> <p><i>Распознавать состояния, представляющие угрозу жизни, включая состояние клинической смерти</i></p>

		<p><i>(остановка жизненно важных функций организма человека - кровообращения и (или) дыхания), требующие оказания медицинской помощи в экстренной форме</i></p> <p><i>Выполнять мероприятия базовой сердечно-легочной реанимации</i></p> <p><i>Оказывать медицинскую помощь в экстренной форме при состояниях, представляющих угрозу жизни, в том числе клинической смерти (остановка жизненно важных функций организма человека - кровообращения и (или) дыхания)</i></p> <p><i>Применять лекарственные препараты и медицинские изделия при оказании медицинской помощи в экстренной форме</i></p>
		<p><b>ВЛАДЕТЬ:</b></p> <p><i>Оценка состояния, требующего оказания медицинской помощи в экстренной форме</i></p> <p><i>Распознавание состояний, представляющих угрозу жизни, включая состояние клинической смерти (остановка жизненно важных функций организма человека - кровообращения и (или) дыхания), требующих оказания медицинской помощи в экстренной форме</i></p> <p><i>Оказание медицинской помощи в экстренной форме при состояниях, представляющих угрозу жизни, в том числе клинической смерти (остановка жизненно важных функций организма человека - кровообращения и (или) дыхания)</i></p> <p><i>Применение лекарственных препаратов и медицинских изделий при оказании медицинской помощи в экстренной форме</i></p>

1.3.2. Сопоставление результатов обучения по программе профессиональной переподготовки с описанием квалификации в квалификационных требованиях, указанных в квалификационных справочниках по соответствующим должностям, профессиям и специальностям (приказ Минздравсоцразвития России от 23 июля 2010 г. № 541н «Об утверждении Единого квалификационного справочника должностей руководителей, специалистов и служащих», раздел «Квалификационные характеристики должностей работников в сфере здравоохранения»)

<b>Квалификационные требования, указанные в профстандарте/квалификационных справочниках</b>	<b>Результаты обучения</b>
<p><b>Обобщенные трудовые функции или трудовые функции (должностные обязанности):</b>            Диагностика заболеваний и (или) состояний органов, систем органов, тканей и полостей организма человека и</p>	<p>Виды профессиональной деятельности            Диагностическая, организационно-управленческая</p>

плода с использованием ультразвуковых методов исследования	
<b>Трудовые функции или трудовые действия (должностные обязанности):</b>	
Проведение ультразвуковых исследований и интерпретация их результатов	ПК-1
Проведение анализа медико-статистической информации, ведение медицинской документации, организация деятельности находящихся в распоряжении медицинских работников	ПК-2
Оказание медицинской помощи в экстренной форме	ПК-3

#### **1.4. Требования к уровню подготовки лиц, принимаемых для обучения по программе**

Высшее образование - специалитет по одной из специальностей: «Лечебное дело», «Педиатрия», «Медицинская биофизика» или «Медицинская кибернетика» (для лиц, завершивших образование до 2018 года) и подготовка в ординатуре по специальности «Ультразвуковая диагностика».

Высшее образование - специалитет по одной из специальностей: «Лечебное дело», «Педиатрия», «Медицинская биофизика» или «Медицинская кибернетика», подготовка в интернатуре и (или) ординатуре по одной из специальностей: «Авиационная и космическая медицина», «Акушерство и гинекология», «Анестезиология-реаниматология», «Водолазная медицина», «Дерматовенерология», «Детская хирургия», «Детская онкология», «Детская урология-андрология», «Детская эндокринология», «Гастроэнтерология», «Гематология», «Гериатрия», «Инфекционные болезни», «Кардиология», «Колопроктология», «Нефрология», «Неврология», «Неонатология», «Нейрохирургия», «Общая врачебная практика (семейная медицина)», «Онкология», «Оториноларингология», «Офтальмология», «Педиатрия», «Пластическая хирургия», «Профпатология», «Пульмонология», «Ревматология», «Рентгенология», «Рентгенэндоваскулярные диагностика и лечение», «Сердечно-сосудистая хирургия», «Скорая медицинская помощь», «Торакальная хирургия», «Терапия», «Травматология и ортопедия», «Урология», «Фтизиатрия», «Хирургия», «Челюстно-лицевая хирургия», «Эндокринология» и дополнительное профессиональное образование - программы профессиональной переподготовки по специальности «Ультразвуковая диагностика».

#### **1.5. Трудоемкость обучения по программе**

Трудоемкость дополнительной профессиональной программы профессиональной переподготовки составляет 504 часа, включая все виды аудиторной (контактной) и внеаудиторной (самостоятельной) работы обучающегося.

#### **1.6. Формы обучения по программе**

Форма обучения – очная.

Освоение программы профессиональной переподготовки обучающимися может быть организовано: с отрывом от работы, с частичным отрывом от работы, по индивидуальному плану обучения.

При реализации программы не используются дистанционные образовательные технологии.

При реализации программы используется стажировка на рабочем месте.

### **1.7. Режим занятий по программе**

Учебная нагрузка при реализации программы профессиональной переподготовки вне зависимости от применяемых форм обучения устанавливается в размере не более 48 академических часов в неделю, включая все виды аудиторной и внеаудиторной учебной работы обучающихся.

## 2. СОДЕРЖАНИЕ ПРОГРАММЫ

### 2.1. Учебный план

Наименование модулей (разделов, дисциплин), стажировок на рабочем месте	Общая трудоемкость (в часах)	Аудиторные занятия (в академических часах)				Дистанционные занятия (в академических часах)				Самостоятельная работа	Формируемые компетенции	Промежуточная аттестация(форма)
		Всего	Лекции	Практические занятия	Стажировка	Всего	Лекции	Практические	Прочие (указать)			
1	2	3	4	5	6	7	8	9	10	11	12	13
Модуль 1. Организация ультразвуковой службы в Российской Федерации	6	6	4	2							ПК 2	
Модуль 2. Физико-технические основы ультразвукового метода исследования, ультразвуковая диагностическая аппаратура	30	30	6	24							ПК 1	Э,С
Модуль 3. Ультразвуковая диагностика заболеваний органов пищеварительной системы	30	30	6	24							ПК 1	Э С, Пр
Модуль 4. Ультразвуковая диагностика в урологии и нефрологии	24	24	6	18							ПК 1	Э, С, Пр
Модуль 5. Ультразвуковая диагностика заболеваний	36	36	8	28							ПК 1	Э, С, Пр

поверхностно расположенных органов, мягких тканей и суставов опорно-двигательного аппарата												
Модуль 6. Ультразвуковая диагностика в акушерстве	24	24	6	18							ПК 1	Э, С, Пр
Модуль 7. Ультразвуковая диагностика в гинекологии	18	18	4	14							ПК 1	Э, С, Пр
Модуль 8. Ультразвуковая диагностика заболеваний сердца	24	24	6	18							ПК 1	Э, С, Пр
Модуль 9. Ультразвуковая диагностика заболеваний сосудистой системы	24	24	4	20							ПК 1	Э, С, Пр
Модуль 10. Оперативные вмешательства под контролем ультразвука	12	12	2	10							ПК 1	Т, С, Пр
Модуль 11. Симуляционный курс	48	48	0	48							ПК 3	Пр
Модуль 12. Стажировка	222	222	0	0	222						ПК 1 ПК 2	Пр
<b>Итого:</b>	<b>498</b>	<b>498</b>	<b>52</b>	<b>224</b>	<b>222</b>							
<b>Итоговая аттестация</b>	<b>6</b>	Форма итоговой аттестации: 3-х этапный экзамен, включающий: тестирование, оценка практических навыков, решение ситуационных задач.									ПК 1,2,3	
<b>Итого:</b>	<b>504</b>											

## 2.2. Календарный учебный график

№ п.п.	Наименование модулей (разделов, дисциплин), стажировок на рабочем месте, промежуточных и итоговой аттестации в последовательности их изучения	Количество в днях учебных занятий	Виды аудиторных занятий (лекции - Л, практические -П, семинары - С, промежуточная - ПА и итоговая аттестация - ИА)
1	Модуль 1. Организация ультразвуковой службы в Российской Федерации	1	Л, С
2	Модуль 2. Физико-технические основы ультразвукового метода исследования, ультразвуковая диагностическая аппаратура	5	Л, П,С,ПА
3	Модуль 3. Ультразвуковая диагностика заболеваний органов пищеварительной системы	5	Л,С,П, ПА
4	Модуль 4. Ультразвуковая диагностика в урологии и нефрологии	4	Л,С,П, ПА
5	Модуль 5. Ультразвуковая диагностика заболеваний поверхностно расположенных органов, мягких тканей и суставов опорно-двигательного аппарата	6	Л,С,П, ПА
6	Модуль 6. Ультразвуковая диагностика в акушерстве	4	Л,С,П, ПА
7	Модуль 7. Ультразвуковая диагностика в гинекологии	3	Л,С,П, ПА
8	Модуль 8. Ультразвуковая диагностика заболеваний сердца	4	Л,С,П, ПА
9	Модуль 9. Ультразвуковая диагностика заболеваний сосудистой системы	4	Л,С,П, ПА
10	Модуль 10. Оперативные вмешательства под контролем ультразвука	2	Л,П, ПА
11	Модуль 11. Симуляционный курс	8	П, ПА
12	Модуль 12. Стажировка	37	П, ПА
13	<b>Итоговая аттестация</b>	1	Трехэтапный экзамен.
	<b>ИТОГО</b>	84	

## 2.3. Рабочие программы модулей (дисциплин, стажировок на рабочем месте) с учебно-тематическим планом

Содержание модулей (дисциплин, стажировок на рабочем месте)

### Модуль 1. ОРГАНИЗАЦИЯ УЛЬТРАЗВУКОВОЙ СЛУЖБЫ В РОССИЙСКОЙ ФЕДЕРАЦИИ

Код	Наименования тем, элементов и подэлементов
1.1	Нормативные документы об организации ультразвуковой службы в Российской Федерации
1.1.1	Приказы Министерства Здравоохранения Российской Федерации
1.1.2	Об отделении (кабинете) ультразвуковой диагностики

1.1.3	О штатах отделения ультразвуковой диагностики
<b>1.2</b>	<b>Положения и Законодательные акты, регулирующие деятельность врача ультразвуковой диагностики</b>
1.2.1	Временные нормативы
1.2.2	Порядок оказания медицинской помощи по профилю Ультразвуковая диагностика
<b>1.3</b>	<b>Применение требований врачебной деонтологии в практике врача ультразвуковой диагностики.</b>

**Модуль 2. ФИЗИКО-ТЕХНИЧЕСКИЕ ОСНОВЫ УЛЬТРАЗВУКОВОГО МЕТОДА ИССЛЕДОВАНИЯ, УЛЬТРАЗВУКОВАЯ ДИАГНОСТИЧЕСКАЯ АППАРАТУРА**

<b>Код</b>	<b>Наименования тем, элементов и подэлементов</b>
<b>2.1</b>	<b>Физические свойства ультразвука</b>
2.1.1	Волны и звук
2.1.2	Поперечная и продольная волна
2.1.3	Длина волны
2.1.4	Частота волны
2.1.5	Период
2.1.6	Скорость распространения волны
2.1.7	Амплитуда
2.1.8	Интенсивность
2.1.9	Импульсный ультразвук
2.1.10	Непрерывная волна
2.1.11	Генерирование импульсов
2.1.12	Частота повторения импульсов
2.1.13	Продолжительность импульса
2.1.14	Фактор занятости
2.1.15	Пространственная протяженность импульса
2.1.16	Амплитуда и интенсивность
2.1.17	Мощность
2.1.18	Площадь потока
2.1.19	Затухание ультразвуковой волны
2.1.20	Факторы затухания
2.1.21	Коэффициент затухания
<b>2.2</b>	<b>Отражение и рассеивание</b>
2.2.1	Перпендикулярное падение ультразвукового луча
2.2.2	Коэффициент интенсивности отражения
2.2.3	Коэффициент интенсивности прохождения
2.2.4	Соединительная среда
2.2.5	Падение ультразвукового луча под углом
2.2.6	Рефракция
2.2.7	Рассеивание
2.2.8	Зеркальное отражение
2.2.9	Обратное рассеивание
2.2.10	Определение расстояния с помощью ультразвука
<b>2.3</b>	<b>Датчики и ультразвуковая волна</b>
2.3.1	Датчики
2.3.2	Преобразование электрической энергии в энергию ультразвука
2.3.3	Прямой и обратный пьезоэлектрический эффекты
2.3.4	Одно- и многоэлементные датчики



2.3.5	Резонансная частота
2.3.6	Устройство ультразвукового датчика
2.3.7	Ультразвуковая волна и ее фокусировка
2.3.8	Ближняя и дальняя зоны
2.3.9	Способы фокусировки ультразвуковой волны
2.3.10	Зона фокуса, ее протяженность
2.3.11	Разрешающая способность
2.3.12	Выбор рабочей частоты датчика
2.3.13	Фронтальное разрешение
2.3.14	Осевое разрешение
2.3.15	Контрастное разрешение
<b>2.4</b>	<b>Устройство ультразвукового прибора</b>
2.4.1	Генератор импульсов
2.4.2	Приемник
2.4.3	Усиление
2.4.4	Компенсация тканевого поглощения
2.4.5	Демодуляция
2.4.6	Сжатие
2.4.7	Динамический диапазон
2.4.8	Аналоговая память
2.4.9	Цифровая память
2.4.10	Бистабильное представление изображения
2.4.11	Серая шкала
2.4.12	Монитор
2.4.13	А-тип развертки изображения
2.4.14	В -тип развертки изображения
2.4.15	М -тип развертки изображения
2.4.16	Датчики, работающие в режиме реального времени
2.4.17	Механические секторные датчики (одноэлементные, кольцевые)
2.4.18	Электронные линейные датчики
2.4.19	Электронные секторные датчики
2.4.20	Электронные конвексные датчики
4.4.21	Ротационные механические датчики
2.4.22	Плотность линий
2.4.23	Эффект Доплера
2.4.24	Приборы, работающие с использованием непрерывной ультразвуковой волны
2.4.25	Приборы, работающие с использованием импульсного ультразвука
2.4.26	Контрольный объем
2.4.27	Спектральный анализ
2.4.28	Цветовая доплеровская визуализация
2.4.29	Энергетический доплер
<b>2.5</b>	<b>Артефакты</b>
2.5.1	Артефакты и причины их возникновения
2.5.2	Виды артефактов
<b>2.6</b>	<b>Контроль качества работы ультразвуковой аппаратуры</b>
2.6.1	Критерии качества
2.6.2	Относительная чувствительность системы
2.6.3	Фронтальное разрешение
2.6.4	Осевое разрешение

2.6.5	Мертвая зона
2.6.6	Точность регистрации
2.6.7	Операции компенсации
2.6.8	Динамический диапазон серой шкалы
2.6.9	Устройство фантомов для контроля качества
<b>2.7</b>	<b>Биологическое действие ультразвука и безопасность</b>
2.7.1	Нагревание, кавитация
2.7.2	Потенциальный риск и реальная польза диагностического ультразвука для обследуемого больного
<b>2.8</b>	<b>Новые направления в ультразвуковой диагностике</b>
2.8.1	Трехмерная эхография
2.8.2	Контрастная эхография
2.8.3	Внутриполостная эхография

### **Модуль 3. УЛЬТРАЗВУКОВАЯ ДИАГНОСТИКА ЗАБОЛЕВАНИЙ ОРГАНОВ ПИЩЕВАРИТЕЛЬНОЙ СИСТЕМЫ**

<b>Код</b>	<b>Наименования тем, элементов и подэлементов</b>
<b>3.1</b>	<b>Ультразвуковая диагностика заболеваний печени</b>
3.1.1	Технология ультразвукового исследования печени
3.1.1.1	Показания к проведению ультразвукового исследования печени
3.1.1.2	Подготовка больного к ультразвуковому исследованию печени
3.1.1.3	Укладка больного и плоскости сканирования при ультразвуковом исследовании печени
3.1.2	Анатомия и ультразвуковая анатомия печени
3.1.2.1	Анатомия и топографическая анатомия неизменной печени и прилегающих органов
3.1.2.1.1	Строение печени
3.1.2.1.1.1	Долевое и сегментарное строение печени
3.1.2.1.1.2	Сосуды и протоки печени
3.1.2.1.2	Взаимоотношение печени с прилегающими органами
3.1.2.2	Ультразвуковая анатомия печени и прилегающих органов
3.1.2.2.1	Расположение печени
3.1.2.2.2	Форма и особенности поверхностей печени
3.1.2.2.3	Размеры печени
3.1.2.2.4	Ультразвуковые маркеры долевого и сегментарного строения печени
3.1.2.2.5	Эхоструктура печени
3.1.2.2.6	Эхогенность печени
3.1.2.2.7	Трубчатые структуры печени
3.1.2.2.8	Ультразвуковая анатомия взаимоотношений печени с прилегающими органами
3.1.3	Аномалии развития печени
3.1.3.1	Ультразвуковая диагностика аномалий развития печени
3.1.4	Неопухолевые заболевания печени
3.1.4.1	Ультразвуковая диагностика диффузных поражений печени
3.1.4.1.1	Жировая дистрофия печени
3.1.4.1.2	Острый гепатит
3.1.4.1.3	Хронический гепатит
3.1.4.1.4	Цирроз печени
3.1.4.1.5	Кардиальный фиброз печени
3.1.4.1.6	Особенности ультразвуковой картины печени при некоторых вторичных поражениях (туберкулез, саркоидоз)

3.1.4.2	Ультразвуковая диагностика неопухолевых очаговых поражений печени
3.1.4.2.1	Эхинококковая болезнь печени
3.1.4.2.1.1	Эхинококкоз печени
3.1.4.2.1.2	Альвеококкоз печени
3.1.4.2.2	Кисты печени
3.1.4.2.2.1	Солитарные кисты печени
3.1.4.2.2.2	Поликистоз печени
3.1.4.2.3	Абсцесс печени
3.1.4.2.4	Инфаркт печени
3.1.4.2.5	Травма печени
3.1.4.2.3.1	Разрыв печени
3.1.4.2.3.2	Ранения печени
3.1.4.2.3.3	Гематома печени
3.1.5	Опухолевые заболевания печени
3.1.5.1	Ультразвуковая диагностика доброкачественных опухолей печени
3.1.5.1.1	Гемангиома печени
3.1.5.1.1.1	Капиллярная гемангиома печени
3.1.5.1.1.2	Кавернозная гемангиома печени
3.1.5.1.2	Аденома печени
3.1.5.1.3	Узловая очаговая гиперплазия печени
3.1.5.1.4	Редкие доброкачественные опухоли печени
3.1.5.2	Ультразвуковая диагностика злокачественных опухолей печени
3.1.5.2.1	Первичный рак печени
3.1.5.2.2	Метастатический рак печени
3.1.6	Ультразвуковая диагностика поражений печени при заболеваниях других органов
3.1.7	Изменения регионарной лимфатической системы при заболеваниях печени и окружающих органов
3.1.8	Дифференциальная диагностика заболеваний печени
3.1.9	Доплерография при заболеваниях печени
3.1.10	Особенности ультразвуковой диагностики заболеваний печени у детей
3.1.11	Альтернативные методы диагностики заболеваний печени
3.1.12	Инвазивные методы диагностики и лечения под контролем эхографии при заболеваниях печени
3.1.13	Развивающиеся и перспективные методики ультразвукового исследования печени
3.1.14	Стандартное медицинское заключение по результатам ультразвукового исследования печени
<b>3.2</b>	<b>Ультразвуковая диагностика заболеваний желчевыводящей системы</b>
3.2.1	Технология ультразвукового исследования желчевыводящей системы
3.2.1.1	Показания к проведению ультразвукового исследования желчевыводящей системы
3.2.1.2	Подготовка больного к ультразвуковому исследованию желчевыводящей системы
3.2.1.3	Укладка больного и плоскости сканирования при ультразвуковом исследовании желчевыводящей системы
3.2.2	Анатомия и ультразвуковая анатомия желчевыводящей системы
3.2.2.1	Анатомия неизмененного желчного пузыря, протоковой системы и прилегающих органов
3.2.2.1.1	Строение желчного пузыря
3.2.2.1.2	Строение желчевыводящей протоковой системы

3.2.2.1.3	Взаимоотношение желчного пузыря и протоковой системы с окружающими органами
3.2.2.2	Ультразвуковая анатомия неизмененного желчного пузыря, протоковой системы и прилегающих органов
3.2.2.2.1	Расположение желчного пузыря, внутрипеченочных и внепеченочных желчных протоков
3.2.2.2.2	Размеры желчного пузыря, внутрипеченочных и внепеченочных желчных протоков
3.2.2.2.3	Форма желчного пузыря, внутрипеченочных и внепеченочных желчных протоков
3.2.2.2.4	Стенки желчного пузыря, внутрипеченочных и внепеченочных желчных протоков
3.2.2.2.5	Полость желчного пузыря, просвет внутрипеченочных и внепеченочных желчных протоков
3.2.2.2.6	Содержимое желчного пузыря
3.2.2.2.7	Ультразвуковая анатомия взаимоотношений желчного пузыря, внутрипеченочных и внепеченочных желчных протоков и окружающих органов
3.2.3	Аномалии развития желчного пузыря, внутрипеченочных и внепеченочных желчных протоков
3.2.3.1	Ультразвуковая диагностика аномалий желчного пузыря
3.2.3.1.1	Аномалии положения
3.2.3.1.2	Аномалии числа
3.2.3.1.3	Аномалии формы
3.2.3.1.4	Аномалии размеров
3.2.3.2	Ультразвуковая диагностика аномалий развития желчевыводящих протоков
3.2.4	Неопухолевые заболевания желчного пузыря, внутрипеченочных и внепеченочных желчных протоков
3.2.4.1	Ультразвуковая диагностика неопухолевых заболеваний желчного пузыря
3.2.4.1.1	Ультразвуковая диагностика желчекаменной болезни и ее осложнений
3.2.4.1.2	Ультразвуковая диагностика воспалительных заболеваний желчного пузыря
3.2.4.1.2.1	Острый холецистит
3.2.4.1.2.1.1	Острый бескаменный холецистит
3.2.4.1.2.1.2	Острый калькулезный холецистит
3.2.4.1.2.2	Хронический холецистит
3.2.4.1.2.2.1	Хронический бескаменный холецистит
3.2.4.1.2.2.2	Хронический калькулезный холецистит
3.2.4.1.2.3	Ультразвуковая диагностика осложнений воспалительных заболеваний желчного пузыря
3.2.4.2	Ультразвуковая диагностика неопухолевых заболеваний желчевыводящих протоков
3.2.4.2.1	Ультразвуковая диагностика конкрементов в желчевыводящих протоках
3.2.4.2.1.1	Конкременты внутрипеченочных протоков
3.2.4.2.1.2	Конкременты внепеченочных протоков (холедохолитиаз)
3.2.4.2.2	Ультразвуковая диагностика воспалительных заболеваний желчевыводящих протоков
3.2.4.2.2.1	Острый холангит
3.2.4.2.2.2	Хронический холангит
3.2.4.2.3	Ультразвуковая диагностика кист желчевыводящих путей
3.2.4.2.3.1	Кисты внутрипеченочных протоков
3.2.4.2.3.2	Кисты внепеченочных протоков

3.2.4.2.4	Ультразвуковая диагностика осложнений неопухолевых заболеваний желчевыводящих протоков
3.2.5	Ультразвуковая диагностика опухолевых и гиперпластических заболеваний желчного пузыря, внутрипеченочных и внепеченочных желчных протоков
3.2.3.1	Ультразвуковая диагностика доброкачественных опухолей и гиперпластических процессов в желчном пузыре
3.2.3.1.1	Аденома желчного пузыря
3.2.3.1.2	Гиперпластические процессы в желчном пузыре
3.2.3.1.2.1	Полипоз желчного пузыря
3.2.3.1.2.1.1	Холестериновые полипы
3.2.3.1.2.1.2	Аденоматозные полипы
3.2.3.1.2.2	Аденомиоматоз
3.2.3.1.2.3	Фиброматоз и нейрофиброматоз
3.2.3.1.2.4	Липоматоз
3.2.3.1.2.5	Холестероз
3.2.3.2	Ультразвуковая диагностика злокачественных опухолей желчного пузыря
3.2.3.2.1	Рак (карцинома) желчного пузыря
3.2.3.2.2	Метастатическое поражение желчного пузыря
3.2.3.2.3	Рецидивы злокачественных опухолей желчного пузыря
3.2.3.3	Ультразвуковая диагностика злокачественных опухолей желчевыводящих протоков
3.2.3.3.1	Рак внутрипеченочных желчных протоков
3.2.3.3.2	Рак внепеченочных желчных протоков
3.2.6	Ультразвуковая диагностика поражений ж. пузыря и желчевыводящих протоков при заболеваниях других органов
3.2.7	Изменения регионарной лимфатической системы при заболеваниях желчного пузыря и желчевыводящих протоков и окружающих органов
3.2.8	Дифференциальная диагностика заболеваний желчного пузыря, внутрипеченочных и внепеченочных желчных протоков
3.2.8.1	Дифференциальная диагностика заболеваний желчного пузыря
3.2.8.2	Дифференциальная диагностика заболеваний желчевыводящих протоков
3.2.9	Доплерография при заболеваниях желчного пузыря и желчевыводящих протоков
3.2.10	Особенности ультразвуковой диагностики заболеваний желчного пузыря и желчевыводящих протоков у детей
3.2.11	Особенности ультразвуковой диагностики заболеваний желчного пузыря и желчевыводящих протоков у детей
3.2.12	Альтернативные методы исследования желчевыводящей системы
3.2.13	Инвазивные методы диагностики и лечения под контролем эхографии при заболеваниях желчевыводящей системы
3.2.14	Развивающиеся и перспективные методики ультразвукового исследования желчевыводящей системы
3.2.15	Стандартное медицинское заключение по результатам ультразвукового исследования желчевыводящей системы
<b>3.3</b>	<b>Ультразвуковая диагностика заболеваний поджелудочной железы</b>
3.3.1	Технология ультразвукового исследования поджелудочной железы
3.3.1.1	Показания к проведению ультразвукового исследования поджелудочной железы
3.3.1.2	Подготовка больного к ультразвуковому исследованию поджелудочной железы
3.3.1.3	Укладка больного и плоскости сканирования при ультразвуковом

	исследовании поджелудочной железы
3.3.2	Анатомия и ультразвуковая анатомия поджелудочной железы
3.3.2.1	Анатомия и топографическая анатомия неизменной поджелудочной железы и прилегающих органов
3.3.2.1.1	Строение поджелудочной железы
3.3.2.1.1.1	Ткань поджелудочной железы
3.3.2.1.1.2	Сосуды и протоки поджелудочной железы
3.3.2.1.1.3	Околопанкреатические сосуды
3.3.2.1.2	Взаимоотношение поджелудочной железы с прилегающими органами
3.3.2.2	Ультразвуковая анатомия поджелудочной железы и прилегающих органов
3.3.2.2.1	Расположение поджелудочной железы
3.3.2.2.2	Форма и особенности поверхностей поджелудочной железы
3.3.2.2.3	Размеры поджелудочной железы
3.3.2.2.4	Эхоструктура поджелудочной железы
3.3.2.2.5	Эхогенность поджелудочной железы
3.3.2.2.6	Трубчатые структуры поджелудочной железы
3.3.2.2.7	Панкреатические и околопанкреатические сосуды
3.3.2.2.8	Ультразвуковая анатомия взаимоотношений поджелудочной железы с прилегающими органами
3.3.3	Ультразвуковая диагностика аномалий развития поджелудочной железы
3.3.3.1	Разделенная поджелудочная железа
3.3.3.2	Кольцевидная поджелудочная железа
3.3.3.3	Аберрантная (добавочная) поджелудочная железа
3.3.3.4	Кистозный фиброз поджелудочной железы
3.3.4	Неопухолевые заболевания поджелудочной железы
3.3.4.1	Ультразвуковая диагностика воспалительных заболеваний поджелудочной железы
3.3.4.1.1	Острый панкреатит
3.3.4.1.1.1	Острый панкреатит без явлений деструкции
3.3.4.1.1.2	Острый панкреатит с явлениями деструкции
3.3.4.1.1.3	Осложнения острого панкреатита
3.3.4.1.2	Хронический панкреатит
3.3.4.1.2.1	Хронический панкреатит в стадии ремиссии
3.3.4.1.2.2	Хронический панкреатит в стадии обострения
3.3.4.1.2.3	Осложнения хронического панкреатита
3.3.4.2	Ультразвуковая диагностика кист поджелудочной железы
3.3.4.2.1	Истинные кисты поджелудочной железы
3.3.4.2.2	Ретенционные кисты поджелудочной железы
3.3.4.2.3	Псевдокисты поджелудочной железы
3.3.4.3	Ультразвуковая диагностика травм поджелудочной железы
3.3.4.3.1	Ушиб (контузия) поджелудочной железы
3.3.4.3.2	Разрыв поджелудочной железы
3.3.4.4	Ультразвуковая диагностика изменений поджелудочной железы при неопухолевых заболеваниях других органов
3.3.5	Опухолевые заболевания поджелудочной железы
3.3.3.1	Ультразвуковая диагностика доброкачественных опухолей поджелудочной железы (апудомы, гемангиомы, аденомы)
3.3.3.2	Ультразвуковая диагностика злокачественных опухолей поджелудочной железы
3.3.3.2.1	Рак поджелудочной железы
3.3.3.2.2	Метастатическое поражение поджелудочной железы

3.3.3.2.3	Инвазия поджелудочной железы при злокачественных новообразованиях окружающих органов
3.3.6	Изменения регионарной лимфатической системы при заболеваниях поджелудочной железы и окружающих органов
3.3.7	Дифференциальная диагностика заболеваний поджелудочной железы
3.3.8	Допплерография при заболеваниях поджелудочной железы
3.3.9	Особенности ультразвуковой диагностики заболеваний поджелудочной железы у детей
3.3.10	Альтернативные методы диагностики заболеваний поджелудочной железы
3.3.11	Инвазивные методы диагностики и лечения под контролем эхографии при заболеваниях поджелудочной железы
3.3.12	Развивающиеся и перспективные методики ультразвукового исследования поджелудочной железы
3.3.13	Стандартное медицинское заключение по результатам ультразвукового исследования поджелудочной железы
<b>3.4</b>	<b>Ультразвуковая диагностика заболеваний желудочно-кишечного тракта</b>
3.4.1	Технология ультразвукового исследования желудочно-кишечного тракта (трансабдоминальная эхография, эндоскопическая эхография)
3.4.1.1	Показания к проведению ультразвукового исследования желудочно-кишечного тракта
3.4.1.2	Подготовка больного к ультразвуковому исследованию желудочно-кишечного тракта
3.4.1.3	Укладка больного и плоскости сканирования при ультразвуковом исследовании желудочно-кишечного тракта
3.4.1.4	Эндоскопическая эхография при исследовании желудочно-кишечного тракта
3.4.2	Анатомия и ультразвуковая анатомия желудочно-кишечного тракта
3.4.2.1	Анатомия и топографическая анатомия желудочно-кишечного тракта и прилегающих органов
3.4.2.1.1	Строение желудочно-кишечного тракта
3.4.2.1.1.1	Строение желудка
3.4.2.1.1.2	Строение 12-перстной кишки
3.4.2.1.1.3	Строение тонкого кишечника
3.4.2.1.1.4	Строение толстого кишечника
3.4.2.1.1.5	Строение прямой кишки
3.4.2.1.2	Сосуды органов желудочно-кишечного тракта
3.4.2.1.3	Взаимоотношение органов желудочно-кишечного тракта с прилегающими органами
3.4.2.2	Ультразвуковая анатомия органов желудочно-кишечного тракта и прилегающих органов
3.4.2.2.1	Расположение органов желудочно-кишечного тракта
3.4.2.2.2	Форма органов желудочно-кишечного тракта
3.4.2.2.3	Размеры органов желудочно-кишечного тракта
3.4.2.2.4	Строение стенок органов желудочно-кишечного тракта
3.4.2.2.5	Эхоструктура и эхогенность стенок органов желудочно-кишечного тракта
3.4.2.2.6	Эхоструктура и эхогенность полостей органов желудочно-кишечного тракта
3.4.2.2.7	Сосуды органов желудочно-кишечного тракта
3.4.2.2.8	Ультразвуковая анатомия взаимоотношений органов желудочно-кишечного тракта с прилегающими органами

3.4.3	Аномалии развития и расположения органов желудочно-кишечного тракта
3.4.3.1	Ультразвуковая диагностика аномалий развития и расположения органов желудочно-кишечного тракта
3.4.4	Неопухолевые заболевания органов желудочно-кишечного тракта
3.4.4.1	Ультразвуковая диагностика гипертрофического пилорического стеноза
3.4.4.2	Ультразвуковая диагностика язвенной болезни желудка и 12 - перстной кишки и их осложнений
3.4.4.3	Ультразвуковая диагностика болезни Крона и ее осложнений
3.4.4.4	Ультразвуковая диагностика острого аппендицита и его осложнений
3.4.4.5	Ультразвуковая диагностика инвагинации тонкой кишки
3.4.4.6	Ультразвуковая диагностика неспецифического язвенного колита
3.4.4.7	Ультразвуковая диагностика болезни Гиршпрунга
3.4.4.8	Ультразвуковая диагностика инвагинации толстой кишки
3.4.4.9	Ультразвуковая диагностика дивертикулеза толстой кишки
3.4.4.10	Ультразвуковая диагностика мезентериального тромбоза
3.4.4.11	Ультразвуковая диагностика парапроктита
3.4.4.12	Ультразвуковая диагностика гастродуоденостаза
3.4.4.13	Ультразвуковая диагностика тонкокишечной непроходимости
3.4.4.14	Ультразвуковая диагностика толстокишечной непроходимости
3.4.4.15	Ультразвуковая диагностика травм органов желудочно-кишечного тракта
3.4.4.13.1	Ультразвуковая диагностика разрывов органов желудочно-кишечного тракта
3.4.4.16	Ультразвуковая диагностика инфильтратов и межкишечных абсцессов брюшной полости
3.4.5	Опухолевые заболевания органов желудочно-кишечного тракта
3.4.3.1	Ультразвуковая диагностика доброкачественных опухолей органов желудочно-кишечного тракта
3.4.3.1.1	Ультразвуковая диагностика доброкачественных опухолей желудка (лейомиома)
3.4.3.1.2	Ультразвуковая диагностика доброкачественных опухолей тонкой кишки
3.4.3.1.3	Ультразвуковая диагностика доброкачественных опухолей толстой кишки
3.4.3.2	Ультразвуковая диагностика злокачественных опухолей органов желудочно-кишечного тракта
3.4.3.2.1	Рак желудка
3.4.3.2.2	Лимфома желудка
3.4.3.2.3	Лимфома тонкой кишки
3.4.3.2.4	Рак ободочной кишки
3.4.3.2.5	Рак прямой кишки
3.4.3.2.6	Определение степени распространенности опухолевого процесса
3.4.3.2.7	Диагностика рецидивов
3.4.6	Изменения регионарной лимфатической системы при заболеваниях органов желудочно-кишечного тракта
3.4.7	Дифференциальная диагностика заболеваний органов желудочно-кишечного тракта
3.4.8	Доплерография при заболеваниях органов желудочно-кишечного тракта
3.4.9	Особенности ультразвуковой диагностики заболеваний органов желудочно-кишечного тракта у детей
3.4.10	Альтернативные методы диагностики заболеваний органов желудочно-кишечного тракта
3.4.11	Инвазивные методы диагностики и лечения под контролем эхографии при заболеваниях органов желудочно-кишечного тракта



3.4.12	Развивающиеся и перспективные методики ультразвукового исследования органов желудочно-кишечного тракта
3.4.13	Стандартное медицинское заключение по результатам ультразвукового исследования органов желудочно-кишечного тракта
<b>3.5</b>	<b>Ультразвуковая диагностика заболеваний селезенки</b>
3.5.1	Технология ультразвукового исследования селезенки
3.5.2	Показания к проведению ультразвукового исследования селезенки
3.5.3	Подготовка больного к исследованию селезенки
3.5.4	Укладка больного и плоскости сканирования
3.5.5	Анатомия и ультразвуковая анатомия селезенки
3.5.5.1	Анатомия неизменной селезенки и прилегающих органов
3.5.5.1.1	Строение селезенки
3.5.5.1.1.1	Сосуды селезенки
3.5.5.1.1.2	Взаимоотношение селезенки с прилегающими органами
3.5.5.2	Ультразвуковая анатомия селезенки и прилегающих органов
3.5.5.2.1	Расположение селезенки
3.5.5.2.2	Размеры селезенки
3.5.5.2.3	Контуры селезенки
3.5.5.2.4	Эхоструктура селезенки
3.5.5.2.5	Эхогенность селезенки
3.5.5.2.6	Ультразвуковая анатомия взаимоотношений селезенки с прилегающими органами.
3.5.6	Ультразвуковая диагностика аномалий развития селезенки
3.5.6.1	Агенезия селезенки.
3.5.6.2	Микроспления.
3.5.6.3	Добавочная селезенка.
3.5.7	Неопухолевые заболевания селезенки.
3.5.7.1	Ультразвуковая диагностика спленомегалии
3.5.7.2	Ультразвуковая диагностика спленита
3.5.7.3	Ультразвуковая диагностика кист селезенки
3.5.7.3.1	Врожденные кисты
3.5.7.3.2	Приобретенные кисты
3.5.7.4	Ультразвуковая диагностика инфаркта селезенки
3.5.7.5	Ультразвуковая диагностика травмы селезенки
3.5.7.5.1	Разрыв селезенки
3.5.7.5.2	Гематома селезенки
3.5.7.6	Ультразвуковая диагностика абсцесса селезенки
3.5.8	Опухолевые заболевания селезенки
3.5.8.1	Ультразвуковая диагностика доброкачественных опухолей селезенки
3.5.8.1.1	Гемангиома селезенки
3.5.8.1.2	Лимфангиома селезенки
3.5.8.2	Ультразвуковая диагностика злокачественных опухолей селезенки
3.5.8.2.1	Саркома селезенки
3.5.8.2.2	Метастатическое поражение селезенки
3.5.9	Особенности ультразвуковой картины селезенки при гематологических заболеваниях
3.5.10	Изменения регионарной лимфатической системы при заболеваниях селезенки и окружающих органов
3.5.11	Дифференциальная диагностика заболеваний селезенки
3.5.12	Доплерография при заболеваниях селезенки

3.5.13	Особенности ультразвуковой диагностики заболеваний селезенки у детей
3.5.14	Альтернативные методы диагностики заболеваний селезенки
3.5.15	Инвазивные методы диагностики и лечения под контролем эхографии при заболеваниях селезенки
3.5.16	Развивающиеся и перспективные методики ультразвукового исследования селезенки
3.5.17	Стандартное медицинское заключение по результатам ультразвукового исследования селезенки

#### **Модуль 4. УЛЬТРАЗВУКОВАЯ ДИАГНОСТИКА В УРОЛОГИИ И НЕФРОЛОГИИ**

<b>Код</b>	<b>Наименования тем, элементов и подэлементов</b>
<b>4.1</b>	<b>Ультразвуковая диагностика заболеваний почек</b>
4.1.1	Технология ультразвукового исследования
4.1.1.1	Показания к проведению ультразвукового исследования
4.1.1.2	Подготовка больного
4.1.1.3	Укладка больного и плоскости сканирования
4.1.2	Анатомия и ультразвуковая анатомия почек
4.1.2.1	Анатомия неизмененных почек и прилегающих органов
4.1.2.1.1	Строение почек
4.1.2.1.2	Сосуды почек
4.1.2.1.3	Взаимоотношение с прилегающими органами
4.1.2.2	Ультразвуковая анатомия почек и прилегающих органов
4.1.2.2.1	Расположение почек
4.1.2.2.2	Размеры почек
4.1.2.2.3	Контуры почек
4.1.2.2.4	Эхоструктура почек
4.1.2.2.5	Эхогенность почек
4.1.2.2.6	Особенности ультразвуковой картины чашечно-лоханочной системы в зависимости от диуреза и степени наполнения мочевого пузыря
4.1.2.2.7	Ультразвуковая анатомия взаимоотношений с прилегающими органами
4.1.3	Аномалии развития почек и мочевыводящей системы
4.1.3.1	Аномалии положения почек
4.1.3.1.1	Нефроптоз
4.1.3.1.2	Ротации
4.1.3.1.3	Дистопии
4.1.3.2	Аномалии количества почек
4.1.3.2.1	Агенезия
4.1.3.2.2	Удвоение
4.1.3.2.3	Добавочная почка
4.1.3.3	Аномалии величины почек
4.1.3.3.1	Аплазии
4.1.3.3.2	Гипоплазии
4.1.3.3.3	Гиперплазии
4.1.3.4	Аномалии взаимоотношения (сращение почек).
4.1.3.4.1	Подковообразная почка
4.1.3.4.2	L-образная почка
4.1.3.4.3	S-образная почка
4.1.3.4.4	Галетообразная почка
4.1.3.4.5	Комообразная почка
4.1.3.5	Аномалии структуры почек

4.1.3.5.1	Дисплазии почек
4.1.3.5.2	Простые кисты почек
4.1.3.5.3	Поликистоз почек
4.1.3.5.4	Мультикистоз почек
4.1.3.6	Аномалии мочевыводящей системы
4.1.3.6.1	Удвоения
4.1.3.6.2	Пиелогенные кисты
4.1.3.6.3	Дивертикулы лоханки и чашечек
4.1.3.6.4	Высокое отхождение мочеточника
4.1.3.6.5	Стриктуры и стенозы мочеточника
4.1.3.6.6	Дивертикулы мочеточника
4.1.3.6.7	Ахалазия мочеточника
4.1.3.6.8	Мегауретер
4.1.3.6.9	Уретероцеле
4.1.3.6.10	Эктопия устья мочеточника
4.1.3.6.11	Нарушения сосудисто-мочеточниковых взаимоотношений
4.1.4	Неопухолевые заболевания почек
4.1.4.1	Мочекаменная болезнь
4.1.4.1.1	Осложнения мочекаменной болезни
4.1.4.1.2	Фармакоэхографические исследования для определения характера стенозов верхних мочевых путей
4.1.4.1.3	Ультразвуковой мониторинг при литотрипсии
4.1.4.2	Ультразвуковая диагностика воспалительных поражений почек и верхних мочевых путей
4.1.4.2.1	Острый пиелонефрит
4.1.4.2.2	Хронический пиелонефрит
4.1.4.2.3	Апостематозный пиелонефрит
4.1.4.2.4	Карбункул почки
4.1.4.2.5	Абсцесс почки
4.1.4.2.6	Паранефрит
4.1.4.2.7	Ксантогранулематозный пиелонефрит
4.1.4.2.8	Пионефроз
4.1.4.2.9	Воспалительные заболевания специфической природы
4.1.4.2.9.1	Туберкулез почек и верхних мочевых путей
4.1.4.2.9.2	Геморрагическая лихорадка с почечным синдромом
4.1.4.3	Ультразвуковая диагностика сосудистых поражений почек
4.1.4.3.1	Тромбозы
4.1.4.3.2	Стенозы
4.1.4.3.3	Аневризмы почечных артерий
4.1.4.3.4	Варикозное расширение почечных вен
4.1.4.4	Ультразвуковая диагностика травмы почек и верхних мочевых путей
4.1.4.4.1	Ультразвуковая диагностика почечной и околопочечной гематомы
4.1.4.4.2	Ультразвуковая диагностика уриномы
4.1.4.4.3	Ультразвуковая диагностика ушиба почки
4.1.4.5	Ультразвуковая диагностика почечного трансплантата
4.1.4.5.1	Ультразвуковые характеристики нормального почечного трансплантата
4.1.4.5.2	Ультразвуковая диагностика осложнений почечной трансплантации
4.1.4.5.2.1	Отторжение почечного трансплантата
4.1.4.5.2.2	Воспаление почечного трансплантата
4.1.4.5.2.3	Тромбоз сосудов почечного трансплантата

4.1.4.5.2.4	Несостоятельность анастомозов почечного трансплантата
4.1.4.6	Ультразвуковая диагностика нефрологических поражений почек
4.1.4.6.1	Ультразвуковая диагностика изменений почек при гломерулопатиях (врожденных и приобретенных)
4.1.4.6.2	Ультразвуковая диагностика изменений почек при тубулопатиях (врожденных и приобретенных)
4.1.4.6.3	Ультразвуковая диагностика изменений почек при системных заболеваниях соединительной ткани и системных васкулитах
4.1.4.6.4	Ультразвуковая диагностика острой почечной недостаточности
4.1.4.6.5	Ультразвуковая диагностика амилоидоза почек
4.1.4.6.6	Ультразвуковая диагностика диабетической нефропатии
4.1.5	Опухолевые заболевания почек
4.1.5.1	Ультразвуковая диагностика доброкачественных опухолей почек
4.1.5.1.1	Аденомы
4.1.5.1.2	Гемангиомы
4.1.5.1.3	Ангиомиолипомы
4.1.5.1.4	Фибромы
4.1.5.1.5	Лейомиомы
4.1.5.1.6	Липомы
4.1.5.2	Ультразвуковая диагностика злокачественных опухолей почек
4.1.5.2.1	Ультразвуковая диагностика почечно-клеточного рака
4.1.5.2.2	Ультразвуковая диагностика липосарком
4.1.5.2.2	Ультразвуковые признаки уротелиальных опухолей
4.1.5.2.3	Ультразвуковые признаки опухоли Вильмса
4.1.5.2.4	Ультразвуковые признаки лимфомы почек
4.1.5.2.5	Ультразвуковая диагностика распространенности опухолевого процесса
4.1.5.2.5.1	Изменения регионарной лимфатической системы
4.1.5.2.5.2	Тромбоз почечной и нижней полой вен
4.1.5.2.5.3	Прорастание в рядом расположенные органы и структуры
4.1.5.2.5.4	Отдаленные метастазы
4.1.6	Дифференциальная диагностика заболеваний почек
4.1.7	Доплерография при поражениях почек
4.1.8	Альтернативные методы исследования почек и верхних мочевых путей
4.1.9	Особенности ультразвуковой диагностики заболеваний почек у детей
4.1.10	Особенности ультразвуковой диагностики заболеваний почек у лиц пожилого возраста
4.1.11	Инвазивные методы диагностики и лечения заболеваний почек под контролем ультразвука
4.1.12	Развивающиеся и перспективные методики ультразвукового исследования почек
4.1.13	Стандартное медицинское заключение по результатам ультразвукового исследования почек
<b>4.2</b>	<b>Ультразвуковая диагностика заболеваний мочевого пузыря</b>
4.2.1	Технология ультразвукового исследования
4.2.1.1	Показания к проведению ультразвукового исследования мочевого пузыря
4.2.1.2	Подготовка больного к ультразвуковому исследованию
4.2.1.3	Укладка больного и плоскости сканирования при ультразвуковом исследовании мочевого пузыря
4.2.2	Анатомия и ультразвуковая анатомия мочевого пузыря
4.2.2.1	Анатомия и топографическая анатомия неизмененного мочевого пузыря

	и прилегающих органов
4.2.2.2	Строение мочевого пузыря
4.2.2.3	Взаимоотношение мочевого пузыря с прилегающими органами
4.2.2.4	Ультразвуковая анатомия мочевого пузыря и прилегающих органов
4.2.2.5	Расположение мочевого пузыря
4.2.2.6	Размеры мочевого пузыря
4.2.2.7	Эхоструктура мочевого пузыря
4.2.2.8	Ультразвуковая анатомия взаимоотношений с прилегающими органами
4.2.3	Аномалии развития мочевого пузыря и терминального отдела мочеточника
4.2.3.1	Ультразвуковая диагностика дивертикулов мочевого пузыря
4.2.3.2	Ультразвуковая диагностика уретероцеле
4.2.3.3	Эктопия устья мочеточника
4.2.3.4	Агенезия мочеточникового устья
4.2.4	Ультразвуковая диагностика неопухолевых заболеваний мочевого пузыря
4.2.4.1	Ультразвуковая диагностика конкрементов мочевого пузыря
4.2.4.2	Ультразвуковая диагностика воспалительных поражений мочевого пузыря
4.2.4.3	Ультразвуковая диагностика травмы мочевого пузыря
4.2.4.3.1	Разрыв мочевого пузыря
4.2.4.3.2	Ранения мочевого пузыря
4.2.5	Опухолевые заболевания мочевого пузыря
4.2.5.1	Ультразвуковая диагностика доброкачественных опухолей мочевого пузыря
4.2.5.1.1	Папилломы мочевого пузыря
4.2.5.2	Ультразвуковая диагностика злокачественных опухолей мочевого пузыря
4.2.5.2.1	Ультразвуковая диагностика рака мочевого пузыря
4.2.5.2.2	Ультразвуковая диагностика распространенности опухолевого процесса
4.2.6	Ультразвуковая диагностика поражений мочевого пузыря при заболеваниях других органов
4.2.7	Изменения лимфатической системы при заболеваниях мочевого пузыря и окружающих органов
4.2.8	Дифференциальная диагностика заболеваний мочевого пузыря
4.2.9	Доплерография при заболеваниях мочевого пузыря и терминального отдела мочеточника
4.2.10	Особенности ультразвуковой диагностики заболеваний мочевого пузыря у детей
4.2.11	Альтернативные методы диагностики заболеваний мочевого пузыря
4.2.12	Развивающиеся и перспективные методики ультразвукового исследования мочевого пузыря
4.2.13	Стандартное медицинское заключение по результатам ультразвукового исследования мочевого пузыря
<b>4.3</b>	<b>Ультразвуковая диагностика заболеваний предстательной железы, семенных пузырьков и простатической уретры</b>
4.3.1	Технология ультразвукового исследования
4.3.1.1	Показания к проведению ультразвукового исследования предстательной железы, семенных пузырьков и простатической уретры
4.3.1.2	Подготовка больного к ультразвуковому исследованию предстательной железы, семенных пузырьков и простатической уретры

4.3.1.3	Укладка больного и плоскости сканирования при ультразвуковом исследовании предстательной железы семенных пузырьков и простатической уретры
4.3.1.4	Трансабдоминальное и трансректальное исследования
4.3.2	Анатомия и ультразвуковая анатомия предстательной железы, семенных пузырьков и простатической уретры
4.3.2.1	Анатомия и топографическая анатомия неизменной предстательной железы, семенных пузырьков и простатической уретры и прилегающих органов
4.3.2.1.1	Строение предстательной железы, семенных пузырьков и простатической уретры
4.3.2.1.2	Взаимоотношение предстательной железы, семенных пузырьков с прилегающими органами
4.3.2.2	Ультразвуковая анатомия предстательной железы и прилегающих органов
4.3.2.2.1	Расположение
4.3.2.2.2	Форма и особенности поверхностей
4.3.2.2.3	Размеры предстательной железы, семенных пузырьков и простатической уретры
4.3.2.2.4	Эхоструктура предстательной железы, семенных пузырьков и простатической уретры
4.3.2.2.5	Эхогенность предстательной железы, семенных пузырьков и простатической уретры
4.3.2.2.6	Ультразвуковая анатомия взаимоотношений предстательной железы с прилегающими органами
4.3.3	Неопухолевые заболевания предстательной железы, семенных пузырьков и простатической уретры
4.3.3.1	Ультразвуковая диагностика воспалительных процессов в предстательной железе, семенных пузырьках и простатической уретре
4.3.3.1.1	Ультразвуковая диагностика острого простатита
4.3.3.1.2	Ультразвуковая диагностика хронического простатита
4.3.3.1.3	Ультразвуковая диагностика абсцесса в предстательной железе
4.3.3.1.4	Ультразвуковая диагностика везикулитов
4.3.3.2	Ультразвуковая диагностика стриктуры простатической уретры
4.3.3.3	Ультразвуковая диагностика конкремента в простатической уретре
4.3.3.4	Ультразвуковая диагностика туберкулезного поражения предстательной железы и семенных пузырьков
4.3.3.5	Ультразвуковая диагностика доброкачественной гиперплазии предстательной железы (аденомы)
4.3.3.5.1	Особенности ультразвуковой картины при различных типах преимущественного роста аденомы (с формированием т.н. средней доли, латеральных долей)
4.3.3.5.2	Особенности эхоструктуры при аденоме предстательной железы (узловая и диффузная формы гиперплазии)
4.3.3.5.3	Соотношение клинической стадии аденомы и ультразвуковой картины предстательной железы, мочевого пузыря и почек в зависимости от типа роста аденомы
4.3.4	Опухолевые заболевания предстательной железы и семенных пузырьков
4.3.4.1	Ультразвуковая диагностика рака предстательной железы
4.3.4.1.1	Особенности контуров (состояние капсулы и прилегающих тканей) при раке предстательной железы

4.3.4.1.2	Особенности формы среза при раке предстательной железы
4.3.4.1.3	Особенности экоструктуры при раке предстательной железы
4.3.4.1.4	Ультразвуковая оценка стадии местного распространения рака предстательной железы
4.3.4.1.5	Ультразвуковая диагностика метастатических поражений семенных пузырьков при раке предстательной железы
4.3.5	Ультразвуковая диагностика поражений предстательной железы, семенных пузырьков и простатической уретры при заболеваниях других органов
4.3.6	Изменения регионарной лимфатической системы при заболеваниях предстательной железы и окружающих органов
4.3.7	Дифференциальная диагностика заболеваний предстательной железы, семенных пузырьков и простатической уретры
4.3.8	Доплерография при заболеваниях предстательной железы
4.3.9	Инвазивные методы диагностики и лечения заболеваний предстательной железы, семенных пузырьков, мочевого пузыря под контролем ультразвука
4.3.10	Альтернативные методы диагностики заболеваний предстательной железы, семенных пузырьков и простатической уретры
4.3.11	Развивающиеся и перспективные методики ультразвукового исследования предстательной железы, семенных пузырьков и простатической уретры
4.3.12	Стандартное медицинское заключение по результатам ультразвукового исследования предстательной железы, семенных пузырьков и простатической уретры
<b>4.4</b>	<b>Ультразвуковое исследование органов мошонки (яички, придатки яичек)</b>
4.4.1	Технология ультразвукового исследования
4.4.1.1	Показания к проведению ультразвукового исследования органов мошонки
4.4.1.2	Подготовка больного к ультразвуковому исследованию органов мошонки
4.4.1.3	Укладка больного и плоскости сканирования при ультразвуковом исследовании органов мошонки
4.4.2	Анатомия и ультразвуковая анатомия органов мошонки
4.4.2.1	Анатомия и топографическая анатомия неизмененных органов мошонки
4.4.2.2	Строение органов мошонки
4.4.2.3	Ультразвуковая анатомия органов мошонки
4.4.2.4	Расположение органов мошонки
4.4.2.5	Размеры органов мошонки
4.4.2.6	Эхоструктура органов мошонки
4.4.2.7	Эхогенность органов мошонки
4.4.2.8	Взаимоотношения органов мошонки
4.4.3	Аномалии развития яичка
4.4.3.1	Ультразвуковая диагностика аномалий развития яичка
4.4.3.2	Монорхизм
4.4.3.3	Крипторхизм
4.4.4	Неопухолевые заболевания органов мошонки
4.4.4.1	Ультразвуковая диагностика воспалительных процессов органов мошонки
4.4.4.1.1	Ультразвуковая диагностика острого орхита

4.4.4.1.2	Ультразвуковая диагностика абсцесса яичка
4.4.4.1.3	Ультразвуковая диагностика хронического орхита
4.4.4.2	Ультразвуковая диагностика кист яичка
4.4.4.3	Ультразвуковая диагностика острого перекрута яичка
4.4.4.4	Дифференциальный диагноз острого перекрута и воспаления яичка
4.4.4.5	Ультразвуковая диагностика заболеваний придатка яичка
4.4.4.5.1	Ультразвуковая диагностика острого эпидидимита
4.4.4.5.2	Ультразвуковая диагностика хронического эпидидимита
4.4.4.5.3	Ультразвуковая диагностика кист придатка, семенного канатика
4.4.4.5.4	Ультразвуковая диагностика гидроцеле, гематоцеле
4.4.4.5.5	Ультразвуковая диагностика варикоцеле
4.4.4.5.6	Ультразвуковая диагностика пахово-мошоночной грыжи
4.4.4.6	Ультразвуковая диагностика туберкулезного поражения органов мошонки
4.4.5	Опухолевые заболевания органов мошонки
4.4.5.1	Ультразвуковая диагностика доброкачественных опухолей органов мошонки
4.4.5.1.1	Ультразвуковая диагностика зрелой тератомы
4.4.5.2	Ультразвуковая диагностика злокачественных опухолей органов мошонки
4.4.5.2.1	Ультразвуковая диагностика семиномы
4.4.5.2.2	Ультразвуковая диагностика незрелой тератомы
4.4.5.2.3	Ультразвуковая диагностика эмбриональной аденокарциномы
4.4.5.2.4	Ультразвуковая диагностика хорионкарциномы
4.4.5.2.5	Ультразвуковая диагностика негерминогенных опухолей яичка
4.4.5.2.5	Ультразвуковая диагностика распространенности опухолевого процесса
4.4.6	Ультразвуковая диагностика травмы органов мошонки
4.4.7	Ультразвуковая диагностика поражений органов мошонки при заболеваниях других органов
4.4.8	Изменения регионарной лимфатической системы при заболеваниях органов мошонки
4.4.9	Дифференциальная диагностика заболеваний органов мошонки
4.4.10	Доплерография при заболеваниях органов мошонки
4.4.11	Особенности ультразвуковой диагностики заболеваний мошонки у детей
4.4.12	Альтернативные методы диагностики заболеваний органов мошонки
4.4.13	Развивающиеся и перспективные методики ультразвукового исследования органов мошонки
4.4.14	Стандартное медицинское заключение по результатам ультразвукового исследования органов мошонки
<b>4.5</b>	<b>Ультразвуковое исследование надпочечников</b>
4.5.1	Технология ультразвукового исследования
4.5.1.1	Показания к проведению ультразвукового исследования надпочечников
4.5.1.2	Подготовка больного к ультразвуковому исследованию надпочечников
4.5.1.3	Укладка больного и плоскости сканирования при ультразвуковом исследовании надпочечников
4.5.2	Анатомия и ультразвуковая анатомия надпочечников
4.5.2.1	Анатомия и топографическая анатомия неизмененных надпочечников
4.5.2.2	Строение надпочечников
4.5.2.3	Ультразвуковая анатомия надпочечников
4.5.2.4	Расположение надпочечников



4.5.2.5	Размеры надпочечников
4.5.2.6	Эхоструктура надпочечников
4.5.2.7	Эхогенность надпочечников
4.5.3	Ультразвуковая диагностика аномалий развития надпочечников
4.5.3.1	Агенезия надпочечника
4.5.3.2	Гипоплазия надпочечников
4.5.4	Ультразвуковая диагностика неопухолевых заболеваний надпочечников
4.5.4.1	Ультразвуковая диагностика аденолитов
4.5.4.2	Ультразвуковая диагностика туберкулеза надпочечников
4.5.4.3	Ультразвуковая диагностика кист надпочечников
4.5.4.4	Ультразвуковая диагностика надпочечниковых гиперплазий
4.5.4.5	Ультразвуковая диагностика надпочечниковых гематом
4.5.5	Опухолевые заболевания надпочечников
4.5.5.1	Ультразвуковая диагностика доброкачественных опухолей надпочечников
4.5.5.1.1	Ультразвуковая диагностика аденомы надпочечников
4.5.5.1.1.1	Ультразвуковая диагностика кортикостеромы
4.5.5.1.1.2	Ультразвуковая диагностика альдостеромы
4.5.5.1.1.3	Ультразвуковая диагностика эстромы
4.5.5.1.1.4	Ультразвуковая диагностика андростеромы
4.5.5.1.1.5	Ультразвуковая диагностика феохромоцитомы
4.5.5.1.2	Ультразвуковая диагностика не органоспецифических доброкачественных опухолей, производных соединительной ткани
4.5.5.2	Ультразвуковая диагностика злокачественных опухолей надпочечников
4.5.5.2.1	Ультразвуковая диагностика органоспецифических злокачественных опухолей
4.5.5.2.2	Ультразвуковая диагностика не органоспецифических злокачественных опухолей, производных соединительной ткани
4.5.5.2.3	Ультразвуковая диагностика метастатического поражения надпочечников
4.5.5.2.4	Ультразвуковая диагностика распространенности опухолевого процесса
4.5.6	Дифференциальная диагностика заболеваний надпочечников
4.5.7	Доплерография при заболеваниях надпочечников
4.5.8	Особенности ультразвуковой диагностики заболеваний надпочечников у детей
4.5.9	Альтернативные методы диагностики заболеваний надпочечников
4.5.10	Развивающиеся и перспективные методики ультразвукового исследования надпочечников
4.5.11	Стандартное медицинское заключение по результатам ультразвукового исследования надпочечников

**Модуль 5. УЛЬТРАЗВУКОВАЯ ДИАГНОСТИКА ЗАБОЛЕВАНИЙ ПОВЕРХНОСТНО РАСПОЛОЖЕННЫХ ОРГАНОВ, МЯГКИХ ТКАНЕЙ И СУСТАВОВ ОПОРНО-ДВИГАТЕЛЬНОГО АППАРАТА**

<b>Код</b>	<b>Наименования тем, элементов и подэлементов</b>
<b>5.1</b>	<b>Ультразвуковая диагностика заболеваний щитовидной железы</b>
5.1.1	Технология ультразвукового исследования щитовидной железы. Международные рекомендации TI-RADS 2010 г.
5.1.1.1	Показания к проведению ультразвукового исследования щитовидной железы
5.1.1.2	Подготовка больного к исследованию

5.1.1.3	Укладка больного и плоскости сканирования
5.1.2	Анатомия и ультразвуковая анатомия щитовидной железы
5.1.2.1	Нормальная и топографическая анатомия щитовидной железы и прилегающих органов
5.1.2.1.1	Строение щитовидной железы
5.1.2.1.2	Сосуды щитовидной железы
5.1.2.1.3	Взаимоотношение с прилегающими органами
5.1.2.1.4	Мышцы окружающие щитовидную железу
5.1.2.1.5	Сосуды окружающие щитовидную железу
5.1.2.2	Ультразвуковая анатомия щитовидной железы и прилегающих органов
5.1.2.2.1	Расположение щитовидной железы
5.1.2.2.2	Размеры щитовидной железы
5.1.2.2.3	Форма щитовидной железы
5.1.2.2.4	Контуры щитовидной железы
5.1.2.2.5	Эхоструктура щитовидной железы
5.1.2.2.6	Эхогенность паренхимы
5.1.2.2.7	Ультразвуковая анатомия взаимоотношений с окружающими органами
5.1.3	Аномалии развития щитовидной железы
5.1.3.1	Аномалии расположения щитовидной железы
5.1.3.2	Аномалии формы щитовидной железы
5.1.3.3	Аплазии щитовидной железы
5.1.3.4	Гипоплазии щитовидной железы
5.1.3.5	Добавочные доли щитовидной железы
5.1.4	Ультразвуковая диагностика диффузных поражений щитовидной железы
5.1.4.1	Диффузный зоб
5.1.4.2	Тиреоидит
5.1.5	Ультразвуковая диагностика очаговых поражений щитовидной железы
5.1.5.1	Ультразвуковая диагностика кист щитовидной железы
5.1.5.2	Ультразвуковая диагностика доброкачественных опухолей
5.1.5.3	Ультразвуковая диагностика злокачественных опухолей
5.1.6	Ультразвуковая диагностика смешанного поражения щитовидной железы
5.1.6.1	Ультразвуковая диагностика дегенеративных изменений щитовидной железы
5.1.6.1.1	Геморрагические, кистозно-геморрагические
5.1.6.1.2	Соединительно-тканые
5.1.6.2	Смешанный зоб
5.1.7	Ультразвуковая диагностика рецидивных опухолей щитовидной железы
5.1.8	Ультразвуковая диагностика распространенности опухолевого процесса (регионарные зоны лимфооттока)
5.1.9	Дифференциальная диагностика заболеваний щитовидной железы
5.1.10	Допплерография при исследовании щитовидной железы
5.1.11	Альтернативные методы диагностики заболеваний щитовидной железы
5.1.12	Особенности ультразвуковой диагностики заболеваний щитовидной железы у детей
5.1.13	Развивающиеся и перспективные методики ультразвукового исследования щитовидной железы
5.1.14	Стандартное медицинское заключение по результатам ультразвукового исследования щитовидной железы
<b>5.2</b>	<b>Ультразвуковая диагностика заболеваний молочной железы</b>
5.2.1	Технология ультразвукового исследования молочной железы. Международные рекомендации BI-RADS 2010 г.

5.2.1.1	Показания к проведению ультразвукового исследования
5.2.1.2	Подготовка к исследованию
5.2.1.3	Положение больного и плоскости сканирования
5.2.2	Анатомия и ультразвуковая анатомия молочной железы
5.2.2.1	Нормальная и топографическая анатомия неизменной молочной железы и прилегающих органов
5.2.2.1.1	Строение молочной железы
5.2.2.1.2	Кожа
5.2.2.1.3	Сосок
5.2.2.1.4	Железистая ткань
5.2.2.1.5	Жировая ткань
5.2.2.1.6	Соединительная ткань
5.2.2.1.7	Млечные протоки
5.2.2.1.8	Сосуды молочной железы
5.2.2.1.9	Взаимоотношение с прилегающими структурами
5.2.2.2	Ультразвуковая анатомия молочной железы и прилегающих органов
5.2.2.2.1	Расположение молочной железы
5.2.2.2.2	Форма молочной железы
5.2.2.2.3	Размеры молочной железы
5.2.2.2.4	Эхоструктура молочной железы
5.2.2.2.5	Особенности строения молочной железы в соответствии с размерами
5.2.2.2.6	Эхогенность паренхимы молочной железы
5.2.2.2.7	Млечные протоки (галактофоры)
5.2.2.2.8	Связки Купера
5.2.2.2.9	Жировая ткань
5.2.2.2.10	Ультразвуковая анатомия взаимоотношений с прилегающими органами
5.2.2.2.11	Возрастные особенности
5.2.2.2.12	Особенности строения грудной железы у детей
5.2.2.2.13	Особенности строения грудной железы у мужчин
5.2.3	Аномалии развития молочной железы
5.2.3.1	Амастия
5.2.3.2	Добавочные молочные железы (полимастия)
5.2.3.3	Добавочные соски (полителия)
5.2.3.4	Добавочные железистые дольки
5.2.3.5	Дистрофии молочных желез
5.2.3.5.1	Гипертрофия
5.2.3.5.2	Гипотрофия
5.2.4	Ультразвуковая диагностика неопухолевых заболеваний молочной железы
5.2.4.1	Ультразвуковая диагностика диффузной формы мастита
5.2.4.2	Ультразвуковая диагностика очаговой формы мастита
5.2.4.3	Ультразвуковая диагностика травм молочной железы
5.2.4.4	Ультразвуковая диагностика кист молочной железы
5.2.4.5	Ультразвуковая диагностика диффузных дисгормональных гиперплазий (фиброзно-кистозная мастопатия (далее – ФКМ))
5.2.4.6	Ультразвуковая диагностика узловых форм дисгормональных гиперплазий (в том числе ФКМ)
5.2.5	Ультразвуковая диагностика опухолевых заболеваний молочной железы
5.2.5.1	Ультразвуковая диагностика доброкачественных опухолей молочной железы
5.2.5.1.1	Фиброаденома молочной железы

5.2.5.1.2	Филлоидная опухоль
5.2.5.1.3	Липома молочной железы
5.2.5.2	Ультразвуковая диагностика злокачественных опухолей молочной железы
5.2.5.2.1	Ультразвуковая диагностика узловых форм рака молочной железы
5.2.5.2.2	Ультразвуковая диагностика диффузных форм рака молочной железы
5.2.5.2.3	Ультразвуковая диагностика внутрипротоковой аденокарциномы молочной железы
5.2.5.2.4	Ультразвуковая диагностика распространенности опухолевого процесса (регионарные зоны лимфооттока)
5.2.5.2.5	Ультразвуковая диагностика рецидивов злокачественных опухолей молочной железы
5.2.6	Дифференциальная диагностика заболеваний молочной железы
5.2.7	Доплерография при заболеваниях молочной железы
5.2.8	Альтернативные методы диагностики заболеваний молочной железы
5.2.9	Особенности ультразвуковой диагностики заболеваний молочной железы у детей
5.2.10	Ультразвуковая диагностика заболеваний мужской грудной железы
5.2.10	Развивающиеся и перспективные методики ультразвукового исследования молочной железы
5.2.11	Стандартное медицинское заключение по результатам ультразвукового исследования молочной железы
<b>5.3</b>	<b>Ультразвуковая диагностика заболеваний глаза и орбиты</b>
5.3.1	Ультразвуковая диагностика заболеваний глаза
5.3.1.1	Технология ультразвукового исследования глаза
5.3.1.1.1	Показания к проведению ультразвукового исследования глаза
5.3.1.1.2	Укладка больного и плоскости сканирования при ультразвуковом исследовании глаза
5.3.1.2	Анатомия и ультразвуковая анатомия глаза
5.3.1.3	Неопухоловые заболевания глаза
5.3.1.3.1	Ультразвуковая диагностика внутриглазных осколков
5.3.1.3.2	Ультразвуковая диагностика при помутнении оптических сред глаза
5.3.1.3.3	Ультразвуковая диагностика отслойки сетчатки
5.3.1.3.4	Ультразвуковая диагностика отслойки сосудистой оболочки
5.3.1.3.5	Ультразвуковая диагностика отслойки цилиарного тела
5.3.1.4	Ультразвуковая диагностика внутриглазных новообразований
5.3.1.4.1	Ретинобластома сетчатки
5.3.1.4.2	Меланома сосудистой оболочки и цилиарного тела
5.3.1.5	Изменения регионарной лимфатической системы при заболеваниях глаза
5.3.1.6	Дифференциальная диагностика заболеваний глаза
5.3.1.7	Доплерография при заболеваниях глаза
5.3.1.8	Альтернативные методы диагностики заболеваний глаза
5.3.1.9	Развивающиеся и перспективные методики ультразвукового исследования глаза
5.3.1.10	Стандартное медицинское заключение по результатам ультразвукового исследования глаза
5.3.2	Ультразвуковая диагностика заболеваний орбиты
5.3.2.1	Технология ультразвукового исследования орбиты
5.3.2.1.1	Показания к проведению ультразвукового исследования орбиты
5.3.2.1.2	Укладка больного и плоскости сканирования при ультразвуковом исследовании орбиты

5.3.2.2	Анатомия и ультразвуковая анатомия орбиты
5.3.2.3	Ультразвуковая диагностика травматических повреждений орбиты
5.3.2.4	Ультразвуковая диагностика воспалительных заболеваний орбиты
5.3.2.5	Ультразвуковая диагностика изменений орбиты при эндокринных нарушениях
5.3.2.6	Ультразвуковая диагностика опухолевых заболеваний орбиты
5.3.2.7	Изменения регионарной лимфатической системы при заболеваниях орбиты
5.3.2.8	Дифференциальная диагностика заболеваний орбиты
5.3.2.9	Допплерография при заболеваниях орбиты
5.3.2.10	Альтернативные методы исследования орбиты
5.3.2.11	Инвазивные методы диагностики и лечения под контролем эхографии при заболеваниях орбиты
5.3.2.12	Развивающиеся и перспективные методики ультразвукового исследования орбиты
5.3.2.13	Стандартное медицинское заключение по результатам ультразвукового исследования орбиты
<b>5.4</b>	<b>Ультразвуковая диагностика заболеваний мягких тканей и суставов опорно-двигательного аппарата</b>
5.4.1	Ультразвуковая диагностика заболеваний произвольной мускулатуры
5.4.1.1	Технология ультразвукового исследования произвольной мускулатуры
5.4.1.1.1	Показания к проведению ультразвукового исследования мышц
5.4.1.1.2	Укладка больного и плоскости сканирования при ультразвуковом исследовании произвольной мускулатуры
5.4.1.2	Анатомия и ультразвуковая анатомия произвольной мускулатуры
5.4.1.3	Неопухолевые заболевания произвольной мускулатуры
5.4.1.3.1	Ультразвуковая диагностика травматических поражений произвольной мускулатуры
5.4.1.3.1.1	Разрывы мышц
5.4.1.3.1.2	Гематомы
5.4.1.3.1.3	Абсцессы
5.4.1.3.1.4	Ранения мышц
5.4.1.4	Опухолевые заболевания произвольной мускулатуры
5.4.1.4.1	Ультразвуковая диагностика доброкачественных опухолей произвольной мускулатуры
5.4.1.4.2	Ультразвуковая диагностика злокачественных опухолей произвольной мускулатуры
5.4.1.5	Изменения регионарной лимфатической системы при заболеваниях произвольной мускулатуры
5.4.1.6	Дифференциальная диагностика заболеваний произвольной мускулатуры
5.4.1.7	Допплерография при заболеваниях произвольной мускулатуры
5.4.1.8	Особенности ультразвуковой диагностики заболеваний произвольной мускулатуры у детей
5.4.1.9	Альтернативные методы диагностики заболеваний произвольной мускулатуры
5.4.1.10	Инвазивные методы диагностики и лечения под контролем эхографии при заболеваниях произвольной мускулатуры
5.4.1.11	Развивающиеся и перспективные методики ультразвукового исследования произвольной мускулатуры
5.4.1.12	Стандартное медицинское заключение по результатам ультразвукового исследования произвольной мускулатуры

5.4.2	Ультразвуковая диагностика заболеваний ахиллова сухожилия
5.4.2.1	Технология ультразвукового исследования ахиллова сухожилия
5.4.2.1.1	Показания к проведению ультразвукового исследования ахиллова сухожилия
5.4.2.1.2	Укладка больного и плоскости сканирования при ультразвуковом исследовании ахиллова сухожилия
5.4.2.2	Анатомия и ультразвуковая анатомия ахиллова сухожилия
5.4.2.3	Ультразвуковая диагностика повреждений ахиллова сухожилия
5.4.2.4	Дифференциальная диагностика заболеваний ахиллова сухожилия
5.4.2.5	Особенности ультразвуковой диагностики заболеваний ахиллова сухожилия у детей
5.4.2.6	Альтернативные методы исследования ахиллова сухожилия
5.4.2.7	Инвазивные методы диагностики и лечения под контролем эхографии при заболеваниях ахиллова сухожилия
5.4.2.8	Развивающиеся и перспективные методики ультразвукового исследования ахиллова сухожилия
5.4.2.9	Стандартное медицинское заключение по результатам ультразвукового исследования ахиллова сухожилия
5.4.3	Ультразвуковая диагностика заболеваний плечевого сустава
5.4.3.1	Технология ультразвукового исследования плечевого сустава
5.4.3.1.1	Показания к проведению ультразвукового исследования плечевого сустава
5.4.3.1.2	Укладка больного и плоскости сканирования при ультразвуковом исследовании плечевого сустава
5.4.3.2	Анатомия и ультразвуковая анатомия плечевого сустава
5.4.3.3	Неопухолевые заболевания плечевого сустава
5.4.3.3.1	Ультразвуковая диагностика воспалительных заболеваний плечевого сустава
5.4.3.3.2	Ультразвуковая диагностика травматических повреждений плечевого сустава
5.4.3.4	Изменения регионарной лимфатической системы при заболеваниях плечевого сустава
5.4.3.5	Дифференциальная диагностика заболеваний плечевого сустава
5.4.3.6	Особенности ультразвуковой диагностики заболеваний плечевого сустава у детей
5.4.3.7	Альтернативные методы диагностики заболеваний плечевого сустава
5.4.3.8	Инвазивные методы диагностики и лечения под контролем эхографии при заболеваниях плечевого сустава
5.4.3.9	Развивающиеся и перспективные методики ультразвукового исследования плечевого сустава
5.4.3.10	Стандартное медицинское заключение по результатам ультразвукового исследования плечевого сустава
5.4.4	Ультразвуковая диагностика заболеваний тазобедренного сустава
5.4.4.1	Технология ультразвукового исследования тазобедренного сустава
5.4.4.1.1	Показания к проведению ультразвукового исследования тазобедренного сустава
5.4.4.1.2	Укладка больного и плоскости сканирования
5.4.4.1.2.1	Укладка больного и плоскости сканирования при исследовании новорожденных и детей раннего возраста
5.4.4.1.2.2	Укладка больного и плоскости сканирования при исследовании детей старше 1 года и взрослых
5.4.4.2	Анатомия и ультразвуковая анатомия тазобедренного сустава

5.4.4.3	Ультразвуковая семиотика нарушений формирования тазобедренного сустава у новорожденных и детей раннего возраста
5.4.4.4	Ультразвуковая диагностика воспалительных заболеваний тазобедренного сустава
5.4.4.5	Ультразвуковая диагностика травматических повреждений тазобедренного сустава
5.4.4.6	Изменения регионарной лимфатической системы при заболеваниях тазобедренного сустава
5.4.4.7	Дифференциальная диагностика заболеваний тазобедренного сустава
5.4.4.8	Особенности ультразвуковой диагностики заболеваний тазобедренного сустава у детей
5.4.4.9	Альтернативные методы диагностики заболеваний тазобедренного сустава
5.4.4.10	Инвазивные методы диагностики и лечения под контролем эхографии при заболеваниях тазобедренного сустава
5.4.4.11	Развивающиеся и перспективные методики ультразвукового исследования тазобедренного сустава
5.4.4.12	Стандартное медицинское заключение по результатам ультразвукового исследования тазобедренного сустава
5.4.5	Ультразвуковая диагностика заболеваний коленного сустава
5.4.5.1	Технология ультразвукового исследования коленного сустава
5.4.5.1.1	Показания к проведению ультразвукового исследования коленного сустава
5.4.5.1.2	Укладка больного и плоскости сканирования при ультразвуковом исследовании коленного сустава
5.4.5.2	Анатомия и ультразвуковая анатомия коленного сустава
5.4.5.3	Ультразвуковая диагностика воспалительных заболеваний коленного сустава
5.4.5.4	Ультразвуковая диагностика травматических повреждений коленного сустава
5.4.5.5	Изменения регионарной лимфатической системы при заболеваниях коленного сустава
5.4.5.6	Дифференциальная диагностика заболеваний коленного сустава
5.4.5.7	Особенности ультразвуковой диагностики заболеваний коленного сустава у детей
5.4.5.8	Альтернативные методы диагностики заболеваний коленного сустава
5.4.5.9	Инвазивные методы диагностики и лечения под контролем эхографии при заболеваниях коленного сустава
5.4.5.10	Развивающиеся и перспективные методики ультразвукового исследования коленного сустава
5.4.5.11	Стандартное медицинское заключение по результатам ультразвукового исследования коленного сустава
5.4.6.	Особенности ультразвуковой диагностики суставов у лиц пожилого возраста
<b>5.5</b>	<b>Ультразвуковая диагностика заболеваний околощитовидных желез</b>
5.5.1	Технология ультразвукового исследования околощитовидных желез
5.5.1.1	Показания к проведению ультразвукового исследования околощитовидных желез
5.5.1.2	Подготовка больного к исследованию
5.5.1.3	Укладка больного и плоскости сканирования
5.5.2	Анатомия и ультразвуковая анатомия околощитовидных желез
5.5.2.1	Нормальная и топографическая анатомия околощитовидных желез и

	прилежающих органов
5.5.2.1.1	Строение околощитовидных желез
5.5.2.1.2	Взаимоотношение с прилежающими органами
5.5.2.2	Ультразвуковая анатомия околощитовидных желез и прилежающих органов
5.5.2.2.1	Расположение околощитовидных желез
5.5.2.2.2	Размеры околощитовидных желез
5.5.2.2.3	Форма околощитовидных желез
5.5.2.2.4	Контурные околощитовидных желез
5.5.2.2.5	Эхоструктура околощитовидных желез
5.5.2.2.6	Эхогенность околощитовидных желез
5.5.2.2.7	Ультразвуковая анатомия взаимоотношений с окружающими органами
5.5.3	Ультразвуковая диагностика диффузных поражений околощитовидных желез
5.5.4	Ультразвуковая диагностика очаговых поражений околощитовидных желез
5.5.4.1	Ультразвуковая диагностика кист околощитовидных желез
5.5.4.2	Ультразвуковая диагностика доброкачественных опухолей околощитовидных желез
5.5.4.3	Ультразвуковая диагностика злокачественных опухолей околощитовидных желез
5.5.5	Ультразвуковая диагностика рецидивных опухолей околощитовидных желез
5.5.6	Дифференциальная диагностика заболеваний околощитовидных желез
5.5.7	Допплерография при исследовании околощитовидных желез
5.5.8	Альтернативные методы диагностики заболеваний околощитовидных желез
5.5.9	Особенности ультразвуковой диагностики заболеваний околощитовидных желез у детей
5.5.10	Развивающиеся и перспективные методики ультразвукового исследования околощитовидных желез
5.5.11	Стандартное медицинское заключение по результатам ультразвукового исследования околощитовидных желез
<b>5.6</b>	<b>Ультразвуковая диагностика заболеваний слюнных (околоушных и подчелюстных) желез</b>
5.6.1	Технология ультразвукового исследования слюнных желез
5.6.1.1	Показания к проведению ультразвукового исследования слюнных желез
5.6.1.2	Подготовка больного к исследованию
5.6.1.3	Укладка больного и плоскости сканирования
5.6.2	Анатомия и ультразвуковая анатомия слюнных желез
5.6.2.1	Нормальная и топографическая анатомия слюнных желез и прилежающих органов
5.6.2.1.1	Строение слюнных желез
5.6.2.1.2	Сосуды слюнных желез
5.6.2.1.3	Взаимоотношение с прилежающими органами
5.6.2.1.4	Мышцы окружающие слюнные железы
5.6.2.1.5	Сосуды окружающие слюнные железы
5.6.2.2	Ультразвуковая анатомия слюнных желез и прилежающих органов
5.6.2.2.1	Расположение слюнных желез
5.6.2.2.2	Размеры слюнных желез
5.6.2.2.3	Форма слюнных желез



5.6.2.2.4	Контуры слюнных желез
5.6.2.2.5	Эхоструктура слюнных желез
5.6.2.2.6	Эхогенность слюнных желез
5.6.2.2.7	Ультразвуковая анатомия взаимоотношений с окружающими органами
5.6.3	Ультразвуковая диагностика диффузных поражений слюнных желез
5.6.4	Ультразвуковая диагностика очаговых поражений слюнных желез
5.6.4.1	Ультразвуковая диагностика кист слюнных желез
5.6.4.2	Ультразвуковая диагностика доброкачественных опухолей
5.6.4.3	Ультразвуковая диагностика злокачественных опухолей
5.6.5	Ультразвуковая диагностика распространенности опухолевого процесса
5.6.6	Ультразвуковая диагностика смешанного поражения слюнных желез
5.6.7	Дифференциальная диагностика заболеваний слюнных желез
5.6.8	Допплерография при исследовании слюнных желез
5.6.9	Альтернативные методы диагностики заболеваний слюнных желез
5.6.10	Особенности ультразвуковой диагностики заболеваний слюнных желез у детей
5.6.11	Развивающиеся и перспективные методики ультразвукового исследования слюнных желез
5.6.12	Стандартное медицинское заключение по результатам ультразвукового исследования слюнных желез
<b>5.7</b>	<b>Ультразвуковая диагностика лимфатической системы</b>
5.7.1	Технология ультразвукового исследования лимфатической системы
5.7.1.1	Показания к проведению ультразвукового исследования лимфатической системы
5.7.1.2	Подготовка к исследованию
5.7.1.3	Положение больного и плоскости сканирования
5.7.2	Анатомия и ультразвуковая анатомия лимфатической системы и лимфатических узлов
5.7.2.1	Нормальная и топографическая анатомия лимфатических узлов
5.7.2.2	Расположение и строение регионарных зон лимфооттока (поверхностные лимфатические узлы)
5.7.2.2.1	Лимфатические узлы области головы и шеи
5.7.2.2.2	Лимфатические узлы надключичных, подключичных, подмышечных, переднегрудных, за грудиных и паховых областей
5.7.2.3	Расположение и строение забрюшинных и внутрибрюшных лимфатических узлов
5.7.2.4	Взаимоотношение с прилежащими органами
5.7.2.5	Ультразвуковая анатомия лимфатической системы
5.7.2.5.1	Регионарные зоны лимфооттока поверхностного расположения
5.7.2.5.2	Регионарные зоны забрюшинного и внутрибрюшного лимфооттока
5.7.3	Доброкачественные изменения лимфатической системы (лимфатических узлов)
5.7.3.1	Воспалительные изменения (лимфадениты, лимфаденопатии)
5.7.3.2	Реактивные изменения (лимфадениты, лимфаденопатии)
5.7.4	Опухолевые поражения лимфатической системы (лимфатических узлов)
5.7.4.1	Первичное поражение лимфатической системы (лимфатических узлов) при лимфогранулематозе (Ходжкинская лимфома), неходжкинской лимфоме и гемобластозах
5.7.4.2	Вторичное поражение лимфатической системы (лимфатических узлов) при метастатических процессах
5.7.5	Ультразвуковая диагностика распространенности опухолевого процесса

	(лимфатическая система)
5.7.6	Дифференциальная диагностика поражений лимфатической системы (лимфатических узлов)
5.7.7	Ультразвуковая диагностика лимфатической системы в оценке специфической (противоопухолевой) и неспецифической (противовоспалительной) терапии
5.7.8	Доплерография при исследовании лимфатической системы (лимфатических узлов)
5.7.9	Особенности ультразвуковой диагностики заболеваний лимфатической системы у детей
5.7.10	Альтернативные методы исследования лимфатической системы
5.7.11	Развивающиеся и перспективные методики ультразвукового исследования лимфатической системы
5.7.12	Стандартное медицинское заключение по результатам ультразвукового исследования лимфатической системы

### Модуль 6. УЛЬТРАЗВУКОВАЯ ДИАГНОСТИКА В АКУШЕРСТВЕ

Код	Наименования тем, элементов и подэлементов
<b>6.1</b>	<b>I триместр беременности</b>
6.1.1	Технология ультразвукового исследования в I триместре беременности
6.1.1.1	Показания к проведению ультразвукового исследования
6.1.1.2	Подготовка пациентки к ультразвуковому исследованию
6.1.1.3	Укладка пациентки и плоскости сканирования
6.1.1.4	Трансвагинальная эхография
6.1.2	Ультразвуковая анатомия матки и придатков в I триместре беременности
6.1.2.1	Плодное яйцо
6.1.2.2	Эмбрион
6.1.2.3	Желточный мешок
6.1.2.4	Хорион
6.1.2.5	Киста желтого тела
6.1.3	Ультразвуковая оценка жизнедеятельности эмбриона
6.1.3.1	Сердечная деятельность эмбриона
6.1.3.2	Двигательная активность эмбриона
6.1.4	Ультразвуковая биометрия в I триместре беременности
6.1.4.1	Средний внутренний диаметр плодного яйца
6.1.4.2	Копчико-теменной размер эмбриона
6.1.5	Ультразвуковая диагностика осложнений в I триместре беременности
6.1.5.1	Угроза прерывания беременности
6.1.5.2	Неразвивающаяся беременность
6.1.5.3	Трофобластическая болезнь
6.1.5.4	Истмико-цервикальная недостаточность
6.1.5.5	Аномалии плацентации
6.1.6	Ультразвуковая диагностика врожденных пороков развития в конце I триместра беременности
6.1.6.1	Значение трансвагинальной эхографии
<b>6.2</b>	<b>II и III триместры беременности</b>
6.2.1	Технология ультразвукового исследования во II и III триместрах беременности. Стандарты УЗ исследования международной медицины плода, принятые в 2013 международной ассоциации врачей УЗ-диагностики в акушерстве и гинекологии.
6.2.1.1	Обязательность скринингового исследования во II триместре

6.2.1.2	Показания к проведению ультразвукового исследования в III триместре
6.2.1.3	Подготовка пациентки к ультразвуковому исследованию
6.2.1.4	Укладка пациентки и плоскости сканирования при ультразвуковом исследовании во II и III триместрах беременности
6.2.2	Ультразвуковая анатомия плода во II и III триместрах беременности
6.2.2.1	Голова плода
6.2.2.1.1	Форма головы
6.2.2.1.2	Желудочки головного мозга
6.2.2.1.3	Зрительные бугры
6.2.2.1.4	Ножки мозга
6.2.2.1.5	Мозжечок
6.2.2.1.6	Большая цистерна
6.2.2.1.7	Полость прозрачной перегородки
6.2.2.2	Лицо плода
6.2.2.2.1	Глазницы
6.2.2.2.2	Нос
6.2.2.2.3	Губы и рот
6.2.2.2.4	Верхняя и нижняя челюсти
6.2.2.2.5	Ушные раковины
6.2.2.3	Шея плода
6.2.2.4	Позвоночник плода
6.2.2.5	Грудная клетка плода
6.2.2.5.1	Легкие
6.2.2.5.2	Сердце плода и магистральные сосуды
6.2.2.5.3	Диафрагма
6.2.2.5.4	Ребра
6.2.2.6	Брюшная полость и забрюшинное пространство плода
6.2.2.6.1	Желудок
6.2.2.6.2	Почки и надпочечники
6.2.2.6.3	Печень
6.2.2.6.4	Желчный пузырь
6.2.2.6.5	Селезенка
6.2.2.6.6	Кишечник
6.2.2.6.7	Мочевой пузырь
6.2.2.6.8	Передняя брюшная стенка
6.2.2.7	Пол плода
6.2.2.8	Конечности плода
6.2.3	Фетометрия во II и III триместрах беременности
6.2.3.1	Стандартная фетометрия
6.2.3.1.1	Бипариетальный размер головки
6.2.3.1.2	Средний диаметр живота
6.2.3.1.3	Длина бедренной кости
6.2.3.2	Расширенная фетометрия
6.2.3.2.1	Бипариетальный размер головки
6.2.3.2.2	Лобно-затылочный размер головки
6.2.3.2.3	Окружность головки
6.2.3.2.4	Цефалический индекс
6.2.3.2.5	Поперечный диаметр мозжечка
6.2.3.2.6	Средний диаметр живота
6.2.3.2.7	Окружность живота

6.2.3.2.8	Длина бедренных и плечевых костей
6.2.3.2.9	Отношение окружности головки к окружности живота
6.2.3.2.10	Отношение длины бедра к окружности живота
6.2.3.2.11	Отношение бипариетального размера к длине бедра
6.2.3.3	Дополнительная фетометрия
6.2.3.3.1	Размеры желудочков головного мозга
6.2.3.3.2	Ширина большой цистерны
6.2.3.3.3	Орбитальные диаметры
6.2.3.3.4	Толщина шейной складки
6.2.3.3.5	Размеры сердца и магистральных сосудов
6.2.3.3.6	Средний диаметр грудной клетки
6.2.3.3.7	Размеры почек
6.2.3.3.8	Длина больших и малых берцовых костей
6.2.3.3.9	Длина локтевых и лучевых костей
6.2.3.3.10	Длина стопы
6.2.4	Ультразвуковая оценка функционального состояния плода
6.2.4.1	Биофизический профиль плода
6.2.4.2	Доплерометрическое исследование маточно-плацентарного и плодового кровотока
6.2.4.3	Кардиотокографическое исследование плода
6.2.5	Ультразвуковая диагностика заболеваний плода
6.2.5.1	Внутриутробная задержка развития плода (симметричная и асимметричная формы)
6.2.5.2	Гемолитическая болезнь плода
6.2.5.3	Неиммунная водянка плода
6.2.5.4	Диабетическая фетопатия
6.2.6	Ультразвуковая диагностика врожденных пороков развития плода
6.2.6.1	Центральная нервная система
6.2.6.1.1	Гидроцефалия
6.2.6.1.2	Синдром Денди-Уокера
6.2.6.1.3	Анэнцефалия
6.2.6.1.4	Энцефалоцеле
6.2.6.1.5	Гидроанэнцефалия
6.2.6.1.6	Порэнцефалия
6.2.6.1.7	Микроцефалия
6.2.6.1.8	Голопрозэнцефалия
6.2.6.1.9	Иниэнцефалия
6.2.6.1.10	Агенезия мозолистого тела
6.2.6.1.11	Лиссэнцефалия
6.2.6.1.12	Арахноидальные кисты
6.2.6.1.13	Внутричерепные опухоли
6.2.6.1.14	Акрания
6.2.6.1.15	Кисты сосудистого сплетения
6.2.6.1.16	Аномалии сосудов головного мозга
6.2.6.2	Дефекты позвоночника
6.2.6.3	Структуры лица
6.2.6.3.1	Гипертелоризм
6.2.6.3.2	Гипотелоризм
6.2.6.3.3	Микрофтальмия
6.2.6.3.4	Ариния

6.2.6.3.5	Пробошизис
6.2.6.3.6	Расщелина верхней губы/неба
6.2.6.3.7	Микрогнатия
6.2.6.3.8	Циклопия и другие срединные пороки лица, сочетающиеся с голопрозэнцефалией
6.2.6.4	Шея
6.2.6.4.1	Кистозная гигрома
6.2.6.4.2	Воротниковый отек
6.2.6.4.3	Тератома
6.2.6.4.4	Избыточная шейная складка
6.2.6.5	Сердечно-сосудистая система
6.2.6.5.1	Дефекты межпредсердной перегородки
6.2.6.5.2	Дефекты межжелудочковой перегородки
6.2.6.5.3	Дефекты предсердно-желудочкового соединения
6.2.6.5.4	Гипоплазия левых отделов сердца
6.2.6.5.5	Гипоплазия правого желудочка
6.2.6.5.6	Тетрада Фалло
6.2.6.5.7	Транспозиция главных артерий
6.2.6.5.8	Атрезия трикуспидального клапана
6.2.6.5.9	Артериальный ствол
6.2.6.5.10	Коарктация аорты
6.2.6.5.11	Стеноз легочной артерии
6.2.6.5.12	Аномалия Эбштейна
6.2.6.5.13	Кардиомиопатии
6.2.6.5.14	Эндокардиальный фиброэластоз
6.2.6.5.15	Опухоли сердца
6.2.6.5.16	Эктопия сердца
6.2.6.5.17	Нарушения сердечного ритма
6.2.6.6	Органы дыхания
6.2.6.6.1	Плевральный выпот
6.2.6.6.2	Кистозно-аденоматозный порок развития легких
6.2.6.6.3	Секвестрация легкого
6.2.6.6.4	Бронхогенная киста
6.2.6.6.5	Диафрагмальная грыжа
6.2.6.6.6	Гипоплазия легких
6.2.6.7	Желудочно-кишечный тракт, органы брюшной полости и передняя брюшная стенка
6.2.6.7.1	Атрезия пищевода
6.2.6.7.2	Атрезия тонкой кишки
6.2.6.7.3	Атрезия толстой кишки
6.2.6.7.4	Мекониевый перитонит
6.2.6.7.5	Сплено- и гепатомегалия
6.2.6.7.6	Кальцификаты печени
6.2.6.7.7	Кисты печени
6.2.6.7.8	Опухоли органов брюшной полости
6.2.6.7.9	Омфалоцеле
6.2.6.7.10	Гастрошизис
6.2.6.8	Мочеполовая система
6.2.6.8.1	Двусторонняя агенезия почек
6.2.6.8.2	Односторонняя почечная агенезия

6.2.6.8.3	Поликистозная болезнь почек инфантильного типа
6.2.6.8.4	Мультикистозная болезнь почек
6.2.6.8.5	Обструкции мочевыделительной системы
6.2.6.8.6	Эктопия почки
6.2.6.8.7	Подковообразная форма почки
6.2.6.8.8	Опухоли почек
6.2.6.8.9	Экстрофия мочевого пузыря
6.2.6.8.10	Опухоли яичников
6.2.6.8.11	Аномалии наружных половых органов
6.2.6.9	Скелетные дисплазии
6.2.6.9.1	Ахондрогенез
6.2.6.9.2	Танатоформная дисплазия
6.2.6.9.3	Фиброхондрогенез
6.2.6.9.4	Скелетные дисплазии, сопровождающиеся уменьшением размеров грудной клетки
6.2.6.9.5	Кампомелическая дисплазия
6.2.6.9.6	Хондрэктодермальная дисплазия
6.2.6.9.7	Несовершенный остеогенез
6.2.6.9.8	Гипофосфатазия
6.2.6.9.9	Дизостозы
6.2.6.9.10	Деформации конечностей
6.2.6.9.11	Другие редко встречающиеся формы скелетных дисплазий
6.2.6.9.12	Эхографические маркеры хромосомных aberrаций
6.2.7	Дифференциальная диагностика пороков развития плода
6.2.8	Ультразвуковая диагностика многоплодной беременности
6.2.8.1	Виды многоплодной беременности
6.2.8.2	Типы развития близнецов
6.2.8.3	Пороки развития при многоплодной беременности
6.2.8.3.1	Неразделившиеся близнецы
6.2.8.3.2	Фето-фетальный трансфузионный синдром
6.2.8.3.3	Синдром акардии
6.2.9	Ультразвуковая плацентография
6.2.9.1	Локализация плаценты
6.2.9.2	Аномалии прикрепления плаценты
6.2.9.3	Определение размеров плаценты
6.2.9.4	Оценка стадии созревания плаценты
6.2.9.5	Пороки развития плаценты
6.2.10	Ультразвуковое исследование пуповины
6.2.6.1	Оценка количества сосудов в пуповине
6.2.6.2	Аномалии развития и прикрепления пуповины
6.2.11	Ультразвуковая оценка околоплодных вод
6.2.11.1	Многоводие
6.2.11.2	Маловодие
6.2.12	Ультразвуковое исследование матки и яичников во время беременности
6.2.12.1	Миома матки
6.2.12.2	Кисты и кистомы яичников
6.2.13	Ультразвуковой контроль и диагностика осложнений при прерывании беременности
6.2.13.1	Фрагменты тканей эмбриона
6.2.13.2	Фрагменты плода

6.2.13.3	Фрагменты оболочек
6.2.13.4	Фрагменты плацентарной ткани
6.2.13.5	Повреждения матки
6.2.13.6	Гематометра
6.2.13.7	Субинволюция матки
6.2.13.8	Эндометрит
6.2.14	Ультразвуковая диагностика в послеродовом периоде
6.2.14.1	Оценка инволюции матки в послеродовом периоде
6.2.14.2	Диагностика послеродовых осложнений
6.2.14.2.1	Остатки плацентарной ткани и оболочек
6.2.14.2.2	Гематометра
6.2.14.2.3	Субинволюция матки
6.2.14.2.4	Эндометрит
6.2.14.2.5	Несостоятельность послеоперационного шва на матке после операции кесарева сечения
6.2.15	Альтернативные методы диагностики
6.2.16	Развивающиеся и перспективные методики ультразвукового исследования в акушерстве
6.2.17	Стандартное медицинское заключение по результатам ультразвукового акушерского исследования
6.3	<b>УЗД в послеродовом периоде</b>
6.3.1	Несостоятельность послеоперационного шва на матке после кесарева сечения.
6.3.2	Альтернативные методы диагностики

#### Модуль 7. УЛЬТРАЗВУКОВАЯ ДИАГНОСТИКА В ГИНЕКОЛОГИИ

<b>Код</b>	<b>Наименования тем, элементов и подэлементов</b>
<b>7.1</b>	<b>Ультразвуковая диагностика заболеваний матки</b>
7.1.1	Технология ультразвукового исследования матки
7.1.1.1	Показания к проведению ультразвукового исследования
7.1.1.2	Подготовка больной к исследованию
7.1.1.3	Укладка больной и плоскости сканирования
7.1.1.4	Трансвагинальная эхография
7.1.2	Анатомия и ультразвуковая анатомия матки
7.1.2.1	Анатомия неизменной матки и прилегающих органов
7.1.2.1.1	Строение матки
7.1.2.1.2	Шейка матки
7.1.2.1.3	Сосуды матки
7.1.2.1.4	Тазовая мускулатура
7.1.2.1.5	Взаимоотношение с прилегающими органами
7.1.2.2	Ультразвуковая анатомия матки и прилегающих органов
7.1.2.2.1	Расположение матки
7.1.2.2.2	Размеры матки
7.1.2.2.3	Форма матки
7.1.2.2.4	Контуры матки
7.1.2.2.5	Эхогенность миометрия
7.1.2.2.6	Эхоструктура миометрия
7.1.2.2.7	М-эхо
7.1.2.2.8	Форма шейки матки
7.1.2.2.9	Эхоструктура и эхогенность шейки матки
7.1.2.3	Влагалище

7.1.2.3.1	Ультразвуковая анатомия взаимоотношений с прилегающими органами
7.1.3	Ультразвуковая диагностика аномалий развития матки
7.1.3.1	Аплазия матки
7.1.3.2	Удвоение матки
7.1.3.3	Двуорогая матка
7.1.3.4	Перегородка в матке
7.1.3.5	Седловидная матка
7.1.3.6	Однорогая матка
7.1.3.7	Матка с рудиментарным рогом
7.1.3.8	Инфантильная матка
7.1.3.9	Гипопластическая матка
7.1.4	Ультразвуковая диагностика воспалительных заболеваний матки
7.1.4.1	Эндометриты
7.1.5	Ультразвуковая диагностика заболеваний эндометрия
7.1.5.1	Доброкачественные опухолевые заболевания эндометрия
7.1.5.1.1	Гиперплазия эндометрия
7.1.5.1.2	Полипы эндометрия
7.1.5.2	Злокачественные опухолевые заболевания эндометрия
7.1.5.2.1	Рак эндометрия
7.1.6	Ультразвуковая диагностика заболеваний миометрия
7.1.6.1	Неопухолевые заболевания миометрия
7.1.6.1.1	Внутренний эндометриоз
7.1.6.1.2	Артериовенозная аномалия
7.1.6.1.3	Кисты миометрия
7.1.6.2	Доброкачественные опухолевые заболевания миометрия.
7.1.6.2.1	Миома
7.1.6.2.1.1	Субсерозная миома
7.1.6.2.1.2	Интерстициальная миома
7.1.6.2.1.3	Субмукозная миома
7.1.6.2.1.4	Переходные формы локализации миомы
7.1.6.2.2	Липома матки
7.1.6.2.3	Гемангиома матки
7.1.6.3	Злокачественные опухолевые заболевания миометрия
7.1.6.3.1	Хорионэпителиома матки
7.1.6.3.2	Саркома матки
7.1.6.3.3	Ультразвуковая диагностика распространенности опухолевого процесса
7.1.7	Доплерография при заболеваниях эндометрия и миометрия
7.1.8	Дифференциальная диагностика заболеваний матки
7.1.9	Ультразвуковая диагностика при внутриматочной контрацепции
7.1.10	Особенности ультразвуковой диагностики заболеваний матки у детей
7.1.11	Менопауза в гинекологии
7.1.12	Альтернативные методы диагностики заболеваний матки
7.1.13	Развивающиеся и перспективные методики ультразвукового исследования матки
7.1.14	Стандартное медицинское заключение по результатам ультразвукового гинекологического исследования
<b>7.2</b>	<b>Ультразвуковая диагностика заболеваний яичников</b>
7.2.1	Технология ультразвукового исследования яичников
7.2.1.1	Показания к проведению ультразвукового исследования
7.2.1.2	Подготовка больной к исследованию



7.2.1.3	Укладка больной и плоскости сканирования
7.2.1.4	Трансвагинальная эхография
7.2.2	Анатомия и ультразвуковая анатомия яичников
7.2.2.1	Анатомия неизменных яичников и прилегающих органов
7.2.2.1.1	Строение яичников
7.2.2.1.2	Сосуды яичников
7.2.2.1.3	Взаимоотношение с прилегающими органами
7.2.2.2	Ультразвуковая анатомия яичников и прилегающих органов
7.2.2.2.1	Расположение яичников
7.2.2.2.2	Размеры яичников
7.2.2.2.3	Форма яичников
7.2.2.2.4	Контуры яичников
7.2.2.2.5	Эхогенность яичников
7.2.2.2.6	Эхоструктура яичников
7.2.2.2.7	Ультразвуковая анатомия взаимоотношений с прилегающими органами
7.2.3	Ультразвуковая диагностика неопухолевых заболеваний яичников
7.2.3.1	Кисты яичников
7.2.3.1.1	Фолликулярная киста
7.2.3.1.2	Киста желтого тела
7.2.3.1.3	Лютеиновые кисты
7.2.3.1.4	Эндометриоидная киста
7.2.3.1.5	Параовариальная киста
7.2.3.1.6	Поликистоз
7.2.3.2	Сальпингоофорит
7.2.3.3	Тубоовариальный абсцесс
7.2.4	Ультразвуковая диагностика опухолевых заболеваний яичников.
7.2.4.1	Доброкачественные опухоли яичника
7.2.4.1.1	Кистома яичника
7.2.4.1.1.1	Серозная кистома
7.2.4.1.1.2	Муцинозная кистома
7.2.4.1.2	Фиброма яичника
7.2.4.1.3	Зрелая тератома яичника
7.2.4.2	Злокачественные опухоли яичника
7.2.4.2.1	Незрелая тератома
7.2.4.2.2	Дисгерминома
7.2.4.2.3	Рак яичников
7.2.4.2.4	Ультразвуковая диагностика распространенности опухолевого процесса
7.2.5	Доплерография при заболеваниях яичников
7.2.6	Дифференциальная диагностика заболеваний яичников
7.2.7	Особенности ультразвуковой диагностики заболеваний яичников у детей
7.2.8	Альтернативные методы диагностики заболеваний яичников
7.2.9	Развивающиеся и перспективные методики ультразвукового исследования яичников
7.2.10	Стандартное медицинское заключение по результатам ультразвукового гинекологического исследования
<b>7.3</b>	<b>Ультразвуковая диагностика заболеваний маточных труб</b>
7.3.1	Технология ультразвукового исследования маточных труб
7.3.1.1	Показания к проведению ультразвукового исследования
7.3.1.2	Подготовка больной к исследованию
7.3.1.3	Укладка больной и плоскости сканирования

7.3.1.4	Трансвагинальная эхография
7.3.1.5	Контрастная эхогистеросальпингография
7.3.2	Анатомия и ультразвуковая анатомия маточных труб
7.3.2.1	Анатомия неизмененных маточных трубы прилегающих органов
7.3.2.2	Ультразвуковая анатомия маточных труб при эхогистеросальпингография
7.3.3	Ультразвуковая диагностика неопухолевых заболеваний маточных труб
7.3.3.1	Сактосальпинкс
7.3.3.2	Сальпингоофорит
7.3.3.3	Тубоовариальный абсцесс
7.3.3.4	Трубная беременность
7.3.3.4.1	Прогрессирующая трубная беременность
7.3.3.4.2	Нарушенная трубная беременность
7.3.3.5	Редкие формы эктопической беременности
7.3.4	Ультразвуковая диагностика опухолевых заболеваний маточных труб
7.3.4.1	Рак маточной трубы
7.3.5	Дифференциальная диагностика заболеваний маточных труб
7.3.6	Альтернативные методы диагностики
7.3.7	Развивающиеся и перспективные методики ультразвукового исследования маточных труб
7.3.8	Стандартное медицинское заключение по результатам ультразвукового гинекологического исследования

#### Модуль 8. УЛЬТРАЗВУКОВАЯ ДИАГНОСТИКА ЗАБОЛЕВАНИЙ СЕРДЦА

<b>Код</b>	<b>Наименования тем, элементов и подэлементов</b>
<b>8.1</b>	<b>Виды исследования сердца</b>
8.1.1	М-модальное
8.1.2	Двумерное
8.1.3	Допплеровское
8.1.3.1	Импульсное доплеровское
8.1.3.2	Постоянно-волновое доплеровское
8.1.3.3	Цветовое доплеровское
8.1.3.4	Стресс-эхокардиография
8.1.3.5	Развивающиеся и перспективные методики ультразвукового исследования сердца
8.1.4	Принципы оптимальной визуализации сердца
8.1.5	Стандартные эхокардиографические позиции
8.1.5.1	Парастернальный доступ
8.1.5.1.1	Длинная ось левого желудочка: правый желудочек, межжелудочковая перегородка, левый желудочек, задняя стенка левого желудочка, аорта, аортальный клапан, левое предсердие, митральный клапан, (передняя створка и задняя створка митрального клапана), коронарный синус, перикард
8.1.5.1.2	Короткая ось аортального клапана: левое предсердие, межпредсердная перегородка, правое предсердие, трикуспидальный клапан, выносящий тракт правого желудочка, легочный клапан, легочная артерия, аорта и аортальный клапан, левая и правая коронарные артерии
8.1.5.1.3	Короткая ось левого желудочка на уровне митрального клапана: левый желудочек, передняя створка, задняя створка митрального клапана, правый желудочек, перикард, межжелудочковая перегородка
8.1.5.1.4	Короткая ось левого желудочка на уровне конца папиллярных мышц: левый желудочек, правы желудочек, папиллярные мышцы,

	межжелудочковая перегородка, перикард
8.1.5.1.5	Длинная ось приносящего тракта правого желудочка: правый желудочек, трикуспидальный клапан
8.1.5.2	Апикальный доступ
8.1.5.2.1	Четырехкамерная позиция: правое предсердие, правый желудочек, межжелудочковая перегородка, левый желудочек, левое предсердие, межпредсердная перегородка, трикуспидальный клапан, митральный клапан, перикард
8.1.5.2.2	Пятикамерная позиция: правое предсердие, нижняя полая вена, правый желудочек, межжелудочковая перегородка, левый желудочек, левое предсердие, межпредсердная перегородка, трикуспидальный клапан, митральный клапан, аортальный клапан, перикард
8.1.5.2.3	Двухкамерная позиция: митральный клапан, передняя и задняя створка митрального клапана, верхушка сердца, передняя и задняя стенка левого желудочка, верхушка сердца
8.1.5.2.4	Длинная ось левого желудочка: верхушка, межжелудочковая перегородка, митральный клапан, аортальный клапан, левый желудочек
8.1.5.3	Субкостальный доступ
8.1.5.3.1	Длинная ось: межпредсердная перегородка, межжелудочковая перегородка, митральный клапан, трикуспидальный клапан
8.1.5.3.2	Короткая ось основания сердца: легочный клапан, трикуспидальный клапан, аортальный клапан
8.1.5.3.3	Длинная ось брюшной аорты
8.1.5.3.4	Длинная ось нижней полой вены: Правое предсердие, Евстахийев клапан, нижняя полая вена, печеночная вена, левая доля печени
8.1.5.4	Супрастернальный доступ
8.1.5.4.1	Длинная ось дуги аорты
8.1.5.4.2	Короткая ось дуги аорты
8.1.6	Допплер-эхокардиография
8.1.6.1	Физические принципы доплер-эхокардиографии
8.1.6.1.1	Сдвиг частоты ультразвукового сигнала
8.1.6.1.2	Частота посылаемого ультразвукового сигнала
8.1.6.1.3	Скорость кровотока
8.1.6.1.4	Скорость распространения ультразвука в среде
8.1.6.1.5	Угол между направлением ультразвукового луча и кровотока
8.1.6.2	Импульсное доплер-эхокардиографическое исследование
8.1.6.2.1	Максимальные скорости (м/с) нормального внутрисердечного кровотока у взрослых и детей
8.1.6.2.2	Контрольный объем
8.1.6.2.3	Предел Найквиста
8.1.6.2.4	Искажение спектра (aliasing)
8.1.6.3	Постоянно-волновое доплер-эхокардиографическое исследование
8.1.6.3.1	Допплер-эхокардиографическая оценка гемодинамики (основные уравнения)
8.1.6.3.1.1	Вычисление градиента давления с помощью уравнения Бернулли
8.1.6.4	Цветное Доплеровское сканирование
8.1.6.4.1	Регулируемые параметры при цветном доплер-эхокардиографическом сканировании
8.1.6.4.1	Усиление
8.1.6.4.1.2	Размер сектора

8.1.6.4.1.3	Частота повторения импульсов
8.1.6.4.2	Факторы, влияющие на цветное изображение струи
<b>8.2</b>	<b>Протокол стандартного ЭхоКГ исследования больного</b>
8.2.1	Этапы исследования
8.2.1.1	Двумерное и М-модальное исследование
8.2.1.1.1	Парастернальный доступ, длинная ось левого желудочка
8.2.1.1.2	Парастернальный доступ, короткая ось на уровне аортального клапана
8.2.1.1.3	Парастернальный доступ, короткая ось на уровне митрального клапана
8.2.1.1.4	Парастернальный доступ, короткая ось на уровне папиллярных мышц
8.2.1.1.5	Апикальный доступ
8.2.1.1.6	Субкостальный доступ
8.2.1.1.7	Супрастернальный доступ (по показаниям)
8.2.2	Допплер-эхокардиография (цветовое, импульсное и постоянно-волновое сканирование)
8.2.2.1	Парастернальный доступ, длинная ось левого желудочка
8.2.2.2	Парастернальный доступ, короткая ось аортального клапана
8.2.2.3	Парастернальный доступ, длинная ось правого желудочка
8.2.2.4	Апикальный доступ, 4-х камерная позиция
8.2.2.5	Апикальный доступ, 5-х камерная позиция
8.2.3	Параметры количественной двумерной эхокардиографии
8.2.3.1	Конечный диастолический объем левого желудочка
8.2.3.2	Конечный систолический объем левого желудочка
8.2.3.3	Масса миокарда левого желудочка
8.2.3.4	Фракция выброса
8.2.3.5	Ударный объем
8.2.3.6	Минутный объем
8.2.3.7	Сердечный индекс
8.2.3.8	Максимальный объем левого предсердия
<b>8.3</b>	<b>Ультразвуковая диагностика заболеваний сердца</b>
8.3.1	Левый желудочек
8.3.1.1	Нормальное значение конечного диастолического объема левого желудочка
8.3.1.1.1	Формула «площадь-длина» в апикальной 4-х камерной позиции.
8.3.1.1.2	Формула «площадь-длина» в апикальной 2-х камерной позиции.
8.3.1.1.3	По Simpson
8.3.1.2	Гипертрофия левого желудочка
8.3.1.2.1	Концентрическая
8.3.1.2.2	Асимметрическая
8.3.1.2.3	Эксцентрическая
8.3.1.2.4	Степени выраженности гипертрофии левого желудочка
8.3.1.2.4.1	Небольшой степени
8.3.1.2.4.2	Умеренно выраженная
8.3.1.2.4.3	Выраженная
8.3.1.2.4.4	Высокой степени
8.3.1.3	Дилатационная кардиомиопатия и ее причины
8.3.1.3.1	Первичное поражение миокарда
8.3.1.3.2	Ишемическая болезнь сердца
8.3.1.3.3	Декомпенсированный порок сердца
8.3.1.3.4	Диастолическая функция
8.3.1.4	Гипертрофическая кардиомиопатия

8.3.1.4.1	Асимметричная гипертрофия левого желудочка
8.3.1.4.1.1	Типичная (базальные сегменты межжелудочковой перегородки и передне-перегородочной области)
8.3.1.4.1.2	Атипичная (верхушка, задняя стенка левого желудочка и боковая стенка)
8.3.1.4.1.3	Гипертрофическая кардиомиопатия с обструкцией выносящего тракта левого желудочка
8.3.1.4.1.4	Гипертрофическая кардиомиопатия без обструкции выносящего тракта левого желудочка
8.3.1.5	Рестриктивная кардиомиопатия
8.3.1.6	Этиология нарушений локальной сократимости левого желудочка
8.3.1.6.1	Инфаркт миокарда
8.3.1.6.2	Ишемия миокарда
8.3.1.6.3	Преходящая ишемия миокарда
8.3.1.6.3.1	Проявление гибернирующего миокарда
8.3.1.6.3.2	Связь с поражением миокарда неспецифического генеза
8.3.1.6.3.3	Причины парадоксального движение межжелудочковой перегородки
8.3.1.6.3.3.1	Блокада левой ветви пучка Гиса
8.3.1.6.3.3.2	Вольфа-Паркинсона-Уайта (далее – WPW) - синдром
8.3.1.6.3.3.3	Констриктивный перикардит
8.3.1.6.3.3.4	Объемная перегрузка правых отделов сердца
8.3.1.6.3.3.5	Электрокардиостимулятор
8.3.1.6.4	Коронарные артерии
8.3.1.6.4.1	Аневризматическое расширение
8.3.1.6.4.2	Кальциноз
8.3.2	Правый желудочек
8.3.2.1	Объем правого желудочка
8.3.2.1.1	Дилатация правого желудочка и ее степени
8.3.2.1.2	Уменьшение размеров правого желудочка и ее причины
8.3.2.1.2.1	Гиповолемия
8.3.2.1.2.2	Уменьшение преднагрузки
8.3.2.1.2.3	Уменьшение его кровенаполнения
8.3.2.2	Инфаркт правого желудочка
8.3.2.2.1	Прямые признаки - нарушение локальной сократимости
8.3.2.2.2	Косвенные признаки
8.3.2.2.2.1	Дилатация правых отделов
8.3.2.2.2.2	Дилатация нижней полой вены
8.3.2.2.2.3	Уменьшение амплитуды движения основания правого желудочка
8.3.2.2.2.4	Аритмогенная дисплазия правого желудочка (при наличии желудочковой тахикардии у пациента)
8.3.2.3	Изолированная дилатация правого желудочка
8.3.2.4	Аневризмы стенки правого желудочка
8.3.2.5	Гиперплазия модераторного пучка
8.3.3	Предсердия
8.3.3.1	Левое предсердие
8.3.3.1.1	Объем левого предсердия в норме
8.3.3.1.2	Определение объема левого предсердия по формуле «площадь-длина» в апикальной 2-х камерной позиции
8.3.3.1.3	Определение объема левого предсердия по формуле «площадь-длина» в апикальной 4-х камерной позиции
8.3.3.1.4	Определение объема левого предсердия по формуле Simpson для 2-х и 4-х камерной позиции

8.3.3.2	Правое предсердие
8.3.3.2.1	Объем правого предсердия в норме
8.3.4	Митральный клапан
8.3.4.1	Оптимальные позиции для визуализации и стандартные измерения
8.3.4.2	Патологические изменения митрального клапана и их причины
8.3.4.2.1	Пролапс митрального клапана
8.3.4.2.2	Ревматическое поражение
8.3.4.2.3	Разрыв хорд
8.3.4.2.4	Бактериальный эндокардит
8.3.4.2.5	Кальциноз митрального кольца
8.3.4.2.6	Врожденная патология клапана
8.3.4.2.7	Миксома
8.3.4.2.8	Механическая травма митрального клапана
8.3.4.2.9	Неспецифические изменения створок клапанов
8.3.4.3	Митральный стеноз
8.3.4.3.1	Способы измерения площади митрального отверстия
8.3.4.3.2	Степень тяжести порока по площади митрального отверстия
8.3.4.3.3	Оценка степени митрального стеноза по Допплер-эхокардиографическому исследованию
8.3.4.3.3.1	Максимальный градиент давления на митральном клапане (между левым и правым желудочками)
8.3.4.3.3.2	Время полуспада градиента давления
8.3.4.3.3.3	Площадь митрального отверстия
8.3.4.4	Митральная регургитация
8.3.4.4.1	Четыре степени митральной регургитации и оптимальная визуализация в режимах импульсно-волновой (далее – PW) и постоянно-волновой (далее – CW) доплерографии
8.3.4.4.2	Этиология митральной регургитации
8.3.4.4.2.1	Пролапс митрального клапана
8.3.4.4.2.2	Ревматизм
8.3.4.4.2.3	Ишемическая болезнь сердца
8.3.4.4.2.4	Заболевания миокарда
8.3.4.5	Бактериальный эндокардит
8.3.4.5.1	Локализация вегетаций
8.3.4.5.2	Косвенные признаки бактериального эндокардита (нарушение целостности хордального аппарата)
8.3.5	Аортальный клапан
8.3.5.1	Оптимальные позиции для визуализации и стандартные измерения
8.3.5.2	Аортальный стеноз
8.3.5.2.1	Классификация аортального стеноза по максимальному градиенту давления на аортальном клапане
8.3.5.2.2	Классификация по степени открытия аортального клапана
8.3.5.2.3	Этиология стеноза
8.3.5.2.3.1	Ревматическое поражение клапана
8.3.5.2.3.2	Врожденная патология клапана
8.3.5.2.3.3	Неспецифическими дегенеративные изменения створок клапанов
8.3.5.2.4	Аортальная регургитация
8.3.5.2.4.1	Позиции и измерения
8.3.5.2.4.1.1	В выносящем тракте левого желудочка
8.3.5.2.4.1.2	В нисходящей аорте

8.3.5.2.4.1.3	В брюшной аорте
8.3.5.2.4.2	Оценка степени выраженности аортальной регургитации
8.3.5.2.4.2.1	Исследование времени полуспада давления (CW) аортальной регургитации
8.3.5.2.4.2.2	Допплерэхокардиографическое исследование кровотока в нисходящей аорте и брюшном отделе аорты
8.3.5.2.4.2.3	Площадь струи аортальной регургитации при цветном Допплер-эхокардиографическом сканировании
8.3.5.2.5	Этиология аортальной регургитации
8.3.5.2.5.1	Врожденный порок - двухстворчатый аортальный клапан
8.3.5.2.5.2	Ревматическое поражение аортального клапана
8.3.5.2.5.3	Неспецифические дегенеративные изменения
8.3.5.2.5.4	Бактериальный эндокардит
8.3.5.2.5.5	Пролапс створок аортального клапана
8.3.5.2.5.6	Патология корня аорты
8.3.5.2.5.7	Аневризма восходящего отдела
8.3.5.2.5.8	Недостаточность протезированного клапана
8.3.5.2.6	Расслаивающая аневризма аорты
8.3.5.2.6.1	Восходящего отдела аорты
8.3.5.2.6.2	Дуги аорты
8.3.5.2.6.3	Нисходящего отдела грудной аорты
8.3.5.2.6.4	Брюшной аорты
8.3.5.2.6.5	Корня аорты
8.3.5.2.6.6	Признаки расслаивания аорты
8.3.5.2.6.6.1	Структура, представляющая участок отслойки интимы аорты
8.3.5.2.6.6.2	Структура, представляющая ложный канал, заполненный тромбом
8.3.5.2.6.6.3	Дилатация аорты
8.3.5.2.6.7	Дополнительные признаки расслаивания аорты
8.3.5.2.6.7.1	Аортальная регургитация
8.3.5.2.6.7.2	Выпот в полости перикарда
8.3.6	Трикуспидальный клапан
8.3.6.1	Оптимальные позиции для визуализации и стандартные измерения
8.3.6.2	Трикуспидальная регургитация
8.3.6.2.1	Степени регургитации (PW и CW)
8.3.6.2.2	Этиология трикуспидальной регургитации
8.3.6.2.2.1	Дилатация правого желудочка
8.3.6.2.2.2	Легочная гипертензия
8.3.6.2.2.3	Клапанная патология
8.3.6.2.2.4	Электрод в полости правого желудочка
8.3.6.2.2.5	Функциональный характер дилатации правого желудочка
8.3.6.3	Трикуспидальный стеноз
8.3.6.3.1	Стандартные измерения
8.3.6.3.2	Этиология
8.3.6.3.2.1	Ревматическое поражение
8.3.6.3.2.2	Бактериальный эндокардит
8.3.6.3.2.3	Миксома
8.3.7	Клапан легочной артерии
8.3.7.1	Оптимальные позиции для визуализации и стандартные измерения
8.3.7.2	Легочная регургитация
8.3.7.2.1	Степень выраженности регургитации по PW доплерографии
8.3.7.2.2	Степень выраженности регургитации по CW доплерографии

8.3.7.2.3	Этиология легочной регургитации
8.3.7.3	Легочная гипертензия и способы ее измерения
8.3.7.3.1	Этиология легочной гипертензии
8.3.8	Перикард
8.3.8.1	Объем жидкости в полости перикарда
8.3.8.2.1	Признаки тампонады сердца
8.3.8.2.1.1	Коллабирование правого предсердия
8.3.8.2.1.2	Нижняя полая вена не реагирует на акт дыхания
8.3.8.2.1.3	Уменьшение размеров правого желудочка
8.3.8.3	Констриктивный перикардит
8.3.8.3.1	Утолщение листков перикарда
8.3.8.3.2	Увеличение раннего наполнения левого желудочка
8.3.8.3.3	Выраженное отсутствие влияния фаз дыхания на кровоток
8.3.9	Протезированные клапаны сердца
8.3.9.1	Виды протезов
8.3.9.1.1	Механические
8.3.9.1.1.1	Шаровые
8.3.9.1.1.2	Дисковые
8.3.9.1.2	Биопротезы
8.3.9.2	Параметры кровотока и площадь клапанного отверстия для различных видов клапанов в митральной и аортальной позициях.
8.3.9.3	Диагностические возможности ЭхоКГ исследования протезированных клапанов сердца
8.3.9.3.1	М-модальное исследование
8.3.9.3.2	Двумерное ЭхоКГ исследование
8.3.9.3.3	PW и CW доплеровские исследования
8.3.9.3.4	Цветовое доплеровское сканирование
8.3.9.3.5	Чрезпищеводное ЭхоКГ исследование
8.3.9.4	Варианты патологии протезированного клапана
8.3.10	Врожденные пороки сердца
8.3.10.1	Частые пороки, большая выживаемость
8.3.10.1.1	Пороки без цианоза, без шунта
8.3.10.1.1.1	Двухстворчатый аортальный клапан
8.3.10.1.1.2	Коарктация аорты
8.3.10.1.1.3	Стеноз клапана легочной артерии
8.3.10.1.2	Пороки без цианоза с шунтом слева направо
8.3.10.1.2.1	Дефект межпредсердной перегородки (ost.secundum)
8.3.10.1.2.2	Открытый артериальный (Баталлов) проток
8.3.10.1.2.3	Дефект межжелудочковой перегородки, рестриктивный
8.3.10.2	Частые пороки, низкая выживаемость
8.3.10.2.1	Дефект межжелудочковой перегородки (нерестриктивный) левого желудочка
8.3.10.1.2	Тетрада Фалло
8.3.10.3	Редкие пороки
8.3.10.3.1	Пороки без цианоза, без шунта с поражением левых отделов сердца
8.3.10.3.2	Пороки без цианоза, без шунта с поражением правых отделов сердца
8.3.10.3.3	Пороки без цианоза, с шунтом слева направо
8.3.10.3.4	Пороки с цианозом в внутрилегочным шунтом
8.3.10.4	Крайне редкие пороки
8.3.11	Стресс - эхокардиография
8.3.11.1	Виды нагрузки



8.3.11.2	Характер нагрузки
8.3.11.3	Достоинства и недостатки метода
8.3.11.4	Преимущества стресс-ЭхоКГ исследования по сравнению с физической нагрузкой
8.3.12	Чрезпищеводная эхокардиография
8.3.8.1	Стандартные позиции
8.3.8.1.1	Поперечная короткая позиция основания сердца
8.3.8.1.2	Длинная ось выносящего тракта левого желудочка
8.3.8.1.3	Поперечная 4-х камерная позиция
8.3.8.1.4	Трансгастральная ось левого желудочка
8.3.8.1.5	Поперечное сечение грудной аорты
8.3.8.1.6	Вертикальная короткая ось основания сердца
8.3.8.1.7	Двухкамерная позиция из наддиафрагмального доступа
8.3.8.1.8	Трансгастральная длинная ось
8.3.8.2	Основные показания к проведению чрезпищеводного ЭхоКГ исследования
8.3.13	Развивающиеся и перспективные методики ультразвукового исследования сердца и магистральных сосудов
8.3.14	Стандартное медицинское заключение по результатам ультразвукового исследования сердца и магистральных сосудов

## **Модуль 9. УЛЬТРАЗВУКОВАЯ ДИАГНОСТИКА ЗАБОЛЕВАНИЙ СОСУДИСТОЙ СИСТЕМЫ**

<b>Код</b>	<b>Наименования тем, элементов и подэлементов</b>
<b>9.1</b>	<b>Ультразвуковая диагностика заболеваний сосудов головы и шеи</b>
9.1.1	Анатомия и ультразвуковая анатомия магистральных артерий и вен головы и шеи
9.1.1.1	Анатомия и топографическая анатомия магистральных артерий и вен головы и шеи
9.1.1.2	Строение и расположение общей, наружной и внутренней сонных артерий; позвоночных артерий; внутричерепной части внутренней сонной артерии; передней, средней и задней мозговых артерий, базилярных артерий
9.1.1.3	Строение и расположение яремной и брахиоцефальных вен
9.1.1.4	Взаимоотношение магистральных артерий и вен головы и шеи с прилегающими органами
9.1.1.5	Ультразвуковая анатомия магистральных артерий и вен головы и шеи
9.1.1.6	Ультразвуковая анатомия взаимоотношений магистральных артерий и вен головы и шеи с прилегающими органами
9.1.2	Технология ультразвукового исследования сосудов головы и шеи
9.1.2.1	Показания к проведению ультразвукового исследования сосудов головы и шеи
9.1.2.2	Подготовка больного к ультразвуковому исследованию сосудов головы и шеи
9.1.2.3	Укладка больного и плоскости сканирования при ультразвуковом исследовании сосудов головы и шеи
9.1.2.4	Визуализация магистральных артерий и вен головы на шее в В-режиме
9.1.2.5	Идентификация общей, наружной и внутренней сонных артерий; позвоночных артерий; внутричерепной части внутренней сонной артерии; передней, средней и задней мозговых артерий, базилярных артерий
9.1.2.6	Идентификация яремной и брахиоцефальных вен
9.1.2.7	Эхоструктура и эхогенность стенок магистральных артерий и вен головы и

	шеи
9.1.2.8	Эхоструктура и эхогенность просвета магистральных артерий и вен головы и шеи
9.1.2.9	Спектральное доплеровское исследование кровотока магистральных артерий и вен головы на шее
9.1.2.10	Параметры неизмененного кровотока в магистральных артериях и венах головы и шеи при спектральном доплеровском исследовании
9.1.2.11	Цветовое доплеровское исследование кровотока магистральных артерий и вен головы и шеи
9.1.2.12	Параметры неизмененного кровотока в магистральных артериях и венах головы и шеи при цветовом доплеровском исследовании
9.1.2.13	Визуализация структур головного мозга в В-режиме
9.1.2.14	Цветовое доплеровское исследование кровотока в артериях, венах и венозных синусах основания мозга
9.1.2.15	Параметры неизмененного кровотока в артериях и венах основания мозга, венозных синусах мозга при цветовом доплеровском исследовании
9.1.2.16	Спектральное доплеровское исследование кровотока в артериях и венах основания мозга, венозных синусах
9.1.2.17	Параметры неизмененного кровотока в артериях и венах основания мозга, венозных синусах мозга при спектральном доплеровском исследовании
9.1.3	Аномалии развития магистральных артерий и вен головы и шеи
9.1.3.1	Ультразвуковая диагностика аномалий развития магистральных артерий и вен головы на шее в В-режиме, PW-режиме доплерографии, цветовом доплеровском (далее – CD) режиме, дуплексном режиме и триплексном режиме
9.1.4	Ультразвуковая диагностика заболеваний артерий головы и шеи в В-режиме, PW-режиме доплерографии, CD-режиме
9.1.4.1	Атеросклеротическое поражение
9.1.4.2	Аневризма
9.1.4.3	Деформации
9.1.4.4	Артерио-венозные шунты
9.1.4.5	Опухоли каротидного синуса
9.1.4.6	Васкулит (артериит)
9.1.4.7	Травматическое повреждение
9.1.5	Ультразвуковая диагностика заболеваний вен головы и шеи в В-режиме, PW-режиме доплерографии, CD-режиме, дуплексном режиме и триплексном режиме
9.1.5.1	Тромбофлебит
9.1.5.2	Тромбоз
9.1.5.3	Артерио-венозные шунты
9.1.5.4	Синдром верхней полой вены
9.1.6	Дифференциальная диагностика заболеваний магистральных артерий и вен головы и шеи
9.1.7	Особенности ультразвуковой диагностики заболеваний магистральных артерий и вен головы и шеи у детей
9.1.8	Альтернативные методы диагностики заболеваний магистральных артерий и вен головы и шеи
9.1.9	Инвазивные методы диагностики и лечения под контролем эхографии при заболеваниях магистральных артерий и вен головы и шеи
9.1.10	Развивающиеся и перспективные методики ультразвукового исследования магистральных артерий и вен головы на шее

9.1.11	Стандартное медицинское заключение по результатам ультразвукового исследования магистральных артерий и вен головы на шее
9.1.12	Ультразвуковая диагностика заболеваний артерий основания мозга
9.1.12.1	Атеросклероз
9.1.12.2	Аневризма
9.1.12.3	Артерио-венозные мальформации
9.1.12.4	Вазоспазм
9.1.12.5	Васкулиты
9.1.13	Ультразвуковая диагностика заболеваний вещества головного мозга
9.1.9.1	Опухоли
9.1.9.2	Гематомы
9.1.9.3	Кисты
9.1.9.4	Абсцессы
9.1.9.5	Ишемические очаги
9.1.9.6	Дегенеративные заболевания
9.1.14	Ультразвуковая диагностика заболеваний интракраниальных вен и синусов мозга
9.1.15	Развивающиеся и перспективные методики ультразвукового исследования сосудов мозга
9.1.16	Стандартное медицинское заключение по результатам транскраниального дуплексного (триплексного) сканирования
<b>9.2</b>	<b>Ультразвуковая диагностика заболеваний сосудов верхних и нижних конечностей</b>
9.2.1	Анатомия и ультразвуковая анатомия магистральных артерий и вен верхних и нижних конечностей
9.2.1.1	Анатомия и топографическая анатомия магистральных артерий и вен верхних и нижних конечностей
9.2.1.2	Строение и расположение брахиоцефальных, подключичных, подмышечных, плечевых, лучевых, локтевых, бедренных, подколенных и берцовых артерий
9.2.1.3	Строение и расположение брахиоцефальных, подключичных, подмышечных, плечевых, лучевых, локтевых, бедренных, подколенных и берцовых вен
9.2.1.4	Взаимоотношение артерий и вен верхних и нижних конечностей с прилегающими органами
9.2.1.5	Ультразвуковая анатомия артерий и вен верхних и нижних конечностей
9.2.1.6	Ультразвуковая анатомия взаимоотношений артерий и вен верхних и нижних конечностей с прилегающими органами и тканями
9.2.2	Технология ультразвукового исследования сосудов верхних и нижних конечностей
9.2.2.1	Показания к проведению ультразвукового исследования сосудов верхних и нижних конечностей
9.2.2.2	Подготовка больного к ультразвуковому исследованию сосудов верхних и нижних конечностей
9.2.2.3	Укладка больного и плоскости сканирования при ультразвуковом исследовании сосудов верхних и нижних конечностей
9.2.2.4	Визуализация магистральных артерий и вен верхних и нижних конечностей в В-режиме
9.2.2.5	Идентификация брахиоцефальных, подключичных, подмышечных, плечевых, лучевых, локтевых, бедренных, подколенных и берцовых артерий
9.2.2.6	Идентификация брахиоцефальных, подключичных, подмышечных, плечевых, лучевых, локтевых, бедренных, подколенных и берцовых вен
9.2.2.7	Эхоструктура и эхогенность стенок артерий и вен верхних и нижних

	конечностей
9.2.2.8	Эхоструктура и эхогенность просвета артерий и вен верхних и нижних конечностей
9.2.2.9	Спектральное доплеровское исследование кровотока магистральных артерий и вен верхних и нижних конечностей
9.2.2.10	Параметры неизмененного кровотока в артериях и венах верхних и нижних конечностей при спектральном доплеровском исследовании
9.2.2.11	Цветовое доплеровское исследование кровотока магистральных артерий и вен верхних и нижних конечностей
9.2.2.12	Параметры неизмененного кровотока в артериях и венах верхних и нижних конечностей при цветовом доплеровском исследовании
9.2.3	Аномалии развития артерий и вен верхних и нижних конечностей
9.2.3.1	Ультразвуковая диагностика аномалий развития артерий и вен верхних и нижних конечностей в В-режиме, PW-режиме доплерографии, CD-режиме, дуплексном режиме и триплексном режиме
9.2.4	Ультразвуковая диагностика заболеваний артерий верхних и нижних конечностей в В-режиме, PW-режиме доплерографии, CD-режиме, дуплексном режиме и триплексном режиме
9.2.4.1	Атеросклеротическое поражение
9.2.4.2	Аневризма
9.2.4.3	Деформации
9.2.4.4	Артерио-венозные шунты
9.2.4.5	Васкулит (артериит)
9.2.4.6	Травматическое повреждение
9.2.5	Ультразвуковая диагностика заболеваний вен верхних и нижних конечностей в В-режиме, PW-режиме доплерографии, CD-режиме, дуплексном режиме и триплексном режиме
9.2.5.1	Тромбофлебит
9.2.5.2	Тромбоз
9.2.5.3	Артерио-венозные шунты
9.2.5.4	Синдром верхней и нижней полой вены
9.2.6	Дифференциальная диагностика заболеваний артерий и вен верхних и нижних конечностей
9.2.7	Особенности ультразвуковой диагностики заболеваний артерий и вен верхних и нижних конечностей у детей
9.2.8	Альтернативные методы диагностики заболеваний артерий и вен верхних и нижних конечностей
9.2.9	Инвазивные методы диагностики и лечения под контролем эхографии при заболеваниях артерий и вен верхних и нижних конечностей
9.2.10	Развивающиеся и перспективные методики ультразвукового исследования артерий и вен верхних и нижних конечностей
9.2.11	Стандартное медицинское заключение по результатам ультразвукового исследования артерий и вен верхних и нижних конечностей
<b>9.3</b>	<b>Ультразвуковая диагностика заболеваний брюшного отдела аорты и ее висцеральных ветвей</b>
9.3.1	Анатомия и ультразвуковая анатомия брюшного отдела аорты и ее висцеральных ветвей (чревной ствол, верхняя и нижняя брыжеечные артерии, почечные артерии)
9.3.1.1	Анатомия и топографическая анатомия брюшного отдела аорты и ее висцеральных ветвей
9.3.1.2	Взаимоотношения брюшного отдела аорты и ее висцеральных ветвей с

	внутренними органами
9.3.1.3	Ультразвуковая анатомия брюшного отдела аорты и ее висцеральных ветвей
9.3.1.4	Ультразвуковая анатомия взаимоотношения брюшного отдела аорты и ее висцеральных ветвей с внутренними органами
9.3.2	Технология ультразвукового исследования брюшного отдела аорты и ее висцеральных ветвей
9.3.2.1	Показания к проведению ультразвукового исследования брюшного отдела аорты и ее висцеральных ветвей
9.3.2.2	Подготовка больного к ультразвуковому исследованию брюшного отдела аорты и ее висцеральных ветвей
9.3.2.3	Укладка больного и плоскости сканирования при ультразвуковом исследовании брюшного отдела аорты и ее висцеральных ветвей
9.3.2.4	Визуализация брюшного отдела аорты и ее висцеральных ветвей в В-режиме
9.3.2.5	Эхоструктура и эхогенность стенок брюшного отдела аорты и ее висцеральных ветвей
9.3.2.6	Эхоструктура и эхогенность просвета брюшного отдела аорты и ее висцеральных ветвей
9.3.2.7	Ультразвуковые параметры неизмененного брюшного отдела аорты и ее висцеральных ветвей в В-режиме
9.3.2.8	Спектральное доплеровское исследование кровотока в брюшном отделе аорты и ее висцеральных ветвях
9.3.2.9	Параметры неизмененного кровотока в брюшном отделе аорты и ее висцеральных ветвях при спектральном доплеровском исследовании
9.3.2.10	Цветовое доплеровское исследование кровотока в брюшном отделе аорты и ее висцеральных ветвях
9.3.2.11	Параметры неизмененного кровотока в брюшном отделе аорты и ее висцеральных ветвях при цветовом доплеровском исследовании
9.3.3	Ультразвуковая диагностика заболеваний брюшного отдела аорты в В-режиме, PW-режиме доплерографии, CD-режиме
9.3.3.1	Атеросклеротическое поражение
9.3.3.2	Аневризма
9.3.3.3	Неспецифический аорто-артериит и васкулиты другой этиологии
9.3.3.4	Синдром хронической ишемии органов брюшной полости
9.3.3.5	Травматическое повреждение
9.3.4	Ультразвуковая диагностика заболеваний висцеральных ветвей брюшного отдела аорты в В-режиме, PW-режиме доплерографии, CD-режиме
9.3.4.1	Атеросклеротическое поражение почечных артерий, чревного ствола, брыжеечных артерий
9.3.4.2	Псевдомускулярная гиперплазия
9.3.4.3	Васкулиты
9.3.4.4	Артерио-венозные шунты
9.3.4.5	Травматическое поражение
9.3.4.6	Вторичные артериальные изменения при заболеваниях внутренних органов
9.3.5	Ультразвуковая диагностика аномалий и деформаций брюшного отдела аорты и ее висцеральных ветвей в В-режиме, PW-режиме доплерографии, CD-режиме
9.3.6	Ультразвуковая диагностика новообразований брюшного отдела аорты и ее висцеральных ветвей в В-режиме, PW-режиме доплерографии, CD-режиме
9.3.7	Дифференциальная диагностика заболеваний брюшного отдела аорты и ее висцеральных ветвей
9.3.8	Особенности ультразвуковой диагностики брюшного отдела аорты и ее

	висцеральных ветвей у детей
9.3.9	Альтернативные методы диагностики заболеваний брюшного отдела аорты и ее висцеральных ветвей
9.3.10	Развивающиеся и перспективные методики ультразвукового исследования аорты и ее висцеральных ветвей
9.3.11	Стандартное медицинское заключение по результатам ультразвукового исследования брюшного отдела аорты и ее висцеральных ветвей
<b>9.4</b>	<b>Ультразвуковая диагностика заболеваний системы нижней полой вены и портальной системы</b>
9.4.1	Анатомия и ультразвуковая анатомия нижней полой вены и ее ветвей, воротной вены и ее ветвей
9.4.1.1	Анатомия и топографическая анатомия нижней полой вены и ее ветвей, воротной вены и ее ветвей, порто-кавальные анастомозы
9.4.1.2	Взаимоотношения нижней полой вены и ее ветвей, воротной вены и ее ветвей с окружающими органами и тканями
9.4.1.3	Ультразвуковая анатомия нижней полой вены и ее ветвей, воротной вены и ее ветвей
9.4.1.4	Ультразвуковая анатомия взаимоотношения нижней полой вены и ее ветвей, воротной вены и ее ветвей с окружающими органами и тканями
9.4.2	Технология ультразвукового исследования нижней полой вены и ее ветвей, воротной вены и ее ветвей
9.4.2.1	Показания к проведению ультразвукового исследования нижней полой вены и ее ветвей, воротной вены и ее ветвей
9.4.2.2	Подготовка больного к ультразвуковому исследованию нижней полой вены и ее ветвей, воротной вены и ее ветвей
9.4.2.3	Укладка больного и плоскости сканирования при ультразвуковом исследовании нижней полой вены и ее ветвей, воротной вены и ее ветвей
9.4.2.4	Визуализация нижней полой вены и ее ветвей, воротной вены и ее ветвей в В-режиме, функциональные тесты
9.4.2.5	Эхоструктура и эхогенность стенок и просвета нижней полой вены и ее ветвей, воротной вены и ее ветвей
9.4.2.6	Ультразвуковые параметры неизмененных нижней полой вены и ее ветвей, воротной вены и ее ветвей в В-режиме
9.4.2.7	Спектральное доплеровское исследование кровотока в нижней полой вене и ее ветвях, воротной вене и ее ветвях, функциональные тесты
9.4.2.8	Параметры неизмененного кровотока в нижней полой вене и ее ветвях, воротной вене и ее ветвях, их изменения при проведении функциональных тестов при спектральном доплеровском исследовании
9.4.2.9	Цветовое доплеровское исследование кровотока в нижней полой вене и ее ветвях, воротной вене и ее ветвях
9.4.2.10	Параметры неизмененного кровотока в нижней полой вене и ее ветвях, воротной вене и ее ветвях при цветовом доплеровском исследовании
9.4.3	Аномалии развития нижней полой вены и ее ветвей, воротной вены и ее ветвей
9.4.3.1	Ультразвуковая диагностика аномалий развития нижней полой вены и ее ветвей, воротной вены и ее ветвей
9.4.4	Ультразвуковая диагностика заболеваний нижней полой вены и ее ветвей, воротной вены и ее ветвей
9.4.4.1	Тромбоз
9.4.4.2	Аневризма
9.4.4.3	Экстравазальная компрессия

9.4.4.4	Артерио-венозное шунтирование
9.4.4.5	Травматическое повреждение
9.4.5	Ультразвуковая диагностика изменений в системе нижней полой вены и ее ветвях, воротной вены и ее ветвях при заболеваниях внутренних органов
9.4.5.1	Вторичные изменения в системе нижней полой вены и ее ветвях при заболеваниях внутренних органов
9.4.5.2	Вторичные изменения в системе воротной вены и ее ветвях при заболеваниях внутренних органов
9.4.6	Дифференциальная диагностика заболеваний нижней полой вены и ее ветвей, воротной вены и ее ветвей
9.4.7	Особенности ультразвуковой диагностики нижней полой вены и ее ветвей, воротной вены и ее ветвей у детей
9.4.8	Альтернативные методы диагностики заболеваний нижней полой вены и ее ветвей, воротной вены и ее ветвей
9.4.9	Развивающиеся и перспективные методики ультразвукового исследования нижней полой вены и ее ветвей, воротной вены и ее ветвей
9.4.10	Стандартное медицинское заключение по результатам ультразвукового исследования нижней полой вены и ее ветвей, воротной вены и ее ветвей
<b>9.5.</b>	<b>Особенности ультразвуковой диагностики сосудов у лиц пожилого возраста</b>
<b>9.6.</b>	<b>Ультразвуковая диагностика сосудов новорожденных</b>
9.6.1	Интракраниальная нейросонография
9.6.1.1	Технология ультразвукового исследования головного мозга новорожденных
9.6.1.1.1	Показания к проведению интракраниальной нейросонографии
9.6.1.1.2	Укладка больного и плоскости сканирования
9.6.1.2	Анатомия и ультразвуковая анатомия головного мозга новорожденного
9.6.1.2.1	Борозды и цистерны головного мозга новорожденного и соответствующие артериальные и венозные сосуды
9.6.1.2.2	Желудочки головного мозга новорожденного и прилегающие структуры
9.6.1.2.3	Структурные элементы головного мозга новорожденного
9.6.1.3	Ультразвуковая диагностика неопухолевых заболеваний головного мозга новорожденного
9.6.1.3.1	Геморрагические изменения головного мозга
9.6.1.3.1.1	Внутри мозговые гематомы и кровоизлияния
9.6.1.3.1.2	Внутрижелудочковые гематомы и кровоизлияния
9.6.1.3.1.3	Субарахноидальные гематомы и кровоизлияния
9.6.1.3.1.4	Субдуральные и эпидуральные гематомы и кровоизлияния
9.6.1.3.2	Атрофия головного мозга
9.6.1.3.3	Гидроцефалия
9.6.1.3.4	Инфаркт головного мозга
9.6.1.3.5	Отек головного мозга
9.6.1.3.6	Сосудистые аномалии головного мозга
9.6.1.3.6.1	Артерио-венозные шунты
9.6.1.3.6.2	Аневризмы
9.6.1.3.6.3	Телеангиоэктазии
9.6.1.3.7	Нейроэктодермальные дисплазии
9.6.1.3.8	Воспалительные заболевания головного мозга
9.6.1.3.8.1	Менингит
9.6.1.3.8.2	Энцефалит
9.6.1.3.8.3	Абсцесс
9.6.1.3.8.4	Субдуральная эмпиема

9.6.1.3.8.5	Токсоплазмоз
9.6.1.3.8.6	Стеноз Сильвиева водопровода
9.6.1.3.9	Врожденные аномалии головного мозга
9.6.1.4	Ультразвуковая диагностика опухолевых заболеваний головного мозга новорожденного
9.6.1.5	Дифференциальная диагностика заболеваний головного мозга новорожденного
9.6.1.6	Допплерография при заболеваниях головного мозга новорожденного
9.6.1.7	Альтернативные методы диагностики заболеваний головного мозга новорожденного
9.6.1.8	Развивающиеся и перспективные методики ультразвукового исследования головного мозга новорожденного
9.6.1.9	Стандартное медицинское заключение по результатам ультразвукового исследования головного мозга новорожденного
9.6.2	Ультразвуковое исследование позвоночного столба и спинного мозга новорожденного
9.6.2.1	Технология ультразвукового исследования позвоночного столба и спинного мозга новорожденного
9.6.2.1.1	Показания к проведению ультразвукового исследования позвоночного столба и спинного мозга
9.6.2.1.2	Укладка больного и плоскости сканирования
9.6.2.2	Анатомия и ультразвуковая анатомия позвоночного столба и спинного мозга новорожденного
9.6.2.2.1	Тела позвонков и их отростки
9.6.2.2.2	Структурные элементы спинного мозга
9.6.2.3	Ультразвуковая диагностика заболеваний позвоночного столба и спинного мозга новорожденного
9.6.2.3.1	Липома
9.6.2.3.2	Липомиелоцеле
9.6.2.3.3	Липомиеломенингоцеле
9.6.2.3.4	Дермальный синус
9.6.2.3.5	Аномалии развития позвонков
9.6.2.4	Дифференциальная диагностика заболеваний позвоночного столба и спинного мозга новорожденного
9.6.2.5	Допплерография при заболеваниях позвоночного столба и спинного мозга новорожденного
9.6.2.6	Альтернативные методы диагностики заболеваний позвоночного столба и спинного мозга новорожденного
9.6.2.7	Развивающиеся и перспективные методики ультразвукового исследования позвоночного столба и спинного мозга новорожденного
9.6.2.8	Стандартное медицинское заключение по результатам ультразвукового исследования позвоночного столба и спинного мозга новорожденного

## **Модуль 10. ОПЕРАТИВНЫЕ ВМЕШАТЕЛЬСТВА ПОД КОНТРОЛЕМ УЛЬТРАЗВУКА**

<b>Код</b>	<b>Наименования тем, элементов и подэлементов</b>
<b>10.1</b>	<b>Пункционная биопсия под контролем ультразвука</b>
10.1.1	Технология пункционной биопсии под контролем ультразвука
10.1.1.1	Показания к проведению пункции под контролем ультразвука
10.1.1.2	Подготовка больного к исследованию
10.1.3	Пункция печени



10.1.3.1	Диагностическая пункция печени
10.1.3.2	Лечебные процедуры под контролем ультразвука
10.1.4	Пункция желчного пузыря и желчевыводящих путей
10.1.4.1	Диагностическая пункция желчного пузыря
10.1.4.2	Лечебные процедуры под контролем ультразвука
10.1.5	Пункция поджелудочной железы
10.1.5.1	Диагностическая пункция поджелудочной железы
10.1.5.2	Лечебные процедуры под контролем ультразвука
10.1.6	Пункция почек
10.1.6.1	Диагностическая пункция почек
10.1.6.2	Лечебные процедуры под контролем ультразвука
10.1.7	Пункция предстательной железы
10.1.7.1	Диагностическая пункция предстательной железы
10.1.7.2	Лечебные процедуры под контролем ультразвука
10.1.8	Пункция лимфатических узлов брюшной полости
10.1.8.1	Диагностическая пункция лимфатических узлов брюшной полости
10.1.8.2	Лечебные процедуры под контролем ультразвука
10.1.9	Пункция опухолей желудочно-кишечного тракта
10.1.9.1	Диагностическая пункция опухолей желудочно-кишечного тракта
10.1.10	Пункция щитовидной железы
10.1.10.1	Диагностическая пункция щитовидной железы
10.1.10.2	Лечебные процедуры под контролем ультразвука
10.1.11	Пункция молочной железы
10.1.11.1	Диагностическая пункция молочной железы
10.1.11.2	Лечебные процедуры под контролем ультразвука
10.1.12	Особенности технологии пункционной биопсии под контролем ультразвука у детей
10.1.13	Стандартное медицинское заключение по результатам пункционной биопсии под контролем ультразвука
<b>10.2</b>	<b>Интраоперационная эхография</b>
10.2.1	Технология интраоперационной эхографии
10.2.2	Показания к проведению интраоперационной эхографии
10.2.3	Интраоперационная эхография печени
10.2.4	Интраоперационная эхография желчного пузыря и желчевыводящих путей
10.2.5	Интраоперационная эхография поджелудочной железы
10.2.6	Интраоперационная эхография почек
10.2.7	Интраоперационная эхография предстательной железы
10.2.8	Стандартное медицинское заключение по результатам интраоперационной эхографии

### МОДУЛЬ 11. СИМУЛЯЦИОННЫЙ КУРС.

11.1	Базовая сердечно-лёгочная реанимация (СЛР).
11.2	Сбор жалоб и анамнеза
11.3	УЗД органов брюшной полости(трансабдоминальное исследование)
11.4	УЗД поверхностно-расположенных органов (щитовидная железа):
11.5	Трансторакальная эхокардиография (анатомия и функции сердца)
11.6	УЗД в гинекологии (трансабдоминальное и трансвагинальное исследования)
11.7	УЗД в акушерстве трансвагинальное исследование при беременности 12 недель.

### МОДУЛЬ 12. СТАЖИРОВКА.

12.1	Физико-технические основы ультразвукового метода исследования, ультразвуковая диагностическая аппаратура
12.2	Ультразвуковая диагностика заболеваний органов пищеварительной системы
12.3	Ультразвуковая диагностика в урологии и нефрологии
12.4	Ультразвуковая диагностика заболеваний поверхностно-расположенных органов, мягких тканей и суставов опорно-двигательного аппарата
12.5	Ультразвуковая диагностика в акушерстве
12.6	Ультразвуковая диагностика в гинекологии
12.7	Ультразвуковая диагностика заболеваний сердца
12.8	Ультразвуковая диагностика заболеваний сосудистой системы
12.9	Оперативные вмешательства под контролем ультразвука
12.10	Симуляционный курс

**Учебно-тематический план (в академических часах)**

Номера модулей, тем, разделов, итоговая аттестация	Аудиторные занятия		Часы на промежуточные и итоговую аттестации	Всего часов на аудиторную работу	Всего часов на самостоятельную работу	Формируемые компетенции (коды компетенций)	Используемые образовательные технологии, способы и методы обучения*	Формы текущего контроля успеваемости**
	занятия лекционного типа	клинико-практические занятия						

<b>Модуль 1</b>								
<b>1</b>	<b>4</b>	<b>1</b>	<b>1</b>	<b>6</b>		ПК-2		
1.1	2			2			Л	С
1.2	2			2			ЛВ	С
1.3		1	1	2			МГ	С
<b>Модуль 2</b>								
<b>2.</b>	<b>6</b>	<b>22</b>	<b>2</b>	<b>30</b>		ПК 1		
2.1	1	3		4			ЛВ	Т
2.2	1	3		4			Т	Т
2.3	1	3		4			КОП	Р
2.4		4		4			ЛВ	Р
2.5	1	2	1	4			ПЛ	С
2.6	1	3		4			КС	С
2.7	1	2		3			Т	Р
2.8		2	1	3			Т	Т
<b>Модуль 3</b>								
<b>3.</b>	<b>6</b>	<b>22</b>	<b>2</b>	<b>30</b>		ПК 1		
3.1	1	5		6			ЛВ	Т
3.2	2	4		6			КОП	Р
3.3	1	4	1	6			Р	Р
3.4	1	5		6			ЛВ	ЗС
3.5	1	4	1	6			МК	Т
<b>Модуль 4</b>								
<b>4</b>	<b>6</b>	<b>17</b>	<b>1</b>	<b>24</b>		ПК 1		
4.1	1	4		5			ЛВ	Т
4.2	2	3		5			КОП	ЗС
4.3	1	4		5			МГ	Р

4.4	1	3	1	5			МК	ЗС
4.5	1	3		4			Р	ЗС
<b>Модуль 5</b>								
<b>5.</b>	<b>8</b>	<b>26</b>	<b>2</b>	<b>36</b>		ПК 1		
5.1	1	4		5			ЛВ	Т
5.2	1	4		5			ЛВ	Р
5.3	1	3	1	5			МГ	Т
5.4	1	4		5			МК	ЗС
5.5	1	4		5			Р	ЗС
5.6	1	3	1	5			КОП	Р
5.7	2	4		6			КОП	Т
<b>Модуль 6</b>								
<b>6.</b>	<b>6</b>	<b>17</b>	<b>1</b>	<b>24</b>		ПК 1		
6.1	2	6		8			ЛВ	Т
6.2	2	5	1	8			МГ	ЗС
6.3	2	6		8			МК	Р
<b>Модуль 7</b>								
<b>7.</b>	<b>4</b>	<b>13</b>	<b>1</b>	<b>18</b>		ПК 1		
7.1	2	5	1	8			ЛВ	Т
7.2	1	4		5			МГ	ЗС
7.3	1	4		5			КОП	Р
<b>Модуль 8</b>								
<b>8.</b>	<b>6</b>	<b>17</b>	<b>1</b>	<b>24</b>		ПК 1		
8.1	2	6		8			ЛВ	Т
8.2	2	5	1	8			МГ	ЗС
8.3	2	6		8			КОП	Р
<b>Модуль 9</b>								
<b>9.</b>	<b>4</b>	<b>19</b>	<b>1</b>	<b>24</b>		ПК 1		
9.1	1	3		4			ЛВ	Т
9.2	1	3		4			Т	ЗС
9.3	1	3		4			КОП	Р
9.4	1	2		3			Р	Т
9.5		3		3			МГ	Т
9.6		5	1	6			Т	Т
<b>Модуль 10</b>								
<b>10.</b>	<b>2</b>	<b>9</b>	<b>1</b>	<b>12</b>		ПК 1		

10.1	1	4	1	6			ЛВ,	Т
10.2	1	5		6			МК	С
<b>Модуль 11</b>								
11		<b>46</b>	<b>2</b>	<b>48</b>		ПК 3		
11.1		6		6			Т	Пр
11.2		6		6			Т	Пр
11.3		8	1	9			Т	Пр
11.4		6		6			Т	Пр
11.5		8	1	9			Т	Пр
11.6		6		6			Т	Пр
11.7		6		6			Т	Пр
<b>Модуль 12</b>								
<b>12.</b>		<b>219</b>	<b>3</b>	<b>222</b>		ПК 1, ПК 2	Т	Пр
12.1		6		6			Т	Пр
12.2		35	1	36			Т	Пр
12.3		24		24			Т	Пр
12.4		35	1	36			Т	Пр
12.5		30		30			Т	Пр
12.6		18		18			Т	Пр
12.7		29	1	30			Т	Пр
12.8		18		18			Т	Пр
12.9		12		12			Т	Пр
12.10		12		12			Т	Пр
<b>Итоговая аттестация</b>			6	<b>6</b>			<b>ЗС, Т, Пр</b>	
<b>ИТОГО</b>	52	428	24	<b>504</b>		ПК 1, 2, 3		

**\*\*Образовательные технологии, способы и методы обучения** (с сокращениями): традиционная лекция (Л), лекция-визуализация (ЛВ), проблемная лекция (ПЛ), лекция – пресс-конференция (ЛПК), занятие – конференция (ЗК), тренинг (Т), дебаты (Д), мозговой штурм (МШ), мастер-класс (МК), «круглый стол» (КС), активизация творческой деятельности (АТД), регламентированная дискуссия (РД), дискуссия типа форум (Ф), деловая и ролевая учебная игра (ДИ, РИ), метод малых групп (МГ), занятия с использованием тренажёров, имитаторов (Тр), компьютерная симуляция (КС), разбор клинических случаев (КС), подготовка и защита истории болезни (ИБ), использование компьютерных обучающих программ (КОП), интерактивных атласов (ИА), посещение врачебных конференций, консилиумов (ВК), участие в научно-практических конференциях (НПК), съездах, симпозиумах (Сим), учебно-исследовательская работа (УИР), проведение предметных олимпиад (О), подготовка письменных аналитических работ (АР), подготовка и защита рефератов (Р), проектная технология (ПТ), экскурсии (Э), подготовка и защита курсовых работ (Курс), дистанционные образовательные технологии (ДОТ)

**\*\*\*Формы текущего контроля успеваемости (с сокращениями):** *Т – тестирование, Пр – оценка освоения практических навыков (умений), ЗС – решение ситуационных задач, КР – контрольная работа, КЗ – контрольное задание, ИБ – написание и защита истории болезни, КЛ – написание и защита кураторского листа, Р – написание и защита реферата, С – собеседование по контрольным вопросам, Д – подготовка доклада, Э – описание эхограмм(ультразвуковых изображений) и др.*

**2.4. Краткая характеристика содержания стажировки на рабочем месте (Модуль 12).**

Наименование модуля, темы	часы	Вид деятельности в период стажировки	Место проведение стажировки	Должность по которой осуществляется стажировка
12.1. Физико-технические основы ультразвукового метода исследования, ультразвуковая диагностическая аппаратура	6	Самостоятельная работа с учебными изданиями по физике ультразвука	Библиотека ТГМУ	Врач ультразвуковой диагностики
12.2 Ультразвуковая диагностика заболеваний органов пищеварительной системы	36	Приобретение навыков по технике УЗД органов брюшной полости и изучение эхографических признаков заболеваний этих органов по оценке и интерпритации эхограмм	КЛИНИКА ТГМУ и библиотека ТГМУ – работа с электронными обучающими программами	Врач ультразвуковой диагностики
12.3. Ультразвуковая диагностика в урологии и нефрологии	24	Приобретение навыков по технике УЗД органов мочеполовой и изучение эхографических признаков заболеваний этих органов по оценке и интерпритации эхограмм	КЛИНИКА ТГМУ и библиотека ТГМУ - работа с электронными обучающими программами	Врач ультразвуковой диагностики
12.4. Ультразвуковая диагностика заболеваний поверхностно расположенных органов, мягких тканей и суставов опорно-двигательного аппарата	36	Приобретение навыков по технике УЗД поверхностно расположенных органов и изучение эхографических признаков заболеваний этих органов по оценке и интерпритации эхограмм Приобретение навыков по технике УЗД лимфатических узлов и изучение эхографических признаков лимфаденитов и	КЛИНИКА ТГМУ и работа с электронными обучающими программами на базе библиотеки ТГМУ	Врач ультразвуковой диагностики

		метастатических поражений		
12.5. Ультразвуковая диагностика в акушерстве	30	Освоение фетометрии плода в 1, во 2-3 триместрах и изучение УЗ оценки ХА плода и пороков развития плода	Областной перинатальный центр	Врач ультразвуковой диагностики
12.6. Ультразвуковая диагностика в гинекологии	18	Приобретение навыков по технике УЗД органов малого таза у женщин и изучение эхографических признаков заболеваний этих органов по оценке и интерпритации эхограмм	Областной перинатальный центр и работа с электронными обучающими программами в библиотеке ТГМУ	Врач ультразвуковой диагностики
12.7. Ультразвуковая диагностика заболеваний сердца	30	Приобретение навыков по технике УЗД сердца и изучение эхографических признаков заболеваний этих органов по оценке и интерпритации эхограмм	Областной кардиологический центр	Врач ультразвуковой диагностики
12.8. Ультразвуковая диагностика заболеваний сосудистой системы	18	Приобретение навыков по технике УЗД сосудов и изучение эхографических признаков заболеваний этих органов по оценке и интерпритации эхограмм	ОКБ сосудистый центр	Врач ультразвуковой диагностики
12.9. Оперативные вмешательства под контролем ультразвука	12	Приобретение навыков по технике пункционной биопсии под контролем УЗД	Клиника ТГМУ	Врач ультразвуковой диагностики
12.10. Симуляционный курс	12	Освоение навыков СЛР и владения навыками: работы с ультразвуковыми датчиками: - конвексными от 3 до 5,5 МГц, поверхностными от 5.5 до 13.5 МГц, - внутриполостными от 7.5 до 10.5 МГц	Симуляционный центр и на своем рабочем месте	Врач ультразвуковой диагностики
Всего часов	222			



### 3. ОРГАНИЗАЦИОННО-ПЕДАГОГИЧЕСКИЕ РЕАЛИЗАЦИИ ПРОГРАММЫ

### УСЛОВИЯ

#### 3.1. Материально-технические условия реализации программы

№ п/п	Наименование специальных* помещений и помещений для самостоятельной работы	Оснащенность специальных помещений и помещений для самостоятельной работы
1	Кабинет №312-1 в поликлинике ТГМУ «учебная комната кафедры ЛД с курсом ЛД ФДПО» в поликлинике ТГМУ	2 ноутбука Видеодвойка Видеоплеер УЗ аппарат фирмы Сименс многофункциональный со всеми функциями и с 4 датчиками
2	Корпус 1 Кабинет № 203 в поликлинике ТГМУ	УЗ аппарат СОНОСКЕЙП 8000, 4 датчика
3	Корпус 1 Кабинет № 413 в поликлинике ТГМУ	УЗ аппарат АВИУС, 4 датчика
4	Корпус 1 Кабинет № 409 в поликлинике ТГМУ	УЗ аппарат ВИВИД-7, ФИЛИПС СХ-50, 4 датчика
5	Корпус 2 Кабинет № 111 в поликлинике ТГМУ	УЗ аппарат СОНОСКЕЙП 8000, 4 датчика
6	Корпус 2 Кабинет № 112 в поликлинике ТГМУ	УЗ аппарат ЭПИК-7, 4 датчика
7	Кабинет №59, 60 главный корпус университета	Компьютерный класс, оснащен 45 ПК
8	Кабинет № 513 "Защита населения от поражающих факторов чрезвычайных ситуаций мирного и военного времени"	Гражданские средства защиты органов дыхания Учебные видеофильмы по тематике занятий Стенд: Способы защиты населения Стенд: Способы оповещения населения Стенд: Коллективные средства защиты населения Стенд: Работа фильтро-вентиляционной установки Стенд: Современная классификация средств защиты органов дыхания Стенд: Подбор размера противогаза Стенд: Современная классификация средств защиты кожных покровов" Стенд: Эвакуация ТГМА в загородную зону (электрифицированный стенд) Стенд: Схема йодной профилактики при аварии на АЭС Стенд: Аптечка индивидуальная АИ-2
Помещения для занятий в центре практических навыков (для отработки правил сердечно-легочной реанимации)		
9	Учебная комната 20 м <sup>2</sup>	Стол (2), стулья (20), жидкокристаллический телевизор с USB подключением, фантом «Оживленная АННА»,

10	Учебная комната 20 м <sup>2</sup>	Столы (2), стулья (20), жидкокристаллический телевизор с USB подключением, Фантомы: - MegaCode Kelly; - VitalSim,
----	-----------------------------------	--

*\*Специальные помещения - учебные аудитории для проведения занятий лекционного типа, занятий семинарского типа, групповых и индивидуальных консультаций, текущего контроля и промежуточной аттестации, а также помещения для самостоятельной работы, **включая помещения и оборудование учебного центра практических навыков.***

## **3.2. Учебно-методическое и информационное обеспечение программы**

### **3.2.1 Рекомендуемая литература:**

#### **а). Основная литература:**

1. Ультразвуковая диагностика / С. К. Терновой, Н. Ю. Маркина, М. В. Кислякова ; под ред. С. К. Тернового. - 4-е изд., перераб. - Москва : ГЭОТАР-Медиа, 2024. - 234 с. - ISBN 978-5-9704-8314-5, DOI: 10.33029/9704-8314-5-ULT-2024-1-256. - URL: <https://www.studentlibrary.ru/book/ISBN9785970483145.html> (дата обращения: 14.05.2024). - Режим доступа: по подписке. - Текст: электронный.
2. Киллу, Кейт УЗИ в отделении интенсивной терапии / Кейт Киллу, Скотт Далчевски, Виктор Коба ; ред. Р. Е. Лахин; пер.с англ. – Москва : ГЭОТАР-Медиа, 2019. – 274 с. - ISBN 978-5-9704-5094-9. – URL : <http://192.168.16.5/OpacUnicode/index.php?url=/notices/index/107526/default>. – Текст : непосредственный.
3. Шмидт, Гюнтер Ультразвуковая диагностика : практическое руководство / Гюнтер Шмидт ; ред. А. В. Зубарев ; пер. с англ.– 2-е изд. – Москва : МЕДпресс-информ, 2014. – 559 с. - ISBN 978-5-00030-126-5. – URL : <http://192.168.16.5/OpacUnicode/index.php?url=/notices/index/57262/default>. – Текст : непосредственный.
4. Блок, Бертольд Цветной атлас ультразвуковых исследований / Бертольд Блок ; ред. В. В. Митьков ; пер. с англ. – Москва : МЕДпресс-информ, 2013. – 325 с. - ISBN 978-5-98322-934-1. - URL : <http://192.168.16.5/OpacUnicode/index.php?url=/notices/index/52530/default>. – Текст : непосредственный.

#### **б) дополнительная литература:**

1. Рейтер, Карен Л. Ультразвуковая диагностика в акушерстве и гинекологии / Карен Л. Рейтер, Джон П. Мак-Гаан ; ред. А. И. Гус ; пер.с англ. – 2-е изд. – Москва : ГЭОТАР-Медиа, 2019. – 263 с. - ISBN 978-5-9704-4800-7. – URL : <http://192.168.16.5/OpacUnicode/index.php?url=/notices/index/107465/default>. – Текст : непосредственный.
2. Хатчисон, Стюарт Дж. Ультразвуковая диагностика в ангиологии и сосудистой хирургии / Стюарт Дж. Хатчисон, Кэтрин К. Холмс ; ред. А. И. Кириенко, Д. А. Чуриков; пер. с англ. – Москва : ГЭОТАР-Медиа, 2019. – 398 с. - ISBN 978-5-9704-5196-0. - URL : <http://192.168.16.5/OpacUnicode/index.php?url=/notices/index/107512/default> Текст : непосредственный.
3. Ультразвуковое исследование щитовидной железы / ред. Г. Джек Бэскин-ст., Дэниел С. Дюик, Роберт Э. Левин ; пер. с англ. – Москва : ГЭОТАР-Медиа, 2019. – 430 с. - ISBN 978-5-9704-5273-8. – URL : <http://192.168.16.5/OpacUnicode/index.php?url=/notices/index/107515/default>. – Текст : непосредственный.
4. Гажонова, В. Е. Ультразвуковое исследование молочных желез / В. Е. Гажонова. – Москва : ГЭОТАР-Медиа, 2020. – 524 с. - ISBN 978-5-9704-5422-0. - URL : <http://192.168.16.5/OpacUnicode/index.php?url=/notices/index/107531/default>. – Текст : непосредственный.
5. Блок, Бертольд УЗИ внутренних органов / Бертольд Блок ; ред. А. В. Зубарев ; пер. с нем. – 3-е изд.– Москва : МЕДпресс-информ, 2016.– 256 с. - ISBN 978-5-00030-297-2. - URL : <http://192.168.16.5/OpacUnicode/index.php?url=/notices/index/62948/default>. – Текст : непосредственный.
6. Хофер, Матиас Ультразвуковая диагностика. Базовый курс / Матиас Хофер ; пер. А. И. Кушнеров; пер. с нем. – 2-е изд. на русском языке. – Москва : Медицинская литература, 2014. – 128 с. - ISBN 978-5-89677-165-4. – URL :

<http://192.168.16.5/OpacUnicode/index.php?url=/notices/index/103715/default>. – Текст : непосредственный.

7. Ультразвуковая диагностика болезней вен / Д. А. Чуриков, А. И. Кириенко, О. И. Ефремова [и др.]. - 3-е изд., испр. и доп. - Москва : Литтерра, 2024. - 192 с. - ISBN 978-5-4235-0405-2, DOI: 10.33029/4235-0405-2-UDV-2024-1-192. - URL: <https://www.studentlibrary.ru/book/ISBN9785423504052.html> (дата обращения: 14.05.2024). - Режим доступа: по подписке. - Текст: электронный.

8. Цветкова, Н. В. Ультразвуковая диагностика заболеваний органов пищеварительной системы. Модуль 3 : атлас эхограмм для обучающихся по ДПО ВО (повышение квалификации, профессиональной переподготовки) по специальности Ультразвуковая диагностика / Н. В. Цветкова, А. А. Юсуфов ; Тверской государственный медицинский университет . – 12.5 Мб . – Тверь : [б. и.], 2023 . – 26 с. - URL: <http://192.168.16.5/OpacUnicode/index.php?url=/notices/index/114136/default> - Текст : электронный.

9. Цветкова, Н. В. Ультразвуковая диагностика в гинекологии. Модуль 7 : атлас эхограмм для обучающихся по ДПО ВО (повышение квалификации, профессиональной переподготовки) по специальности «Ультразвуковая диагностика» / Н. В. Цветкова, А. А. Юсуфов ; Тверской государственный медицинский университет . – 133 Мб. – Тверь : [б. и.], 2023 . – 55 с. – URL: <http://192.168.16.5/OpacUnicode/index.php?url=/notices/index/114233/default> - Текст : электронный.

#### **в) электронный ресурс**

1. Основы лучевой диагностики и терапии [электронный ресурс]: национальное руководство / ред. С. К. Терновой. - Москва: ГЭОТАР-Медиа, 2013. - 1000 с.
2. Лучевая диагностика [электронный ресурс]: учебник / ред. Г. Е. Труфанов. - Москва: ГЭОТАР-Медиа, 2015. - 496 с.

### **3.2.2. Перечень ресурсов информационно-телекоммуникационной сети «Интернет», необходимых для освоения дисциплины**

#### **Профессиональные базы данных:**

- eLIBRARY.RU - Российский информационный портал в области науки, технологии, медицины и образования, содержащий рефераты и полные тексты более 13 млн. научных статей и публикаций. На платформе eLIBRARY.RU доступны электронные версии более 2000 российских научно-технических журналов, в том числе более 1000 журналов в открытом доступе - <http://elibrary.ru/defaultx.asp>

- Всемирная организация здравоохранения - сайт содержит новости, статистические данные по странам, входящим во всемирную организацию здравоохранения, информационные бюллетени, доклады, публикации ВОЗ и многое другое - <http://www.who.int/ru/>

- Министерство образования и науки Российской Федерации - официальный ресурс Министерства образования и науки Российской Федерации. Сайт содержит новости, информационные бюллетени, доклады, публикации и многое другое - <https://минобрнауки.рф/>

- Федеральный портал «Российское образование» - единое окно доступа к образовательным ресурсам. На данном портале предоставляется доступ к учебникам по всем отраслям медицины и здравоохранения - <http://www.edu.ru/>

- БД «Российская медицина» - создается в ЦНМБ, охватывает весь фонд, начиная с 1988 года. База содержит библиографические описания статей из отечественных журналов и сборников, диссертаций и их авторефератов, а также отечественных и иностранных книг, сборников трудов институтов, материалы конференций и т.д. Тематически база данных

охватывает все области медицины и связанные с ней области биологии, биофизики, биохимии, психологии - <http://www.scsml.rssi.ru/>  
- официальный сайт Министерства здравоохранения Российской Федерации // <http://www.rosminzdrav.ru;>

#### **Информационные справочные системы**

- Электронный справочник «Информо» для высших учебных заведений ([www.informio.ru](http://www.informio.ru));
- PubMed - бесплатная система поиска в крупнейшей медицинской библиографической базе данных MedLine - <http://www.ncbi.nlm.nih.gov/pubmed/>

#### **Электронные образовательные ресурсы:**

- Web-медицина - сайт представляет каталог профессиональных медицинских ресурсов, включающий ссылки на наиболее авторитетные тематические сайты, журналы, общества, а также полезные документы и программы. Сайт предназначен для врачей, студентов, сотрудников медицинских университетов и научных учреждений - <http://webmed.irkutsk.ru/>
- Электронный библиотечный абонемент Центральной научной медицинской библиотеки Первого МГМУ им. И.М. Сеченова - <https://emll.ru/>
- электронная полнотекстовая библиотека Тверского ГМУ
- электронный каталог библиотеки Тверского ГМУ «Liber Absotheque UNICODE»

#### **Электронно-библиотечные системы**

- Электронная библиотечная система «Консультант студента» - <https://www.studentlibrary.ru/>
- «MedBaseGeotar» - справочно-информационная система – [www.mbasegeotar.ru](http://www.mbasegeotar.ru)
- Электронная библиотечная система «elibrary» - <https://www.elibrary.ru/defaultx.asp>

### **3.3.3. Перечень информационных технологий, используемых при осуществлении образовательного процесса по дисциплине, включая перечень программного обеспечения**

#### **1. Microsoft Office 2016:**

- Access 2016;
- Excel 2016;
- Outlook 2016;
- PowerPoint 2016;
- Word 2016;
- Publisher 2016;
- OneNote 2016.

#### **2. ABBYY FineReader 11.0**

#### **3. Карельская Медицинская информационная система К-МИС**

#### **4 Система дистанционного обучения EOS.**

#### **5. Программное обеспечение «Среда электронного обучения ЗКЛ»**

#### **6. Компьютерная программа для статистической обработки данных SPSS**

#### **7. Экспертная система обнаружения текстовых заимствований на базе искусственного интеллекта «Руконтекст»**

#### **8. Справочно-правовая система Консультант Плюс.**

## **4. ФОРМЫ АТТЕСТАЦИИ И ОЦЕНОЧНЫЕ МАТЕРИАЛЫ**

### **4.1. Оценочные средства для текущего контроля успеваемости**

Для текущего контроля успеваемости используются:

- тестовый контроль,
- контрольные вопросы для собеседования
- решение ситуационных задач,
- подготовка рефератов
- практические навыки

## **Модуль 1 Организация ультразвуковой службы в Российской Федерации**

### **ПК-2**

#### **Примеры вопросов для собеседования.**

1. Трудовой договор с работниками здравоохранения
2. Организация и основы деятельности службы лучевой диагностики
3. Организация кабинета ультразвуковой диагностики
4. Права и обязанности медсестры кабинета ультразвуковой диагностики

**Модуль 2.** Физико-технические основы ультразвукового метода исследования, ультразвуковая диагностическая аппаратура\

### **ПК-1**

#### **Примеры заданий в тестовой форме**

1. К доплерографии с использованием постоянной волны относится :
  - А. продолжительность импульса**
  - Б. частота повторения импульсов
  - В. частота
  - Г. длина волны
  - Д. частота и длина волны**
2. Ультразвук отражается от границы сред, имеющих различия в:
  - А. плотности
  - Б. акустическом сопротивлении**
  - В. скорости распространения ультразвука
  - Г. упругости
  - Д. скорости распространения ультразвука и упругости

#### **Примеры вопросов для собеседования**

1. Устройство ультразвукового датчика
2. Контроль качества работы ультразвуковой аппаратуры
3. Потенциальный риск и реальная польза диагностического ультразвука для обследуемого больного

#### **Примеры темы рефератов.**

- Обзор современных УЗ-сканеров.
- Виды ультразвуковых датчиков
- Артефакты и причины их возникновения

**Модуль 3.** Ультразвуковая диагностика заболеваний органов пищеварительной системы

### **ПК-1**

#### **Примеры заданий в тестовой форме**

1. При классической картине цирроза в ультразвуковой картине печени:
  - А. контуры ровные, края острые
  - Б. контуры неровные, бугристые, края тупые**

- В. контуры ровные, края закруглены
- Г. контуры неровные, зубчатые, края острые
- Д. контуры ровные, гладкие, края тупые

2. Эхогенность паренхимы печени и сосудистый рисунок при жировой инфильтрации печени следующие:

- А. эхогенность не изменена, сосудистый рисунок четкий
- Б. эхогенность понижена, сосудистый рисунок "обеднен"
- В. четкая визуализация сосудистого рисунка, эхогенность смешанная
- Г. "обеднение" сосудистого рисунка и повышение эхогенности паренхимы печени**
- Д. воротная вена не изменена, эхогенность смешанная

### **Примеры ситуационных задач.**

Задача 1. У женщины 28 лет, жалобы на незначительные боли в правом подреберье после приема пищи. При ультразвуковом исследовании в 7-ом сегменте печени выявлено округлое, с четкими контурами гиперэхогенное образование, аваскулярное при цветном доплеровском исследовании, а также незначительная деформация желчного пузыря. В общем анализе крови, биохимическом исследовании крови (включая "печеночные" тесты и альфа - фетопроtein ) патологических изменений не обнаружено. Высказано предположение о наличии кавернозной гемангиомы.

Какова тактика дальнейшего ведения этой пациентки наиболее оправдана?

- А. выполнение прицельной биопсии этого образования печени под ультразвуковым контролем
- Б. выполнение рентгеноконтрастной ангиографии и / или спиральной КТ и / или МРТ

**В. динамическое ультразвуковое наблюдение каждые 3 месяца в течении первого года**

Задача 2. При профилактическом ультразвуковом исследовании у 40-летнего мужчины выявлено увеличение печени, выраженные ее диффузные изменения (ультразвуковая картина "яркой печени" ) в сочетании с признаками хронического панкреатита ( неровность контуров поджелудочной железы, расширение панкреатического протока до 0,6 см, наличие кисты в области тела поджелудочной железы диаметром 2,0 см ).

Требуется для уточнения характера поражения печени выполнение ее пункционной биопсии с последующим гистологическим исследованием ?

А. нет не требуется, так как ультразвуковая картина свидетельствует о наличии стеатоза печени

**Б. да , требуется**

Задача 3. У больной, перенесшей лапароскопическую холицистэктомию, через 3 месяца после операции появилась лихорадка, ускорение СОЭ, лейкоцитоз с нейтрофильным сдвигом.

При абдоминальном ультразвуковом исследовании в правой доле печени выявлено гипоэхогенное образование с нечеткими, неровными контурами диаметром 4,0 см.

Какая лечебная тактика наиболее оправдана ?

- А. амбулаторное лечение антибактериальными средствами
- Б. госпитализация в хирургический стационар для выполнения лапаротомии и санации очага инфекции

## **В. госпитализация в хирургический стационар для выполнения чрескожного дренирования под контролем ультразвука**

Задача 4. У больного вирусным циррозом печени при ультразвуковом исследовании в 6-ом сегменте печени обнаружено наличие округлого гиперэхогенного образования диаметром 2,0 см с четкими, ровными контурами, в периферической части которого обнаружены мелкие сосуды с артериальной формой кровотока.

Какое диагностическое предположение наиболее верное ?

- А. узел регенерат
- Б. кавернозная гемангиома
- В. аденоматозная гиперплазия
- Г. гепатоцеллюлярная карцинома**

Задача 5. У больного при абдоминальном ультразвуковом исследовании выявлено увеличение печени, ее диффузные изменения и "бугристость" контуров, расширение ствола портальной вены до 1,5 см, селезеночной вены до 1,0 см, увеличение селезенки и спленоренальный шунт, хвостатая доля увеличена незначительно, диаметр печеночных вен в пределах нормы. Система портальных вен и печеночные вены проходимы, признаков их тромбоза не выявлено.

Какую форму портальной гипертензии можно диагностировать на основании этих данных?

- А. пресинусоидальную
- Б. синусоидальную**
- В. постсинусоидальную

### **Примеры темы рефератов.**

1. УЗД острого холецистита
2. Дифференциальная диагностика заболеваний печени
3. УЗД рака желчного пузыря.

## **Модуль 4. Ультразвуковая диагностика в урологии и нефрологии**

### **ПК-1**

#### **Примеры заданий в тестовой форме**

1. Кисты почечного синуса чаще встречаются:

1. - у мужчин
- 2. - у женщин**
3. - у детей
4. - у лиц пожилого возраста

2. У Вашего пациента спустя 10 дней после травмы мошонки между оболочками яичка визуализируется анэхогенное образование без патологических примесей, меняющее форму при нажатии датчиком на мошонку, увеличение размеров яичка и придатка. Наиболее вероятен диагноз:

- А. Гематома мошонки;
- Б. Посттравматический орхоэпидидимит с гидроцеле;**
- В. Опухоль яичка;

### **Примеры ситуационных задач**

Задача 1. Пациент Н. 56 лет. Жалобы на интенсивные боли в левом боку, учащенное мочеиспускание. Объективно: состояние средней тяжести. Пульс 93 ударов в минуту, АД 150х90 мм р. ст. При пальпации болезненность живота.



### **Результаты УЗИ.**

Печень размерами: КВР правой доли – 123 мм, толщина правой доли 100 мм, левой 69 мм, контуры ровные. Эхогенность паренхимы обычная. Эхоструктура не однородная. Звукопроводимость удовлетворительная. Диафрагма визуализируется удовлетворительно. В левой доле печени образование 23x20мм анэхогенное гомогенное, с акустическим усилением по задней стенке образования. Внутривенные желчные протоки не расширены. Периферический сосудистый рисунок визуализируется удовлетворительно. Воротная вена 10 мм. Печеночные вены: 8 мм. Нижняя полая вена: 23 мм. Холедох 4 мм.

Желчный пузырь расположен типично. Размеры пузыря: 69x37 мм. Контуры ровные. Форма пузыря правильная. Стенки пузыря не утолщены. Содержимое гомогенное.

Поджелудочная железа размерами: 28x18x12мм. Контуры ровные. Эхогенность паренхимы повышена. Эхоструктура однородная. Вирсунгов проток не расширен.

Селезенка расположена типично. Размеры селезенки: 100x37мм. Эхоструктура паренхимы однородная.

Почки расположены типично. Размеры почек: справа 102x34x45мм, слева 123x56x59мм. Контуры ровные. Толщина паренхимы слева 8 мм. Справа 19 мм. Эхогенность коркового вещества обычная. Кортико - медуллярная дифференциация выражена обычно. Дифференциация “паренхима - почечный синус” четкая. Чашечно-лоханочный комплекс справа не расширен, слева отмечается дилатация чашечно-лоханочного комплекса: лоханка 54x45мм и чашечки до 15 мм расширены. Слева в чашечке верхнего полюса гиперэхогенное образование 6 мм, дающее четкую акустическую тень. В области нижней части лоханочно-мочеточникового сегмента гиперэхогенное образование 7x6 мм.

Мочевой пузырь наполнен достаточно, стенки его гладкие и ровные. Остаточная моча - 100 мл.

Предстательная железа размерами 56x45x34мм, контуры ее неровные, капсула утолщена, структура неоднородная с участками повышенной эхогенности, со скоплением мелких гиперэхогенных включений в периферической зоне и наличием мелких анэхогенных образований в периферической зоне железы, вокруг простатического отдела уретры линейные гиперэхогенные включения.

### **Задание:**

1. Напишите заключение по данным УЗИ.
2. Ваши рекомендации пациенту.
3. Какие дополнительные методы лучевой диагностики необходимо назначить для уточнения диагноза?
4. С какими заболеваниями проводить дифференциальную диагностику?

**Ответ: ЗАКЛЮЧЕНИЕ:** Киста печени. Конкременты в левой почке. Обструктивная дилатация левой почки, камень лоханочно-мочеточникового сегмента слева.

Диффузные изменения предстательной железы и ее увеличение – признаки хронического простатита и аденомы 2 ст.

Направить к урологу в стационар,

Необходима экскреторная урография.

Контрольный осмотр в динамике на фоне лечения.

### **Задача 2. Пациент 23 года по направлению уролога.**

#### **Результаты исследования.**

Правое яичко размерами 40x25x21 мм. Контуры его ровные. Эхогенность паренхимы обычная. Эхоструктура однородная. Придаток яичка: 23x27мм, пониженной эхогенности с признаками гипероваскуляризации. Количество жидкости в оболочках увеличено.

Левое яичко размерами 40x25x23 см. Контуры его ровные. Эхогенность паренхимы обычная. Эхоструктура однородная, Придаток яичка без особенностей. Количество жидкости в оболочках не увеличено.

**Задание:**

1. Напишите заключение по данным УЗИ.
2. Ваши рекомендации пациенту.
3. Какие дополнительные методы лучевой диагностики необходимо назначить для уточнения диагноза?
4. С какими заболеваниями проводить дифференциальную диагностику?

**Ответ:** **ЗАКЛЮЧЕНИЕ:** Признаки эпидидимита правого яичка.  
Консультация урологи.

**Примеры темы рефератов.**

1. УЗД заболеваний почки
2. Дифференциальная диагностика заболеваний мочевого пузыря
3. УЗД рака простаты.

**Модуль 5.** Ультразвуковая диагностика заболеваний поверхностно расположенных органов, мягких тканей и суставов опорно-двигательного аппарата

**ПК-1**

**Примеры заданий в тестовой форме**

1. Максимальное Допплеровское смещение наблюдается при значении Допплеровского угла равного:

- А. Более 90 градусов
- Б. 25 - 65 градусов
- В. 0 градусов**
- Г. 45 градусов

2. К полному «стиранию» на эхограмме ворот лимфатического узла приводят:

- 1. - острое воспаление**
- 2. - злокачественный процесс**
3. - доброкачественный процесс

**Примеры ситуационных задач**

Задача 1. Пациентка А. 24 года.

2 месяца после родов. Жалобы на боль в молочных железах, температура до 38°

**Результаты исследования.**

Тип строения молочных желез оактационный. Молочные железы с преобладанием железистой ткани. В проекции фиброгландулярного комплекса на 15 часах слева визуализируется участок неправильной формы пониженной эхогенности размерами 28x34мм, внутри этого участка визуализируется овоидной формы образование размерами 34x23 мм с нечеткими неровными гиперэхогенными контурами и гиперэхогенной капсулой, образование анэхогенное с мелкодисперсной Дифференцировка тканей четкая. Протоки расширены до 4 мм. Измененные регионарные лимфоузлы не определяются.

**Задание:**

Напишите заключение по данным УЗИ.

Ваши рекомендации пациенту.

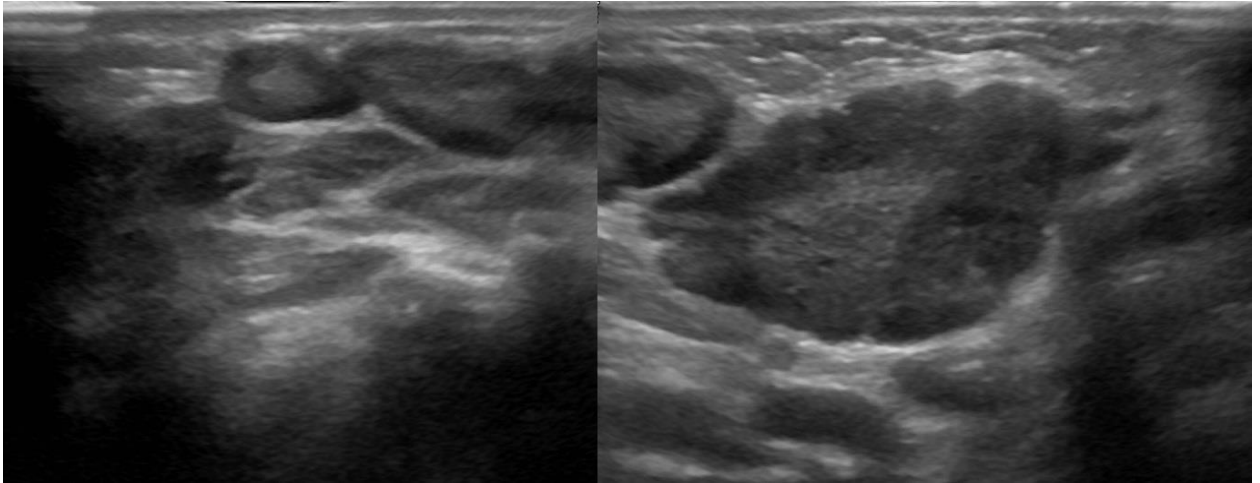
**Ответ:** **1..ЗАКЛЮЧЕНИЕ:** Острый мастит с абсцессом

2. Необходимо хирургическое лечение

Задача 2. Мальчик 6-ти месяцев с выраженным дерматитом.

На УЗИ шейные (1) и подчелюстные (2) лимфоузлы увеличены, вытянутой формы, гипозэхогенные по периферии с гиперэхогенной линейной структурой в центре. Обратите внимание подчелюстной лимфоузел с волнистым контуром.

Ваш диагноз?



Заключение: Реактивный лимфаденит.

Задача 3. У больного 60 лет при случайном профилактическом осмотре выявлено увеличение селезенки. При ультразвуковом исследовании подтверждено наличие спленомегалии, выявлено увеличение абдоминальных лимфатических узлов, отсутствие очагового поражения печени, почек и поджелудочной железы. При рентгенографии грудной клетки обнаружено увеличение лимфатических узлов средостения.

Где следует проводить дальнейшее обследование ?

- А. в хирургической клинике
- Б. в гематологической клинике**
- В. в терапевтической клинике

#### Примеры тем рефератов.

1. УЗД объемных образований органа зрения
2. НСГ в диагностике кровоизлияний головного мозга
3. УЗД коленного сустава

#### Модуль 6. Ультразвуковая диагностика в акушерстве ПК-1

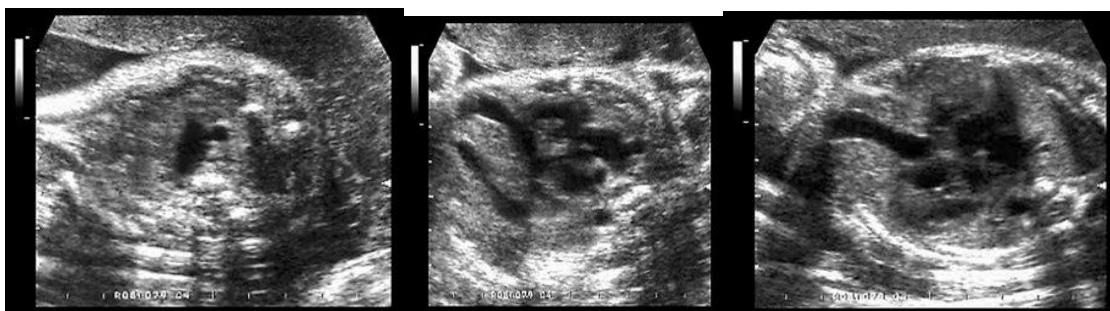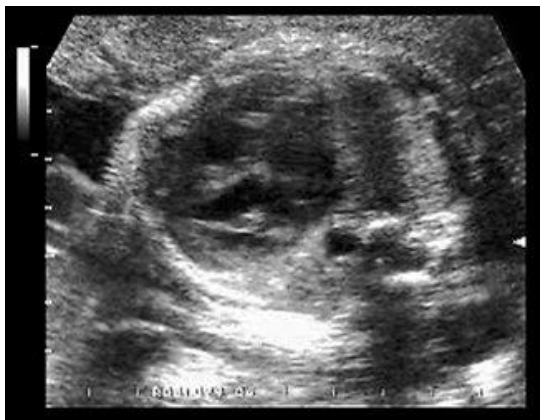##### Примеры заданий в тестовой форме

1. У доношенных детей субарахноидальные кровоизлияния связаны чаще всего с :
  1. - гипоксией
  - 2. - травмой**
  3. - аномалией развития
  
2. При обнаружении ложного плодного яйца в полости матки необходимо заподозрить :
  - А. анэмбрионию
  - Б. внематочную беременность**
  - В. ретрохориальную гематому
  
3. Если при трансвагинальном ультразвуковом исследовании в 12 недель беременности структурных аномалий эмбриона не обнаружено, то проведение во II триместре повторного скринингового исследования является :
  - А. обязательным**
  - Б. необязательным

##### Примеры ситуационных задач

### Ситуационная задача 1.

При изучении четырехкамерного среза сердца плода в 32 нед беременности выявлена умеренно выраженная кардиомегалия. Ось сердца занимала обычное положение. В ходе оценки среза через три сосуда обнаружена верхняя полая вена и один общий артериальный сосуд. При расширенной эхокардиографии были диагностированы общий артериальный ствол и дефект межжелудочковой перегородки. Использование доплерэхокардиографии подтвердило движение крови из обоих желудочков в один артериальный сосуд. Дополнительно было обнаружено изменение сосудов брюшной полости, показанное на эхограмме. Диаметр пупочной вены был больше нормы (9 мм). Других сочетанных аномалий выявлено не было.

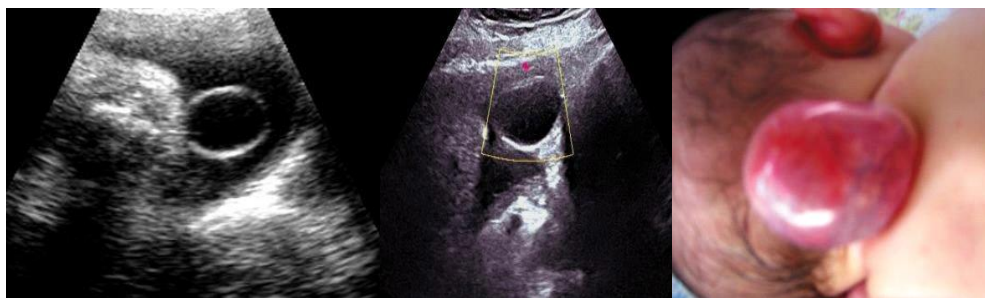


Как Вы думаете, какой диагноз можно поставить в данном случае?

**Ответ Агенезия венозного протока**

### Ситуационная задача 2.

При ультразвуковом исследовании в 34 нед. беременности обнаружено образование по задней поверхности шеи плода. Рис. 1 – В-режим. Рис. 2 – режим ЦДК. Рис. 3 – фотография новорожденного.



ДЗ:

Ответ: лимфангиома шеи

### Примеры тем рефератов.

1. ВПР почек плода
2. Синдром задержки развития плода
3. ВПР сердца плода

### Модуль 7. Ультразвуковая диагностика в гинекологии ПК-1

#### Примеры заданий в тестовой форме

1. Основным ультразвуковым дифференциально-диагностическим критерием параовариальной кисты и фолликулярной кисты яичника является:

1. — размеры образования
2. — наличие пристеночного включения
3. — отсутствие капсулы
- 4. - визуализация интактного яичника**

2. Средние значения диаметра зрелого фолликула при ультразвуковом исследовании составляют:

- А . 10-14 мм.
- Б . 12-15 мм.
- В . 14-16 мм.
- Г . 18-23 мм.**
- Д . 25-32 мм.

3. Одним из эхографических признаков наступившей овуляции считается:

- А . визуализация свободной жидкости в позадиматочном пространстве.**
- Б . определение зрелого фолликула диаметром более 10 мм.
- В . утолщение эндометрия.
- Г . уменьшение размеров матки.

4. Свободная жидкость в позадиматочном пространстве при ультразвуковом исследовании в норме чаще визуализируется в:

- А . пролиферативную фазу.
- Б . перiovуляторную фазу.**
- В . секреторную фазу.
- Г . менструальную фазу.
- Д . верно все.

#### Примеры ситуационных задач

**Задача 1.** Ф.И.О.: А. 30 лет. Жалобы на болезненные менструации, боли в низу живота, субфебрильную температуру. День цикла 15.

#### Результаты ТА+ТВ обследования.

**Тело матки** в обычном положении. Размеры матки нормальные: длина 55 мм, толщина 41 мм, ширина 47 мм. Форма обычная. Строение **миометрия** изменено за счет участков более высокой эхогенности, больше по передней стенке. Вены матки визуализируются 4 мм.

**Эндометрий** не утолщен, толщина 10 мм, соответствует фазе менструального цикла. Контур эндометрия четкие. Структура эндометрия не изменена. **Полость матки** не расширена..

**Правый яичник не увеличен** - размерами: длина 36 мм; ширина 32 мм; форма яичника обычная, структура не изменена, строение фолликулярного аппарата обычное. Определяются мелкие множественные линейные гиперэхогенные включения, расположенные преимущественно по периферии яичника.

**Левый яичник увеличен** - размерами: длина 48 мм; ширина 34 мм; форма яичника обычная, структура изменена, эхогенность понижена, строение фолликулярного аппарата обычное, Определяются мелкие множественные линейные гиперэхогенные включения, расположенные преимущественно по периферии яичника и единичные пузырьки газа. Определяются варикозно-расширенные вены малого таза: вены матки до 4 мм, справа овариальные вены диаметром до 5 мм, проба Вальсальвы положительная, диаметр вен после пробы до 7 мм, слева овариальные вены диаметром до 7 мм, проба Вальсальвы положительная, диаметр вен после пробы до 10 мм.

Свободная жидкость в позадиматочном пространстве выявлена в небольшом количестве.

**Задание:**

1. Напишите заключение по данным УЗИ.
2. Ваши рекомендации пациенту.
3. Какие дополнительные методы лучевой диагностики необходимо назначить для уточнения диагноза?

**Ответ:**

**ЗАКЛЮЧЕНИЕ:** Начальные УЗ- признаки эндометриоза и хронический 2-х сторонний сальпингоофорит – слева УЗ- признаки обострения. ВРОВ 2 степени

- 2.. Консультация гинеколога.
3. Показана рено-овариография и РЭО

**Задача 2.** Пациентка Л, 29 лет. Дата последней менструации: 10.07..

Дата поступления в стационар 17.08.

Жалобы на мажущие выделения из половых путей.

Беременностей не было.

Анамнез: . С 16.08 мажущие кровянистые выделения.

17.08 осмотр в ЖК с диагнозом начавшийся самопроизвольный выкидыш направлена в гинекологическое отделение на сохраняющую беременность терапию.

St. pres Состояние удовлетворительное. Кожные покровы бледные. Ps 86 в 1 мин. АД 110/60 Живот мягкий безболезненный. Стул и мочеиспускание в норме.

St.gyn Ш/матки чистая. Наружный зев точечный. Выделения – кровянистые темные, незначительные.

Тело матки увеличено до 5 нед беременности, отклонено кзади. Придатки не определяются. Своды свободные.

Осмотр 20.08. - аналогично от 17.08

Осмотр 21.08. Жалобы на мажущие кровянистые выделения, тянущие боли в правой подвздошной области. Остальное аналогично от 17.08 22.08 Жалобы на боли внизу живота справа, мажущие выделения из половых путей с тенденцией к усилению.

Состояние удовлетворительное. Ps 84 Живот мягкий болезненный в правой подвздошной области. Выделения кровянистые темные в умеренном количестве. Тест на беременность положительный.

**Результаты ТА+ТВ исследования:**

Тело матки определяется в retroversio-flexio. Контуры четкие, ровные. Размеры: длина 54 мм, толщина 43 мм, ширина 48 мм. Форма обычная. Строение миометрия не изменено.

Полость матки линейная. Эндометрий толщиной 12 мм, гиперэхогенный. Граница с миометрием четкая.

Шейка матки обычных размеров. Цервикальный канал не расширен.

Правый яичник увеличен: 51x28 мм. Форма обычная. В нем определяется гипозоногенное образование диаметром 19 мм (эхографически вероятнее желтое тело) и гетерогенное образование с нечеткими контурами размерами 28x21 мм.

Левый яичник не увеличен: 31x18 мм. Форма обычная. Фолликулярный аппарат имеет обычное строение.

Свободная жидкость в позадиматочном пространстве не выявлена.

#### **Задание:**

1. Напишите заключение по данным УЗИ.
2. Ваши рекомендации пациенту.
3. Какие дополнительные методы диагностики необходимо назначить для уточнения диагноза?
4. С какими заболеваниями проводить дифференциальную диагностику?

#### **Ответ:**

1. Заключение: Подозрение на правостороннюю внематочную беременность
2. Лапароскопия для уточнения диагноза.

#### **Примеры тем рефератов.**

1. УЗД опухолей малого таза
2. Воспалительные заболевания органов малого таза
3. Дифференциальная диагностика кист яичников

#### **Модуль 8. Ультразвуковая диагностика заболеваний сердца ПК-1**

##### **Примеры заданий в тестовой форме**

1. Толщина стенки миокарда левого желудочка у больных с дилатационной кардиомиопатией:

1. - увеличена
2. - увеличена или нормальная
3. - уменьшена

**4. - уменьшена или нормальная**

2. Систолическое давление в легочной артерии может быть измерено как:

**1. диастолический градиент давления между легочной артерией и правым желудочком давление в правом предсердии**

2. систолический градиент давления между левым предсердием и левым желудочком

3. систолический градиент давления между правым предсердием и правым желудочком давление в правом предсердии

4. диастолический градиент давления между левым предсердием и левым желудочком

5. диастолический градиент давления между правым предсердием и правым желудочком

3. Причиной стеноза клапана легочной артерии могут явиться:

1. ревматизм
2. инфекционный эндокардит
- 3. врожденный стеноз**
4. тромбоз

##### **Примеры ситуационных задач**

**ЗАДАЧА №1.** Больной 28 лет.

С раннего детства со слов матери в сердце выслушивали шум. Однако, диагноз не уточнялся. Последние три года периодически стал отмечать эпизоды головокружения,

сердцебиения, «потемнения» в глазах и давящих болей за грудиной при физической нагрузке, проходящие в покое.

Объективно: ЧСС = 80 уд\мин., АД = 120\80 мм рт ст. При аускультации сердца выслушивается систолический шум с максимумом в точке Боткина. В остальном по органам - без особенностей.

ЭКГ: Ритм синусовый 80 уд\мин. Одиночная предсердная экстрасистолия. Признаки ГЛЖ характера перенапряжения.

ЭХОКГ: ЛП = 4,4 см, КДР = 4,4 см, КСР = 2,8 см, Тмжп = 2,2 см, Тзс = 1,1 см.

Определяется систолический прогиб передней створки митрального клапана и систолическое прикрытие правой коронарной створки аортального клапана. При Д-ЭХОКГ - высокоскоростной турбулентный ток в выносящем тракте ЛЖ.

**ВОПРОСЫ:**

1. Сформулируйте развернутый диагноз пациента.
2. Какие дополнительные исследования следует провести для уточнения особенностей течения заболевания?

**ОТВЕТЫ (к задаче №1):**

1. Гипертрофическая кардиомиопатия с обструкцией выносящего тракта левого желудочка. Относительная коронарная недостаточность. Предсердная экстрасистолия.

2. Нагрузочный тест, ЭКГ-мониторирование, определение липидов крови. При склонности к повышению АД - исследование глазного дна и АД-мониторирование для исключения артериальной гипертонии и гипертонического сердца.

**Примеры тем рефератов.**

1. УЗД кардиомиопатий.
2. УЗД стеноза митрального клапана.

**Модуль 9. Ультразвуковая диагностика заболеваний сосудистой системы**  
**ПК-1**

**Примеры заданий в тестовой форме**

1. Виллизиев круг представлен всеми перечисленными артериями кроме:

1. -проксимальные отделы передней мозговой артерии
2. - проксимальные отделы средней мозговой артерии
3. - проксимальные отделы задней мозговой артерии

2. Увеличение периферического сопротивления в кровеносной системе:

1. Уменьшает объемную скорость кровотока
2. Увеличивает объемную скорость кровотока
3. Не влияет на величину объемную скорость кровотока

3. Объемная скорость кровотока - это

1. **Количество крови, протекающее через поперечное сечение сосуда за единицу времени с л/мин или мл/сек.**

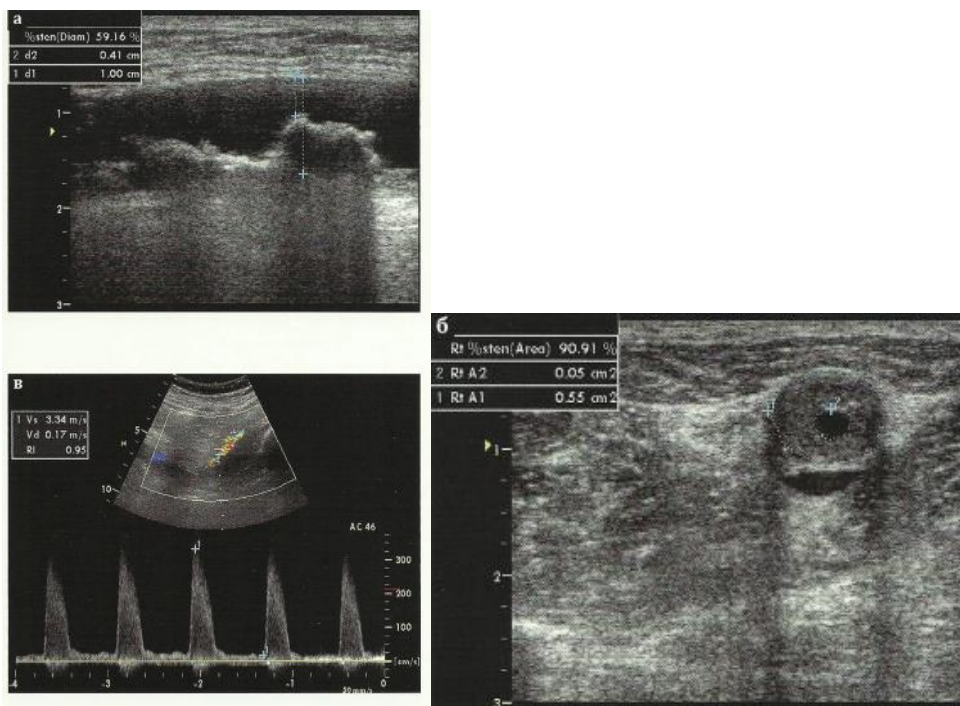
2. Быстрота движения конкретных частиц крови и переносимых её веществ

**Примеры ситуационных задач**

Задача 1. Рассмотрите эхограммы а, б, в.

Опишите степень стеноза артерий нижних конечностей и оцените спектр кровотока





ОТВЕТ Степень стеноза артерий боле 60%.

### Примеры тем рефератов.

1. УЗД сосудов шеи
2. УЗД сосудов нижних конечностей
3. УЗД вен нижних конечностей

### Модуль 10. Оперативные вмешательства под контролем ультразвука ПК-1

#### Примеры заданий в тестовой форме

1. Показания для чрескожной пункционной везикулостомии под УЗ-контролем:
  1. - обструктивные везикулиты
  2. - везикулиты
2. Диаметр пункционной иглы под УЗ-контролем:
  1. - **0,7-0,9 мм**
  2. - 1-2 мм

#### Примеры вопросов для собеседования

1. Лечебные процедуры под контролем ультразвука
2. Алгоритм действий при проведении пункции лимфатических узлов брюшной полости

### Модуль 11. Симуляционный курс ПК-3

#### Примеры практических навыков

Трансабдоминальное ультразвуковое исследование органов брюшной полости  
Провести обзорное продольное сканирование печени слева направо в В-режиме  
Вывести изображения поджелудочной железы в поперечной плоскости в Врежиме.

Вывести продольные изображения правой почки в сагиттальной плоскости (включая медиальные, средние и латеральные отделы) или во фронтальной плоскости (включая передние, средние и задние отделы) в В-режиме.

Измерить верхне-нижний размер (длину) левой почки в продольной плоскости в В-режиме.

Ультразвуковое исследование поверхностно расположенных органов.

Провести обзорное поперечное сканирование области перешейка щитовидной железы снизу-вверх (от области яремной вырезки грудины до места локализации подъязычной кости) в В-режиме.

Оценить эхоструктуру паренхимы правой доли щитовидной железы в В-режиме.

## **Модуль 12. Стажировка**

### **ПК 1**

#### **Примеры практических навыков**

Измерение размеров щитовидной железы

Техника проведения трансвагинального исследования

Интерпритация эхограммы исследования почек.

### **ПК 2**

#### **Примеры практических навыков**

Оформление записи в журнале регистрации исследований.

Выдать заключение по результатам исследования.

Владение навыками чтения результатов сосудистых исследований органов и систем

### **Критерии оценки тестового контроля:**

**Тестовый контроль** оценивается по 2-бальной системе:

«Незачтено» – менее 70% правильных ответов

«Зачтено» – более 70% правильных ответов.

### **Критерии оценки при собеседовании (решении ситуационных задач):**

**Собеседование ( решение ситуационных задач) оценивается по 2-бальной системе:**

«зачтено» ставится слушателю, обнаружившему глубокие системные знания программного материала, правильно составившему заключение по ультразвуковому исследованию, давшему рекомендации по дальнейшему обследованию пациента

«не зачтено» - слушатель не обладает достаточным уровнем теоретических знаний для правильной интерпретации ситуационной задачи и выдачи ультразвукового заключения, не может самостоятельно сформировать рекомендации по дальнейшему обследованию пациента.

### **Критерии оценки реферата. Рецензия на реферат.**

Изложенное понимание реферата как целостного авторского текста определяет критерии его оценки: новизна текста; обоснованность выбора источника; степень раскрытия сущности вопроса; соблюдения требований к оформлению.

Новизна текста: а) актуальность темы исследования; б) новизна и самостоятельность в постановке проблемы, формулирование нового аспекта известной проблемы в установлении новых связей (межпредметных, внутрипредметных, интеграционных); в) умение работать с исследованиями, критической литературой, систематизировать и структурировать материал; г) явленность авторской позиции, самостоятельность оценок и суждений; д) стилевое единство

текста, единство жанровых черт.

Степень раскрытия сущности вопроса: а) соответствие плана теме реферата; б) соответствие содержания теме и плану реферата; в) полнота и глубина знаний по теме; г) обоснованность способов и методов работы с материалом; е) умение обобщать, делать выводы, сопоставлять различные точки зрения по одному вопросу (проблеме).

Обоснованность выбора источников: а) оценка использованной литературы: привлечены ли наиболее известные работы по теме исследования (в т.ч. журнальные публикации последних лет, последние статистические данные, сводки, справки и т.д.).

Соблюдение требований к оформлению: а) насколько верно оформлены ссылки на используемую литературу, список литературы; б) оценка грамотности и культуры изложения (в т.ч. орфографической, пунктуационной, стилистической культуры), владение терминологией; в) соблюдение требований к объёму реферата.

Критерии оценки выполненного реферата.

- оценка «отлично» - материал изложен логически правильно в доступной форме с наглядностью (презентация, фото). При написании работы были использованы современные литературные источники (более 5, в том числе монографии и периодические издания).

- оценка «хорошо» – материал изложен не достаточно полно, при подготовке работы были использованы периодические издания старых лет выпуска и Интернет.

- оценка «удовлетворительно» - тема раскрыта слабо, односторонне. При подготовке работы были использованы только Интернет и/или 1-2 периодические издания.

- оценка «неудовлетворительно» - порученный реферат (беседа) не выполнены или подготовлены небрежно: тема не раскрыта. При подготовке работы использован только Интернет.

### **Критерии оценки практических навыков**

**Текущий контроль практических навыков оценивается по 2-бальной системе:**

«зачтено» ставится слушателю, обнаружившему глубокие системные знания программного материала, правильно составившему заключение по ультразвуковому исследованию, давшему рекомендации по дальнейшему обследованию пациента

«не зачтено» - слушатель не обладает достаточным уровнем теоретических знаний для правильной интерпретации ситуационной задачи и выдачи ультразвукового заключения, не может самостоятельно сформировать рекомендации по дальнейшему обследованию пациента.

## **4.2. Оценочные средства и критерии оценки для промежуточной аттестации**

По итогам освоения раздела проводится экзамен, включающий 3 этапа.

1 этап. Собеседование с разбором эхограмм.

2 этап. Собеседование по контрольным вопросам.

3 этап. Контроль овладения практическими навыками (исследование больного под контролем преподавателя).

**Модуль 2. Физико-технические основы ультразвукового метода исследования, ультразвуковая диагностическая аппаратура**

### **ПК-1**

**Примеры эхограмм для разбора**

1. Определить тип датчика
2. Определить исследуемый орган
3. Определить тип образования, размеры, локализация

### **Примеры вопросов для собеседования**

1. На чем основан эффект доплера
2. Уголнезависимые показатели
3. Артефакты при проведении ультразвуковых исследований

### **Модуль 3. Ультразвуковая диагностика заболеваний органов пищеварительной системы ПК-1**

#### **Примеры эхограмм для разбора**

1. Органы пищеварительной системы в норме: эхограмма левой доли печени – продольное сканирование с визуализацией брюшного отдела аорты
2. Злокачественное образование, размеры, локализация

#### **Примеры вопросов для собеседования**

1. Диффузные заболевания печени
2. Признаки портальной гипертензии
3. Опухоли поджелудочной железы

#### **Примеры практических навыков (для ПА)**

1. Перечислите основные эхографические признаки цирроза печени.
2. Проведите ультразвуковое исследование поджелудочной железы в стандартном (серошкальном) режиме.
3. Дайте описание основных признаков эхографической картины «полого» органа.

### **Модуль 4. Ультразвуковая диагностика в урологии и нефрологии ПК-1**

#### **Примеры эхограмм для разбора**

1. Органы МВС в норме
2. Опухоли почки : доброкачественная.

#### **Примеры вопросов для собеседования**

1. Уз-признаки хронического пиелонефрита
2. Злокачественные опухоли мочевого пузыря
3. Травмы органов мошонки

#### **Примеры практических навыков (для ПА)**

1. Перечислите основные эхографические признаки изменений почек при пиелонефрите.
2. Опишите основные эхографические симптомы рака почки.
3. Проведите трансабдоминальное ультразвуковое исследование предстательной железы в стандартном (серошкальном) режиме.

### **Модуль 5. Ультразвуковая диагностика заболеваний поверхностно расположенных органов, мягких тканей и суставов опорно-двигательного аппарата ПК-1**

#### **Примеры эхограмм для разбора**

1. Щитовидная железа в норме
2. Молочная железа в норме
3. Кистозное образование молочной железы
4. Лимфаденит подчелюстного лимфатического узла

5. .Метастатическое поражение аксиллярного лимфатического узла
6. .Лимфогранулематоз

#### **Примеры вопросов для собеседования**

1. Диффузные заболевания щитовидной железы
2. УЗ-признаки артрита коленного сустава
3. УЗ-признаки меланомы
4. Уз-признаки острого лимфаденита
5. Болезнь кошачих царапин
6. УЗ-признаки спленомегалии

#### **Примеры практических навыков (для ПА)**

1. Дайте описание доплерографических признаков у больных с диффузно-токсическим зобом
2. Перечислите основные эхографические признаки кист молочной железы.
3. Проведите ультразвуковое исследование слюнных желез в стандартном (серошкальном) режиме.
4. Укажите основные отличительные признаки острого и хронического лимфаденита.
5. Укажите основные признаки гнойного процесса лимфатического узла.
6. Особенности эластографии метастатически пораженного лимфаузла

#### **Модуль 6. Ультразвуковая диагностика в акушерстве** ПК-1

##### **Примеры эхограмм для разбора**

- 1.Срок беременности 5-6 недель
- 2.Определение воротникового пространства 12 недель
- 3.Поликистозная болезнь почек, срок беременности 20 недель

##### **Примеры вопросов для собеседования**

1. УЗ-признаки хромосомных аномалий 1 триместра
2. Злокачественные опухоли сердца плода
3. Признаки маловодия

##### **Примеры практических навыков**

1. Перечислите основные эхографические признаки врожденных пороков развития почек плода.
2. Проведите стандартное УЗ-исследование на 12-недельной сроке беременности.

#### **Модуль 7. Ультразвуковая диагностика в гинекологии** ПК-1

##### **Примеры эхограмм для разбора**

- 1.Эндометрий – секреторная фаза
- 2.Эндометриоидная киста яичника
- 3.Внематочная беременность

##### **Примеры вопросов для собеседования**

1. Уз-признаки острого эндометрита
2. Злокачественные опухоли эндометрия
3. Признаки внематочной беременности

### **Примеры практических навыков (для ПА)**

1. Укажите основные отличительные признаки геморрагических кист яичников при ультразвуковом исследовании.
2. Проведите стандартное исследование матки при ТВУЗИ с измерением размеров матки.
3. Дайте описание основных признаков эхографической картины матки при осложнении послеродового периода.

### **Модуль 8. Ультразвуковая диагностика заболеваний сердца**

ПК-1

#### **Примеры эхограмм для разбора**

1. 4-х камерный срез сердца
2. Парастенальный доступ - длинная ось левого желудочка
3. Апикальный доступ – апикальная 4-х камерная позиция

#### **Примеры вопросов для собеседования**

1. Уз-признаки митрального стеноза
2. Уз-признаки кардиомиопатии
3. Уз-признаки аортального стеноза

### **Примеры практических навыков (для ПА)**

1. Дайте описание основных признаков эхографической картины сердца у больных с врожденным митральным пороком.
2. Укажите параметры кровотока и площадь клапанного отверстия для различных видов клапанов в митральной и аортальной позициях.

### **Модуль 9. Ультразвуковая диагностика заболеваний сосудистой системы**

ПК-1

#### **Примеры эхограмм для разбора**

1. Стеноз сонной артерии 65 %
2. Варикозное расширение перфоратных вен нижних конечностей
3. Тромбоз бедренной вены

#### **Примеры вопросов для собеседования**

1. Признаки динамически значимого стеноза сонной артерии
2. Признаки острого тромбоза бедренной вены
3. Атеросклероз артерий нижних конечностей

### **Примеры практических навыков (для ПА)**

1. Дайте описание правильной последовательности действий для получения корректной диагностической информации при проведении комплексного (цветового и спектрального) доплеровского исследования сосудов.
2. Опишите основные эхографические симптомы аневризмы аорты.

### **Модуль 10. Оперативные вмешательства под контролем ультразвука**

ПК-1

#### **Примеры эхограмм для разбора**

- Прохождение иглы при пункции опухоли молочной железы
- Диагностическая пункционная биопсия кисты правой почки
- Диагностическая пункционная биопсия опухоли предстательной железы

### **Примеры вопросов для собеседования**

1. Показания для пункционной биопсии узлов щитовидной железы
2. Показания для пункционной биопсии узлов молочной железы
3. Показания для пункционной биопсии узлов предстательной железы

### **Примеры практических навыков (для ПА)**

1. Провести пункционную биопсию измененного подчелюстного лимфатического узла
2. Провести пункционную биопсию солидного образования молочной железы
3. Провести пункционную биопсию узлового образования предстательной железы

### **Модуль 11. Симуляционный курс**

ПК-3

### **Примеры практических навыков (для ПА)**

#### **Трансабдоминальное ультразвуковое исследование органов брюшной полости**

1. Провести обзорное продольное сканирование печени слева направо в В-режиме
2. Провести обзорное поперечное сканирование левой доли печени в В-режиме
3. Провести обзорное поперечное сканирование правой доли печени в В-режиме.
4. Показать изображение нижней полой вены в поперечной плоскости в В-режиме (при необходимости в режиме цветового доплеровского картирования).
5. Вывести изображения поджелудочной железы в поперечной плоскости в В-режиме.
6. Вывести продольные изображения правой почки в сагиттальной плоскости (включая медиальные, средние и латеральные отделы) или во фронтальной плоскости (включая передние, средние и задние отделы) в В-режиме.
7. Измерить верхне-нижний размер (длину) левой почки в продольной плоскости в В-режиме.
8. Покажите изображение аорты в парастеральной позиции по длинной оси левого желудочка в В-режиме.

#### **Ультразвуковое исследование поверхностно расположенных органов.**

1. Провести обзорное поперечное сканирование области перешейка щитовидной железы снизу-вверх (от области яремной вырезки грудины до места локализации подъязычной кости) в В-режиме.
2. Оценить эхоструктуру паренхимы правой доли щитовидной железы в В-режиме.
3. Показать кровоток в паренхиме правой доли щитовидной железы при цветовом доплеровском картировании.
4. Выбрать место локализации максимальных значений ширины и переднезаднего размера (толщины) левой доли щитовидной железы в В-режиме.

#### **Трансторакальная эхокардиография.**

##### ***Парастеральный доступ – длинная ось левого желудочка.***

1. Показать изображение аорты в парастеральной позиции по длинной оси левого желудочка в В-режиме.
2. Показать изображение правого желудочка в парастеральной позиции по длинной оси левого желудочка в В-режиме.
3. Измерить конечно-систолический размер левого желудочка в парастеральной позиции по длинной оси левого желудочка в В-режиме.

##### ***Парастеральный доступ – короткая ось на уровне аортального клапана.***

1. Оценить количество створок аортального клапана в парастеральной позиции по короткой оси аортального клапана в В-режиме.
2. Измерить диаметр выносящего тракта правого желудочка в парастеральной позиции по короткой оси аортального клапана в В-режиме.

3. Оценить кровоток в выносящем тракте правого желудочка и в легочной артерии на предмет наличия регургитации через легочный клапан в парастеральной позиции по короткой оси аортального клапана в режиме цветового доплеровского картирования.

***Парастеральный доступ – короткие оси левого желудочка.***

1. Вывести парастеральную позицию – короткую ось левого желудочка на уровне папиллярных мышц в В-режиме.

2. Визуально оценить сократимость средних отделов левого желудочка в парастеральной позиции по короткой оси левого желудочка на уровне папиллярных мышц в В-режиме.

3. Вывести парастеральную позицию – короткую ось левого желудочка на уровне верхушки в В-режиме.

***Апикальный доступ – апикальная четырехкамерная позиция.***

1. Показать изображение левого желудочка в апикальной четырехкамерной позиции в В-режиме.

2. Показать изображение правого предсердия в апикальной четырехкамерной позиции в В-режиме.

3. Обозначить трассировку эндокардиальной поверхности полости левого желудочка в диастолу для расчета конечно-диастолического объема левого желудочка в апикальной четырехкамерной позиции в В-режиме.

**Модуль 12. Стажировка**

**ПК 1**

**Примеры практических навыков**

Полное клиническое обследование больного по всем органам и системам, включая исследование центральной и периферической нервной системы (состояние сознания, двигательная и чувствительная сфера, оболочечные симптомы).

Укладка новорожденных и технология ультразвукового исследования головного мозга новорожденных.

**ПК 2**

**Примеры практических навыков**

Ведение приема в кабинете ультразвуковых исследований поликлиники и стационара.

Заполнение и ведение медицинской документации по УЗ-исследованиям в поликлинике.

**Собеседование с разбором эхограмм оценивается по 4-бальной системе:**

- оценка «**отлично**» ставится слушателю, обнаружившему глубокие системные знания программного материала, необходимые для решения профессиональных задач, владеющему научным языком, осуществляющему изложение материала на различных уровнях его представления, владеющими современными стандартами ультразвуковой диагностики, продемонстрировавшему умение оценить результаты других методов визуализации (рентгенография и рентгеноскопия, компьютерная рентгеновская томография, магнитно-резонансная томография, радионуклидные исследования, эндоскопия).

- оценки «**хорошо**» заслуживает слушатель, обнаруживший полное знание программного материала и правильно интерпретировал эхограммы

- оценки «**удовлетворительно**» заслуживает слушатель, обнаруживший достаточный уровень знания основного программного материала, но допустивший погрешности при его изложении

- оценки «**неудовлетворительно**» выставляется слушатель, допустившему при ответе множественные ошибки принципиального характера.



## **Собеседование по контрольным вопросам оценивается по 4-бальной системе:**

- оценка «**отлично**» ставится слушателю, обнаружившему системные, глубокие знания программного материала, необходимые для решения профессиональных задач, владеющему научным языком, осуществляющему изложение материала на различных уровнях его представления, владеющими современными стандартами ультразвуковой диагностики, продемонстрировавшему умение оценить результаты других методов визуализации (рентгенография и рентгеноскопия, компьютерная рентгеновская томография, магнитно-резонансная томография, радионуклидные исследования, эндоскопия).

- оценки «**хорошо**» заслуживает слушатель, обнаруживший полное знание программного материала и правильно интерпретировал эхограммы

- оценки «**удовлетворительно**» заслуживает слушатель, обнаруживший достаточный уровень знания основного программного материала, но допустивший погрешности при его изложении

- оценки «**неудовлетворительно**» выставляется слушатель, допустившему при ответе множественные ошибки принципиального характера.

## **Контроль овладения практическими навыками (исследование больного под контролем преподавателя) оценивается по 2-бальной системе:**

«**зачтено**» ставится слушателю, обнаружившему хорошие практические знания программного материала, типы УЗ-датчиков, применяемые при различных видах ультразвуковых исследований, правильно составившему заключение по ультразвуковому исследованию пациента и давшему рекомендации по дальнейшему обследованию пациента

«**не зачтено**» - слушатель не обладает достаточным уровнем знаний для правильного выбора УЗ-датчика и метода УЗ-исследования, не может самостоятельно описать полученную ультразвуковую картину пациента и не умеющему правильно составить ультразвуковое заключение для данного пациента или не может самостоятельно сформировать рекомендации по дальнейшему обследованию пациента.

## **Критерии выставления итоговой оценки за промежуточную аттестацию:**

- Оценка «Отлично» - если по первому и второму этапу получены оценки «Отлично», по последнему этапу - «зачтено»,

- Оценка «Хорошо» - если по первому и второму этапу получены оценки «Отлично», «Хорошо», по последнему - «зачтено»,

- Оценка «Удовлетворительно» - если по первому и/или второму этапу получена оценка «Удовлетворительно», по последнему - «зачтено»,

- Оценка «Неудовлетворительно» - если получено более одной неудовлетворительной оценки.

### **4.3 Порядок итоговой аттестации**

Целью итоговой аттестации является определение практической и теоретической подготовленности выпускников по программе к выполнению профессиональной деятельности в соответствии с квалификационной характеристикой.

*Итоговая аттестация осуществляется в форме экзамена и включает:*

1 этап – компьютерное тестирование;

- 2 этап – проверка освоения практических навыков;
- 3 этап – ИТОГОВОЕ собеседование по ситуационным задачам.

#### **4.4. Оценочные средства и критерии оценивания для итоговой аттестации**

##### **ПК-2**

###### **Примеры заданий в тестовой форме - 2-5 примеров:**

1. Сколько единиц приходится на УЗИ почек и надпочечников:
  1. - 3 ед.
  2. - 2 ед.
  3. - 1,5 ед.
2. Наибольшая лучевая нагрузка на пациента возникает при:
  1. рентгеноскопии
  2. рентгенографии
  3. рентгенографии с люминесцентным экраном
  4. флюорографии
  5. верно 1, 4

###### **Примеры контрольных вопросов для собеседования**

1. Применение требований врачебной деонтологии в практике врача
2. Обеспечение безопасности пациента при исследовании.
3. Провести сравнительный анализ аппаратов ультразвукового сканирования

##### **ПК-1**

###### **Примеры заданий в тестовой форме - 2-5 примеров:**

1. Метастатические поражения печени в ультразвуковом изображении характеризуются:
  - А. полиморфной эхографической картиной преимущественно с определением очаговых образований , нарушающих архитектонику строения печени**
  - Б. определением округлых кистозных образований с четкими контурами
  - В. повышением эхогенности ткани печени с неровностью его контура
  - Г. повышенным поглощением ультразвуковых колебаний и ухудшением получаемого изображения
2. Ретенционные образования придатков матки при трансабдоминальной ультразвуковой диагностике характеризуются:
  - 1. - небольшими размерами, четкими контурами, отсутствием внутренних эхоструктур**
  2. — большими размерами, нечеткими контурами
  3. — неоднородностью внутренней структуры
  4. — четкими округлыми образованиями с перифокальными изменениями
3. Окклюзия почечной артерии даёт:
  1. - повышение эхогенности паренхимы почки
  2. - снижение эхогенности паренхимы почки
  3. - изоэхогенность паренхимы почки
  - 4. - не даёт каких-либо эхографических изменений**
4. Наиболее доступной для определения линейной скорости мозгового кровотока является:
  - 1. - передняя мозговая артерия**
  2. - средняя мозговая артерия
  3. - базилярная артерия
  4. - задняя мозговая артерия

5. Параметрами обязательной фетометрии являются:
  1. — бипариентальный размер головки, средний диаметр грудной клетки, длина плечевой кости
  2. — бипариентальный и лобно-затылочный размеры головки, средний диаметр живота, длина стопы
  - 3. - бипариентальный размер головки, средний диаметр или окружность живота, длина бедренной кости**
  4. — длина бедренной кости, длина плечевой кости, толщина плаценты
6. При окклюзии артерий аорто-бедренного сегмента по общей бедренной артерии наблюдается тип кровотока:
  1. магистральный
  2. магистрально-измененный
  - 3. коллатеральный**
7. Для проведения пункционной биопсии под УЗ-контролем в аппаратах линейного сканирования имеются:
  1. - обычные датчики
  - 2. - специальные датчики с центральным каналом для пункции.**

### **Перечень практических навыков**

1. Провести пункционную биопсию измененного подчелюстного лимфатического узла
2. Проведите ультразвуковое исследование органов брюшной полости в стандартном (серошкальном) режиме.
3. Дайте описание основных признаков эхографической картины желчного пузыря у больных с острым калькулезным холециститом.
4. Укажите основные отличительные признаки наиболее распространенных артефактов ультразвукового сканирования и способы их коррекции.
5. Проведите предварительную настройку ультразвукового прибора для проведения ультразвукового исследования во II-III триместрах беременности.
6. Дайте описание правильной последовательности действий для получения корректной диагностической информации при проведении комплексного (цветового и спектрального) доплеровского исследования сосудов.
7. Опишите основные эхографические симптомы атеросклеротического поражения сонной артерии.

### **Примеры ситуационных задач**

**Задача 1.** У больной, перенесшей холецистэктомию по поводу хронического калькулезного холецистита, через полгода после операции стали возникать периоды немотивированной лихорадки и незначительные ноющие боли в области правого подреберья.

Через 9 месяцев после операции у больной при обследовании выявлено:

ускорение СОЭ, лейкоцитоз, при ультразвуковом исследовании в области VII сегмента печени обнаружено округлое образование диаметром около 5 см, имеющее капсулу толщиной 0,5 см.; внутренняя структура этого образования неоднородная - ан- и гипозоногенная; за образованием отмечено усиление акустического сигнала.

Какие диагностические методы требуются в данном случае для уточнения диагноза?

А. рентгеновская компьютерная томография

**Б. прицельная тонкоигольная биопсия с аспирацией содержимого образования и последующим бактериологическим анализом**

В. прицельная толстоигольная биопсия с гистологическим анализом полученного материала

**Задача 2.** Выявляемое во время диспансеризации при ультразвуковом исследовании, стабильное во времени, содержащее жидкость образование, прилегающее к нижней, латеральной или медиальной стенке желчного пузыря, имеющее тонкое и четко видимые стенки, эхонегативное содержимое с отсутствием его передвижения в большинстве случаев соответствует:

- А. околопузырному абсцессу
- Б. петле тонкой кишки с жидкостью
- В. кисте печени
- Г. дивертикулу желчного пузыря**
- Д. кисте поджелудочной железы

**Задача 3.** У пациента, поступившего в клинику с жалобами на боли в правом подреберье, возникающими после приема пищи, при ультразвуковом исследовании желчного пузыря выявляются множественные точечные гиперэхогенные структуры в толще стенки желчного пузыря без изменения ее толщины и контуров, что характерно для :

- А. хронического холецистита
- Б. аденомиоматоза
- В. холестероза желчного пузыря**
- Г. рака желчного пузыря
- Д. желчнокаменной болезни
- Е. верно все

**Задача 4.** У больного раком толстой кишки при чреспищеводном ультразвуковом исследовании выявлено наличие гиперэхогенного образования диаметром 4 см, расположенного в 6 сегменте и имеющего неровные контуры; вокруг него определялся гипозэхогенный ободок.

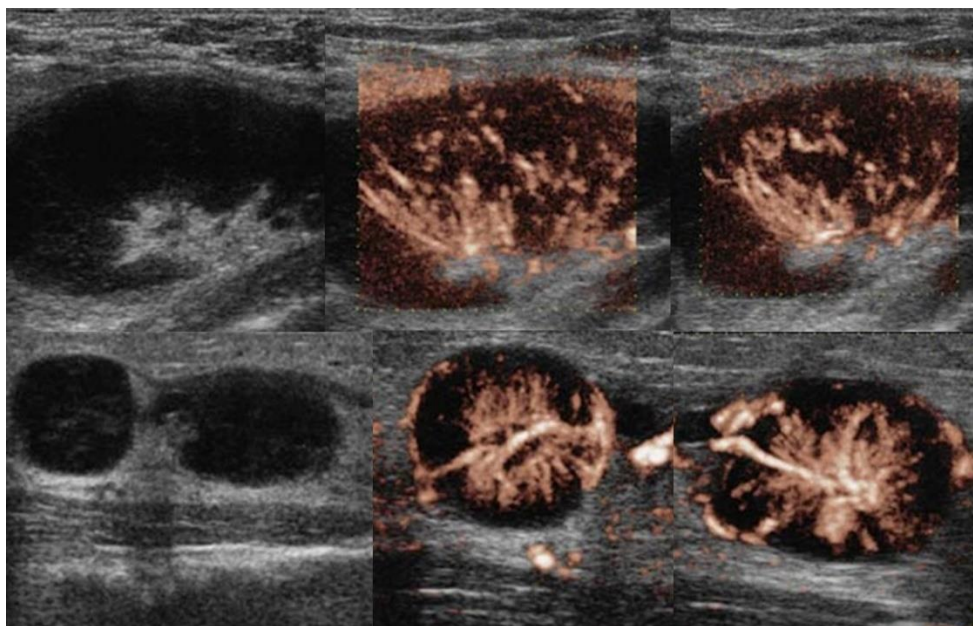
При интраоперационном ультразвуковом исследовании обнаружены два гиперэхогенных образования, расположенных во 2 и 3 сегментах печени.

Какова тактика во время операции является наиболее рациональной ?

- А. отказ от запланированной резекции правой доли печени
- Б. выполнение пункционной биопсии образований левой доли печени и в случае подтверждения их метастатической природы отказ от хирургического лечения печени**
- В. выполнение периопухолевых резекций образований 6, 2 и 3 -го сегментов.

**Задача 5 .** Женщина жалуется на «опухоль» в подмышке и на локте. Неделю назад повздорила с соседской кошкой.

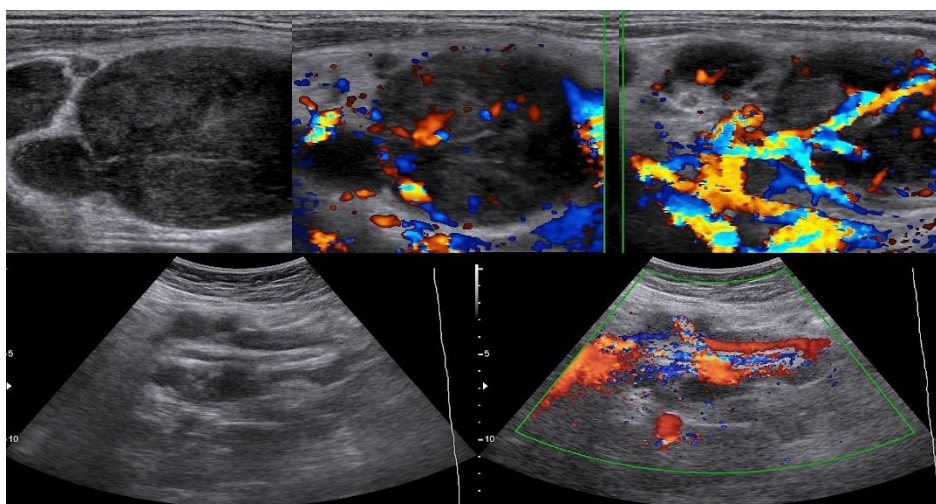
На УЗИ подмышечный (сверху) и локтевые (снизу) лимфоузлы увеличены, округлой формы, выраженная гиперплазия корковой и околокорковой зоны, гиперэхогенный центральный рубчик сохранен; кровоток заметно усилен, сосуды расположены правильно — радиально.



*Заключение:*

ответ -Реактивный лимфаденит.

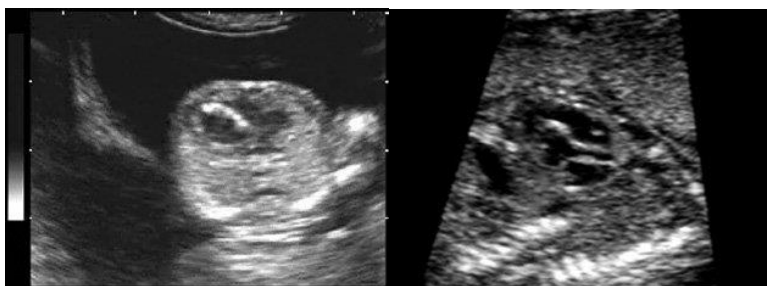
**Задача 6.** Женщина 32-х лет с «опухолью» на шее. На УЗИ в левой надключичной области определяются один большой и несколько маленьких гипоэхогенных лимфоузлов, округлой формы, центральный гиперэхогенный рубчик тонкий; кровоток заметно усилен, сосуды расположены хаотично, диаметр не уменьшается по направлению к капсуле, выраженный подкапсульный кровоток. В левой подвздошной ямке видно «сэндвич» — конгломерат из увеличенных гипоэхогенных лимфоузлов, между которыми залегают сосуды брыжейки. Дайте *заключение и рекомендации*:



Ответ -Лимфоаденопатия злокачественная.

Рекомендована биопсия измененных лимфоузлов.

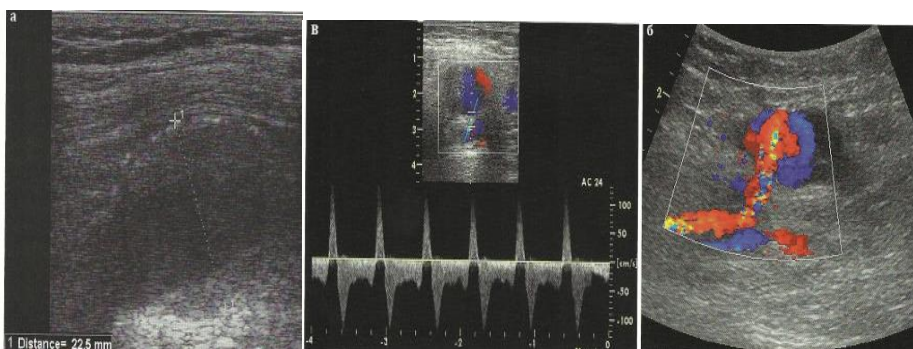
**Задача 7.** При скрининговом ультразвуковом исследовании плода в 13 недель беременности были обнаружены изменения сердца (рис.1). При динамическом наблюдении обнаруженные изменения сохранялись. В 20 недель беременности были обнаружены дополнительные эхографические данные (рис.2).



ДЗ и прогноз?

Ответ – инфантильная аортальная кальцификация, прогноз плохой

**Задача 8.** Рассмотрите эхограммы а, б, в.



Какая патология артерии нижних конечностей изображена на эхограммах

Ответ: аневризма арты.

### ПК-3

#### Перечень практических навыков

##### Трансабдоминальное ультразвуковое исследование органов брюшной полости

1. Провести обзорное продольное сканирование печени слева направо в В-режиме
2. Провести обзорное поперечное сканирование левой доли печени в В-режиме
3. Провести обзорное поперечное сканирование правой доли печени в В-режиме.
4. Показать изображение нижней полой вены в поперечной плоскости в В-режиме (при необходимости в режиме цветового доплеровского картирования).
5. Вывести изображения поджелудочной железы в поперечной плоскости в В-режиме.
6. Вывести продольные изображения правой почки в сагиттальной плоскости (включая медиальные, средние и латеральные отделы) или во фронтальной плоскости (включая передние, средние и задние отделы) в В-режиме.
7. Измерить верхне-нижний размер (длину) левой почки в продольной плоскости в В-режиме.
8. Покажите изображение арты в парастернальной позиции по длинной оси левого желудочка в В-режиме.

##### Ультразвуковое исследование поверхностно расположенных органов.

1. Провести обзорное поперечное сканирование области перешейка щитовидной железы снизу-вверх (от области яремной вырезки грудины до места локализации подъязычной кости) в В-режиме.
2. Оценить эхоструктуру паренхимы правой доли щитовидной железы в В-режиме.
3. Показать кровоток в паренхиме правой доли щитовидной железы при цветовом доплеровском картировании.
4. Выбрать место локализации максимальных значений ширины и переднезаднего размера (толщины) левой доли щитовидной железы в В-режиме.

##### Трансторакальная эхокардиография.

***Парастернальный доступ – длинная ось левого желудочка.***

1. Показать изображение аорты в парастернальной позиции по длинной оси левого желудочка в В-режиме.
2. Показать изображение правого желудочка в парастернальной позиции по длинной оси левого желудочка в В-режиме.
3. Измерить конечно-систолический размер левого желудочка в парастернальной позиции по длинной оси левого желудочка в В-режиме.
4. ***Парастернальный доступ – короткая ось на уровне аортального клапана.***
5. Оценить количество створок аортального клапана в парастернальной позиции по короткой оси аортального клапана в В-режиме.
6. Измерить диаметр выносящего тракта правого желудочка в парастернальной позиции по короткой оси аортального клапана в В-режиме.
7. Оценить кровоток в выносящем тракте правого желудочка и в легочной артерии на предмет наличия регургитации через легочный клапан в парастернальной позиции по короткой оси аортального клапана в режиме цветового доплеровского картирования.

***Парастернальный доступ – короткие оси левого желудочка.***

1. Вывести парастернальную позицию – короткую ось левого желудочка на уровне папиллярных мышц в В-режиме.
2. Визуально оценить сократимость средних отделов левого желудочка в парастернальной позиции по короткой оси левого желудочка на уровне папиллярных мышц в В-режиме.
3. Вывести парастернальную позицию – короткую ось левого желудочка на уровне верхушки в В-режиме.

***Апикальный доступ – апикальная четырехкамерная позиция.***

1. Показать изображение левого желудочка в апикальной четырехкамерной позиции в В-режиме.
2. Показать изображение правого предсердия в апикальной четырехкамерной позиции в В-режиме.
3. Обозначить трассировку эндокардиальной поверхности полости левого желудочка в диастолу для расчета конечно-диастолического объема левого желудочка в апикальной четырехкамерной позиции в В-режиме.

**Критерии оценки выполнения заданий в тестовой форме:**

- 1) оценка «зачтено» – правильных ответов 71-100%;
- 4) оценка «не зачтено» – правильных ответов менее 71%.

**Критерии оценки выполнения практических навыков:**

«зачтено» - обучающийся знает основные положения методики выполнения обследования больного, самостоятельно демонстрирует мануальные навыки, анализирует результаты лабораторного и инструментального исследований, проводит дифференциальную диагностику, выставляет диагноз заболевания и составляет план лечения. Выполняет манипуляции, связанные с оказанием первой помощи. Допускает некоторые неточности (малозначительные ошибки), которые самостоятельно обнаруживает и быстро исправляет

«не зачтено» - обучающийся не знает методики выполнения обследования больного, не может самостоятельно провести мануальное обследование больного, делает грубые ошибки в интерпретации результатов лабораторного и инструментального исследований, делает ошибки при проведении дифференциальной диагностики и формулировке диагноза заболевания и назначении лечения. Не может выполнить манипуляции при оказании неотложной помощи.

**Критерии оценки собеседования по ситуационным задачам:**



1) оценка **«неудовлетворительно»** выставляется обучающемуся, не показавшему освоение планируемых компетенций, предусмотренных программой, допустившему серьезные ошибки в выполнении предусмотренных программой заданий;

2) оценку **«удовлетворительно»** заслуживает обучающийся, показавший частичное освоение планируемых компетенций, предусмотренных программой, сформированность не в полной мере новых компетенций и профессиональных умений для осуществления профессиональной деятельности, знакомый с литературой, публикациями по программе;

3) оценку **«хорошо»** заслуживает обучающийся, показавший освоение планируемых компетенций, предусмотренных программой, изучивший литературу, рекомендованную программой, способный к самостоятельному пополнению и обновлению знаний в ходе дальнейшего обучения и профессиональной деятельности;

4) оценку **«отлично»** заслуживает обучающийся, показавший полное освоение планируемых компетенций, предусмотренных программой, всестороннее и глубокое изучение литературы, публикаций, а также умение выполнять задания с привнесением собственного видения проблемы, собственного варианта решения практической задачи, проявивший творческие способности в понимании и применении на практике содержания обучения.

#### **4.5. Критерии выставления итоговой оценки**

- Оценка «Отлично» - если по первому и второму этапу получены оценки «зачтено», по последнему - «Отлично»,
- Оценка «Хорошо» - если по первому и второму этапу получены оценки «зачтено», по последнему - «Хорошо»,
- Оценка «Удовлетворительно» если по первому и второму этапу получены оценки «зачтено», по последнему - «Удовлетворительно»,
- Оценка «Неудовлетворительно» - если получена хотя бы одна оценка «незачтено» или «Неудовлетворительно».

При получении оценки «незачтено» слушатель не допускается к следующему этапу экзамена.

### **5. СВЕДЕНИЯ О СОСТАВИТЕЛЯХ ПРОГРАММЫ**

#### **Разработчики программы:**

1. д.м.н., профессор, зав. кафедрой лучевой диагностики Юсуфов А.А.
2. к.м.н. доцент курса ЛД кафедры лучевой диагностики Цветкова Н.В.
3. ассистент кафедры лучевой диагностики Кочергина Е.И.

Карпова М.В. -- подготовка электронного варианта программы.