

федеральное государственное бюджетное образовательное учреждение
высшего образования
«Тверской государственный медицинский университет»
Министерства здравоохранения Российской Федерации

Кафедра лучевой диагностики

Рабочая программа дисциплины

УЛЬТРАЗВУКОВАЯ ДИАГНОСТИКА В ПЕДИАТРИИ

для обучающихся по направлению подготовки (специальность)

31.08.11 Ультразвуковая диагностика

форма обучения
очная

Трудоемкость, зачетные единицы/часы	4 з.е. / 144 ч.
в том числе:	
контактная работа	96 ч.
самостоятельная работа	48 ч.
Промежуточная аттестация, форма/семестр	Зачет – 2 семестр

Тверь, 2024

I. Разработчики:

Юсуфов А.А, зав. кафедрой лучевой диагностики, д.м.н., доцент

Зинченко М.В., доцент кафедры лучевой диагностики, к.м.н.

Цветкова Н.В., доцент кафедры лучевой диагностики, к.м.н.

Кочергина Е.И., ассистент кафедры лучевой диагностики

Рабочая программа рассмотрена и одобрена на заседании кафедры Лучевой диагностики «21» мая 2024 г. (протокол № 12)

Рабочая программа рассмотрена и одобрена на заседании профильного методического совета «29» мая 2024 г. (протокол №5)

Рабочая программа утверждена на заседании центрального координационно-методического совета «10» июня 2024 г. (протокол №9)

II. Пояснительная записка

Рабочая программа дисциплины **УЛЬТРАЗВУКОВАЯ ДИАГНОСТИКА В ПЕДИАТРИИ** разработана в соответствии с федеральным государственным образовательным стандартом высшего образования (ФГОС ВО) по специальности **31.08.11 Ультразвуковая диагностика**, утвержденного приказом Минобрнауки России от 02.02.2022 №109, с учётом рекомендаций основной профессиональной образовательной программы (ОПОП) высшего образования.

1. Цель и задачи дисциплины

Целью освоения дисциплины является формирование у выпускников универсальных и профессиональных компетенций для оказания высококвалифицированной медицинской помощи в соответствии с установленными требованиями и стандартами в сфере здравоохранения.

Задачами освоения дисциплины являются:

1. Совершенствование знаний в физических и технологических основах ультразвуковых исследований.
2. Совершенствование знаний в ультразвуковой семиотике (ультразвуковых симптомов и синдромов) заболеваний и (или) состояний у детей различных возрастных групп.
3. Проведение дифференциальной диагностики абдоминального синдрома в детском возрасте.
4. Приобретение знаний, умений и навыков в проведении ультразвуковых исследований с качественным и количественным анализом данных полученных при обследовании детей различных возрастных групп.
5. Совершенствование знаний, умений и навыков в оценке ультразвуковых симптомов и синдромов заболеваний и (или) состояний, анализе и интерпретации результатов ультразвуковых исследований.
6. Совершенствование умений и навыков в сопоставлении результатов ультразвукового исследования с результатами осмотра пациента врачами-специалистами и результатами лабораторных, инструментальных исследований, а также анализе причин расхождения результатов ультразвуковых исследований с результатами лабораторных, инструментальных, исследований.
7. Приобретение знаний, умений и навыков в оформлении протокола ультразвукового исследования, содержащего результаты ультразвукового исследования и ультразвуковое заключение.

2. Планируемые результаты обучения по дисциплине

Код и наименование компетенции, индикатора достижения компетенции	Планируемые результаты обучения по дисциплине (модулю)
	УК-1. Способен критически и системно анализировать, определять возможности и способы применения достижения в области медицины и

фармации в профессиональном контексте		
УК-1.1 Критически оценивает возможности применения достижений в методах и технологиях научной коммуникации в области медицины и фармации	Знать:	- современные достижения в методах и технологиях научной коммуникации, в том числе и использованием ИТ-технологий - методы критического анализа и оценки современных научных достижений, а также методы генерирования новых идей при решении практических задач
	Уметь:	- анализировать альтернативные варианты решения исследовательских и практических задач - оценивать потенциальные выигрыши или проигрыши реализации вариантов решения практических задач
	Владеть:	- навыками критического анализа и оценки современных научных достижений и результатов деятельности по решению практических задач, в том числе в междисциплинарных областях
УК-1.2 Анализирует различные способы применения достижений в области медицины и фармации в профессиональном контексте	Знать:	- способы применения достижений в области медицины и фармации в профессиональной деятельности
	Уметь:	- анализировать различные варианты применения в профессиональной деятельности достижений в области медицины и фармации
	Владеть:	- навыками разработки различных способов применения достижений в области медицины и фармации в профессиональном контексте, в том числе при решении исследовательских и практических задач
УК-3. Способен руководить работой команды врачей, среднего и младшего медицинского персонала, организовывать процесс оказания медицинской помощи населению		
УК-3.1 Организует и корректирует командную работу врачей, среднего и младшего персонала	Знать:	- командный подход в менеджменте, специфику групповой динамики и процесса командообразования
	Уметь:	- организовывать командное взаимодействие для решения управленческих задач - корректировать работу команды, в том числе на основе коллегиальных решений
	Владеть:	- технологиями построения командного

		менеджмента в медицинской организации - навыками корректировки командной работы врачей, среднего и младшего персонала
УК-3.2 Планирует и организует процесс оказания медицинской помощи населению	Знать:	- основы командного взаимодействия при организации процесса оказания медицинской помощи населению
	Уметь:	- анализировать организационные процессы в медицинской организации и разрабатывать предложения по повышению их эффективности при оказании медицинской помощи населению
	Владеть:	- навыками планирования и организации процесса оказания медицинской помощи населению
УК-4. Способен выстраивать взаимодействие в рамках своей профессиональной деятельности		
УК-4.1 Выстраивает взаимодействие с пациентами в рамках своей профессиональной деятельности	Знать:	- принципы пациент-ориентированного общения с пациентом с целью постановки предварительного диагноза - алгоритм медицинского консультирования в целях разъяснения необходимой информации пациенту (его законному представителю)
	Уметь:	- устанавливать контакты и организовывать общение с пациентами, используя современные коммуникационные технологии
	Владеть:	- нормами этики и деонтологии при общении с пациентами в рамках своей профессиональной деятельности - навыками пациент-ориентированного общения в целях сбора жалоб, анамнеза жизни, анамнеза болезни у пациента (его законного представителя)
УК-4.2 Выстраивает взаимодействие с коллегами в рамках своей профессиональной деятельности	Знать:	- этические и деонтологические нормы взаимодействия с коллегами в рамках своей профессиональной деятельности
	Уметь:	- устанавливать контакты и организовывать общение с коллегами в соответствии с потребностями совместной деятельности, используя современные коммуникационные

		технологии
	Владеть:	- навыками использования этических и деонтологических норм общения с коллегами в рамках своей профессиональной деятельности
ПК-1. Проведение ультразвуковых исследований и интерпретация их результатов		
ПК-1.1. ультразвуковые исследования и интерпретирует результаты	Проводит их	Знать: <ul style="list-style-type: none"> – основы ультразвуковой эластографии с качественным и количественным анализом – основы ультразвукового исследования с контрастным усилением с качественным и количественным анализом – особенности ультразвуковой семиотики (ультразвуковых симптомов и синдромов) заболеваний и (или) состояний у детей и взрослых – особенности ультразвуковой семиотики (ультразвуковых симптомов и синдромов) заболеваний и (или) состояний плода – основы проведения скрининговых ультразвуковых исследований беременных женщин – основы проведения стресс-эхокардиографии и чреспищеводной эхокардиографии – основы проведения ультразвукового исследования скелетно-мышечного системы – основы проведения ультразвукового исследования периферических нервных стволов – основы проведения ультразвукового наведения при выполнении медицинских вмешательств основы проведения эндоскопического ультразвукового исследования – визуализационные классификаторы (стратификаторы) – информационные технологии и принципы дистанционной передачи и хранения результатов ультразвуковых исследований – диагностические возможности и ограничения инструментальных

		исследований, использующихся при уточнении результатов ультразвукового исследования
	Уметь:	<ul style="list-style-type: none"> – производить ультразвуковые исследования у пациентов различного возраста (включая беременных женщин) методами серошкальной эхографии, доплерографии с качественным и количественным анализом, 3D(4D)-эхографии при оценке органов, систем органов, тканей и полостей организма, в том числе: головы и шеи; грудной клетки и средостения; сердца; сосудов большого круга кровообращения; сосудов малого круга кровообращения; брюшной полости и забрюшинного пространства; пищеварительной системы; мочевыделительной системы; репродуктивной системы; эндокринной системы; молочных (грудных) желез; лимфатической системы; плода и плаценты – выполнять функциональные пробы при проведении ультразвуковых исследований – выполнять измерения во время проведения ультразвуковых исследований и (или) при постпроцессинговом анализе сохраненной в памяти ультразвукового аппарата информации – сопоставлять результаты ультразвукового исследования с результатами осмотра пациента врачами-специалистами и результатами лабораторных, инструментальных, включая лучевые, исследований – записывать результаты ультразвукового исследования на цифровые и бумажные носители – архивировать результаты ультразвуковых исследований, в том числе с использованием медицинских информационных систем – оформлять протокол ультразвукового исследования, содержащий результаты ультразвукового исследования и

		<p>ультразвуковое заключение</p> <ul style="list-style-type: none"> – анализировать причины расхождения результатов ультразвуковых исследований с результатами лабораторных, инструментальных, включая лучевые, исследований, патологоанатомическими данными – консультировать врачей-специалистов по вопросам ультразвуковой диагностики, в том числе с использованием телемедицинских технологий
	<p>Владеть:</p>	<ul style="list-style-type: none"> – навыками проведения ультразвуковых исследований у пациентов различного возраста (включая беременных женщин) методами серошкальной эхографии, доплерографии с качественным и количественным анализом, 3D(4D)-эхографии – навыками выполнения функциональных проб при проведении ультразвуковых исследований – навыками выполнения измерений во время проведения ультразвуковых исследований и (или) при постпроцессинговом анализе сохраненной в памяти ультразвукового аппарата информации – навыками сопоставления результатов ультразвукового исследования с результатами осмотра пациента врачами специалистами и результатами лабораторных, инструментальных, включая лучевые, исследований – навыками записи результатов ультразвукового исследования на цифровые и бумажные носители – навыками архивирования результатов ультразвуковых исследований, в том числе с использованием медицинских информационных систем – навыками оформления протокола ультразвукового исследования, содержащего результаты ультразвукового исследования и ультразвуковое заключение – навыками анализа причин расхождения

		<p>результатов исследований лабораторных, включая лучевые, патологоанатомическими данными</p> <p>ультразвуковых исследований с результатами инструментальных исследований, включая лучевые, патологоанатомическими данными</p> <p>– навыками консультирования врачей-специалистов по вопросам ультразвуковой диагностики, в том числе с использованием телемедицинских технологий</p>
--	--	---

3. Место дисциплины в структуре основной профессиональной образовательной программы высшего образования – программы подготовки кадров высшей квалификации в ординатуре

Дисциплина **УЛЬТРАЗВУКОВАЯ ДИАГНОСТИКА В ПЕДИАТРИИ** входит в часть, формируемую участниками образовательных отношений, Блока 1 программы ординатуры.

В процессе изучения дисциплины формируются универсальные и профессиональные компетенции для успешной профессиональной деятельности в качестве врача-ультразвукового диагноста.

4. Объём рабочей программы дисциплины составляет 4 з.е. (144 академических часов), в том числе 96 часов контактной работы обучающихся с преподавателем, и 48 часов самостоятельной работы.

5. Образовательные технологии

В процессе освоения дисциплины используются следующие образовательные технологии, способы и методы формирования компетенций:

- разбор клинических случаев,
- посещение врачебных конференций, консилиумов,
- участие в научно-практических конференциях,
- практическое занятие «круглый стол»,
- деловая и ролевая игра,
- написание и защита реферата.

Самостоятельная работа обучающегося включает:

- самостоятельную работу в отделении функциональной (ультразвуковой) диагностики на базе ГБУЗ Тверской области «Детская областная клиническая больница;
- участие в клинических разборах, консультациях специалистов, консилиумах, клинико-патологоанатомических конференциях;
- подготовку к клинико-практическим занятиям;
- подготовку к промежуточной аттестации;
- работу с Интернет-ресурсами;
- работу с отечественной и зарубежной научно-медицинской литературой;
- работу с компьютерными программами.

6. Форма промежуточной аттестации – зачёт.

III. Учебная программа дисциплины

1. Содержание дисциплины

Модуль 1. Ультразвуковое исследование при абдоминальном синдроме у детей

1.1 Заболевания печени, желчного пузыря и желчевыводящих путей, протекающие с абдоминальным синдромом. Возрастные особенности органов гепато- биллиарной системы. Эхографическая картина нормальной печени и желчного пузыря. УЗ-признаки патологии печени и желчного пузыря у детей. Печеночная колика, в том числе при желчнокаменной болезни. УЗ-признаки холецистита, холангита. Спазм сфинктера Одди. Доброкачественные образования печени. УЗ-признаки поддиафрагмального абсцесса. Киста диафрагмы.

1.2 Заболевания пищевода, желудка и 12-п кишки у детей, протекающие с абдоминальным синдромом. Показания к проведению УЗИ пищевода, желудка и 12-и перстной кишки у детей раннего и старшего возраста. Ультразвуковые признаки пилоростеноза, пилороспазма, дифференциальная диагностика. Гастро-эзофагеальный рефлюкс. УЗИ желудка с проведением водно-сифонной пробы. УЗ-признаки прободения язвы желудка.

1.3 Заболевания поджелудочной железы и селезенки. УЗ-признаки острого панкреатита у детей в зависимости от возраста. Спленомегалии.

1.4 Заболевания толстой и тонкой кишки, протекающие с абдоминальным синдромом. Дивертикулит. Кишечная непроходимость. Острый аппендицит. Ультразвуковая диагностика внутрибрюшного кровотечения. Болезнь Крона. Энтерит. Синдром раздраженного кишечника. Колит. УЗ-признаки объёмных образований органов брюшной полости и забрюшинного пространства у детей.

1.5 Воспаление брыжеечных лимфоузлов. Нормальная эхосемиотика лимфатических узлов брюшной полости и забрюшинного пространства у детей. Эхосемиотика лимфаденопатии брюшной полости и забрюшинного пространства у детей при остром абдоминальном синдроме. Острый мезаденит.

1.6 Патология почек и органов малого таза у детей. Эхографическая картина почек и мочевыводящих путей в норме. Узи-признаки патологии мочевыводящих путей у детей. Ультразвуковые признаки гидронефроза. Классификация гидронефрозов. Возрастные особенности в гинекологии детского возраста. Возрастные особенности в андрологии детского возраста. Пороки развития половых органов и их сочетание с другими пороками развития. Задержка полового развития и его ультразвуковые критерии. Преждевременное половое развитие и его ультразвуковые критерии. Опухоли яичников у детей. Воспалительные заболевания органов малого таза. Ультразвуковая диагностика варикоцеле.

Модуль 2. Ультразвуковое исследование пальпируемых образований шеи у детей

2.1 Ультразвуковое исследование щитовидной железы и паращитовидных желез. Эхографическая картина щитовидной железы у детей в норме. Показания и противопоказания к проведению УЗИ щитовидной железы у детей различных возрастных групп. Ограничения. УЗ-признаки диффузных изменений щитовидной железы у детей. УЗ-признаки очаговых изменений щитовидной железы у детей. Доброкачественные изменения щитовидной железы. Лучевая оценка паращитовидных желез.

2.2 Ультразвуковое исследование лимфатических узлов. Нормальная эхоэмиотика лимфатических узлов у детей. УЗ-признаки неизменного лимфатического узла. УЗ-признаки измененного лимфатического узла. Возрастные особенности лимфаденопатии и их дифференциальная диагностика. Патология околоушных желез в детском возрасте.

2.3 Боковые и срединные кисты шеи у детей. Ультразвуковое исследование вилочковой железы. Транзиторная тимомегалия. Опухоли вилочковой железы и возможности ультразвукового исследования в их диагностике.

2. Учебно-тематический план дисциплины (в академических часах)

Номера разделов дисциплины (модулей) и тем	Контактная работа		Всего часов на контактную работу	Самостоятельная работа обучающегося	Итого часов	Индикаторы достижения компетенций	Используемые образовательные технологии, способы и методы обучения*	Формы текущего контроля успеваемости**
	Лекции	КПЗ						
Модуль 1. Ультразвуковое исследование при абдоминальном синдроме у детей								
1.1.		12	12	6	18	УК-1.1, УК-1.2, УК-3.1, УК-3.2, УК-4.1, УК-4.2, ПК-1.1	КС, ВК, НПК, ДИ, РИ, КС	Т, С, ЗС, Р
1.2.		12	12	6	18	УК-1.1, УК-1.2, УК-3.1, УК-3.2, УК-4.1, УК-4.2, ПК-1.1	КС, ВК, НПК, ДИ, РИ, КС	Т, С, ЗС, Р
1.3		12	12	6	18	УК-1.1, УК-1.2, УК-3.1, УК-3.2, УК-4.1, УК-4.2, ПК-1.1	КС, ВК, НПК, ДИ, РИ, КС	Т, С, ЗС, Р
1.4		12	12	6	18	УК-1.1, УК-1.2, УК-3.1, УК-3.2, УК-4.1, УК-4.2, ПК-1.1	КС, ВК, НПК, ДИ, РИ, КС	Т, С, ЗС, Р
1.5		12	12	6	18	УК-1.1, УК-1.2, УК-3.1, УК-3.2, УК-4.1, УК-4.2, ПК-1.1	КС, ВК, НПК, ДИ, РИ, КС	Т, С, ЗС, Р
1.6		12	12	6	18	УК-1.1, УК-1.2, УК-3.1, УК-3.2, УК-4.1, УК-4.2, ПК-1.1	КС, ВК, НПК, ДИ, РИ, КС	Т, С, ЗС, Р
Модуль 2 Ультразвуковое исследование пальпируемых образований шеи у детей								
2.1.		6	6	3	9	УК-1.1, УК-1.2, УК-3.1, УК-3.2, УК-4.1, УК-4.2, ПК-1.1	КС, ВК, НПК, ДИ, РИ, КС	Т, С, ЗС, Р

2.2		6	6	3	9	УК-1.1, УК-1.2, УК-3.1, УК-3.2, УК-4.1, УК-4.2, ПК-1.1	КС, ВК, НПК, ДИ, РИ, КС	Т, С, ЗС, Р
2.3		6	6	3	9	УК-1.1, УК-1.2, УК-3.1, УК-3.2, УК-4.1, УК-4.2, ПК-1.1	КС, ВК, НПК, ДИ, РИ, КС	Т, С, ЗС, Р
Зачет		6	6	3	9	УК-1.1, УК-1.2, УК-3.1, УК-3.2, УК-4.1, УК-4.2, ПК-1.1		Т, ЗС
ИТОГО		96	96	48	144			

***Образовательные технологии, способы и методы обучения** (с сокращениями): «круглый стол» (КС), деловая и ролевая учебная игра (ДИ, РИ), разбор клинических случаев (КС), посещение врачебных конференции, консилиумов (ВК), участие в научно-практических конференциях (НПК).

****Формы текущего контроля успеваемости** (с сокращениями): Т – тестирование, ЗС – решение ситуационных задач, С – собеседование по контрольным вопросам, Р - написание и защита реферата.

IV. Оценочные средства для контроля уровня сформированности компетенций (текущий контроль успеваемости, промежуточная аттестация по итогам освоения дисциплины)

Оценка уровня сформированности компетенций включает следующие формы контроля:

- текущий контроль успеваемости;
- промежуточную аттестацию.

1. Оценочные средства для текущего контроля успеваемости

Примеры заданий в тестовой форме:

Выберите один правильный ответ.

1. Выявленное при ультразвуковом исследовании замедление моторной функции желчного пузыря у детей чаще всего связано с

2. а) патологией печени
3. б) патологией желчного пузыря
4. в) патологией протоковой системы
5. г) патологией желудка и двенадцатиперстной кишки
6. д) не является каким-либо патогномичным симптомом

Эталон ответа: г

2. Надпочечник новорожденного ребенка дифференцирован на мозговой и корковый слои. Эта дифференцировка исчезает при ультразвуковом исследовании в возрасте

- а) 3 недели
- б) 1 месяца
- в) 2-6 месяцев**
- г) 1 года
- д) 2 лет

Эталон ответа: в

3. Толщина просвета интратанально расположенной лоханки у детей в возрасте 6-10 лет при ультразвуковом исследовании не должна превышать

- а) 2 мм
- б) 3 мм
- в) 4 мм
- г) 5 мм
- д) 6 мм

Эталон ответа: г

4. Повышение эхогенности одной или нескольких пирамид у новорожденного ребенка является признаком

- а) нефрокальциноза
- б) метаболической нефропатии
- в) гломерулонефрита

г) ацидоза первых суток жизни, проходит после восстановления водно-солевого баланса

д) врожденной аномалии развития

Эталон ответа: г

5. Эхографическая оценка анатомических особенностей мочевого пузыря у детей возможна только при

а) переполненной мочевом пузыре

б) заполнении до первого позыва

в) приеме мочегонных препаратов

г) искусственном ретроградном заполнении

д) подобная оценка невозможна

Эталон ответа: б

Критерии оценки тестового контроля:

- 70% и менее правильных ответов – **не зачтено**;

- 71% и более правильных ответов – **зачтено**.

Примеры контрольных вопросов для собеседования:

1. Нормативы размеров печени у детей.

2. Дифференциальная диагностика пилоростеноза и пилороспазма.

3. Желудочно-кишечные рефлюксы у детей.

4. Возрастные особенности панкреатитов у детей.

5. Спленомегалия у детей.

Критерии оценки при собеседовании:

- **зачтено** – выставляется при правильных ответах на вопросы;

- **не зачтено** – выставляется при неполных и, в основном, неправильных ответах на вопросы.

Примеры ситуационных задач:

Задача 1. Мальчик 11 месяцев на приеме у педиатра для проведения вакцинации. Рост ребенка на момент осмотра 73 см, вес 9,5 кг. Из анамнеза: на первом году жизни рос и развивался соответственно возрасту, часто длительно болел (респираторно-вирусные инфекции 3 раза, с обструктивным компонентом), прививается по индивидуальному календарю. Ранее направлен на ультразвуковое исследование вилочковой железы. По данным УЗИ: тимус расположен типично, имеет двудольное строение. Длина 52 мм, ширина 39 мм, толщина 20мм, Масса тимуса 27,3 г, Объем тимуса 19,5, тимический индекс 0,27%.

Задание:

1. Ваше заключение по данным ультразвукового исследования.

2. Определите варианты дальнейшей тактики ведения пациента.

Задача 2. Ребенок 7 лет проходит диспансеризацию перед школой. При УЗИ органов брюшной полости определяется кистозное образование в VII сегменте печени, расположенное под капсулой размеров 25 мм. Размеры печени соответствуют возрастной норме.

Задание:

1. Оцените данные ультразвукового исследования.
2. Ваше заключение (выберите из предложенных вариантов):
 1. Врожденная киста печени
 2. Эхококковая киста
 3. Врожденная киста диафрагмы
 4. Необходимо дифференцировать кисты печени и диафрагмы
3. Какие дополнительные исследования необходимо провести для дифференциальной диагностики очагового образования?

Критерии оценки при решении ситуационных задач:

- **зачтено** – правильно выставлен диагноз или предположение о заболевании, не менее 50% правильных ответов на поставленные вопросы;
- **не зачтено** – не сформулирован диагноз или неправильно выставлен диагноз. Нет ответа на большинство вопросов задачи и дополнительных вопросов.

2. Оценочные средства для промежуточной аттестации

1 этап – выполнение заданий в тестовой форме

Примеры заданий в тестовой форме:

Выберите один правильный ответ.

1. Высокоэхогенная, неоднородная щитовидная железа небольших размеров с неровными контурами у ребенка с умственной и физической отсталостью может быть признаком

- а) диффузного токсического зоба
- б) аутоиммунного тиреоидита
- в) врожденного гипотиреоза
- г) злокачественного поражения щитовидной железы
- д) йод-дефицитного состояния

Эталон ответа: в

2. Реактивные (вторичные) изменения при ультразвуковом исследовании поджелудочной железы у детей – это

- а) неспецифические изменения паренхимы, размеров поджелудочной железы, связанные с поражением других органов и систем, и исчезающие полностью или частично при лечении основного заболевания
- б) изменения паренхимы при инфекционных заболеваниях
- в) изменения паренхимы при аллергических состояниях
- г) изменения паренхимы при дисбактериозе

д) изменения паренхимы при гастродуодените

Эталон ответа: а

3. При инсулинозависимом диабете у детей при ультразвуковом исследовании

а) практически не встречаются ультразвуковые признаки поражения поджелудочной железы

б) характерно очаговое поражение поджелудочной железы

в) характерно диффузное поражение паренхимы поджелудочной железы

г) расширяется проток поджелудочной железы

д) изменяются контуры поджелудочной железы

Эталон ответа: а

4. Хвостатой долей печени называется

а) 1 сегмент

б) 2 сегмент

в) 3 сегмент

г) 2 и 3 сегменты

д) 4 сегмент

Эталон ответа: а

5. Диаметр ствола воротной вены у новорожденных детей при ультразвуковом исследовании колеблется между

а) 1-2 мм

б) 2-3 мм

в) 3-4 мм

г) 3,7-4,5 мм

д) 4-6 мм

Эталон ответа: г

Критерии оценки выполнения заданий в тестовой форме:

- 70% и менее правильных ответов – **не зачтено**;

- 71% и более правильных ответов – **зачтено**.

2 этап - проверка освоения практических навыков

Перечень практических навыков:

1. Провести исследование поджелудочной железы
2. Провести исследование печени и желчного пузыря
3. Провести исследование селезенки
4. Провести исследование почек
5. Провести исследование система воротной вены
6. Провести исследование щитовидной железы
7. Провести исследование матки
8. Провести исследование яичников

9. Провести исследования сосудов и лимфатических узлов малого таза, определить их локализацию, распространенность и степень выраженности
10. Провести ультразвуковое исследование в М- и В- модальном режиме
11. Провести основные измерения в М- и В- модальном режиме, исходя из возможностей ультразвукового диагностического прибора
12. Выявить ультразвуковые признаки изменений сердца. Ангиология
13. Выявить ультразвуковые признаки изменений магистральных сосудов, определить их локализацию, распространенность и степень выраженности
14. Методика исследования экстракраниальных отделов брахиоцефальных отделов.
15. Методика транскраниального дуплексного сканирования
16. Дуплексное исследование вен нижних конечностей.
17. Дуплексное исследование артерий нижних конечностей.

Критерии оценки выполнения практических навыков:

- **зачтено** – обучающий знает основные положения методики выполнения обследования больного, самостоятельно демонстрирует мануальные навыки, анализирует результаты лабораторного и инструментального исследований, выставляет диагноз заболевания и назначает лечение. В работе у постели больного допускает некоторые неточности (малосущественные ошибки), которые самостоятельно обнаруживает и быстро исправляет;

- **не зачтено** – обучающий не знает методики выполнения обследования больного, не может самостоятельно провести мануальное обследование больного, делает грубые ошибки в интерпретации результатов лабораторного и инструментального исследований, делает ошибки при формулировке диагноза и назначении лечения.

3 этап – итоговое собеседование по ситуационным задачам

Примеры ситуационных задач:

Задача 1. Новорожденный недоношенный ребенок в возрасте 13 дней жизни поступил в отделение реанимации в тяжелом состоянии с подозрением на септический процесс. При ультразвуковом исследовании органов брюшной полости печень увеличена в размерах, определяется газ в просвете ветвей воротной вены.

Задание:

Оцените данные ультразвукового исследования. Ваше заключение (выберите из предложенных вариантов):

1. Эхопризнаки высокой кишечной непроходимости.
2. Эхопризнаки течения некротического энтероколита
3. Эхопризнаки мекониевого илеуса
4. Эхопризнаки атрезии ануса

Задача 2. Ребенок 9 лет. Жалобы на периодические боли в животе после приема пищи. При ультразвуковом исследовании органов брюшной полости:

Печень - без структурных изменений. Желчный пузырь правильной формы, стенки не утолщены, осадок не определяется. В просвете – определяется гиперэхогенное однородное образование округлой формы размерами до 6 мм. Образование не смещается при осмотре на боку и в положении стоя. Желчные протоки не расширены.

Задание:

Оцените данные ультразвукового исследования. Ваше заключение (выберите из предложенных вариантов):

1. Эхопризнаки полипа желчного пузыря
2. Эхопризнаки конкремента желчного пузыря
3. Гиперпластический холестероз желчного пузыря

Какова тактика дальнейшего обследования и наблюдения для уточнения диагноза?

Критерии оценки собеседования по ситуационным задачам:

- **отлично** – ставится обучающему, обнаружившему системные, глубокие знания программного материала, необходимые для решения профессиональных задач, владеющему научным языком, осуществляющему изложение программного материала на различных уровнях его представления, владеющему современными стандартами диагностики, лечения и профилактики заболеваний, основанными на доказательной медицине;

- **хорошо** – заслуживает обучающий, обнаруживший полное знание программного материала;

- **удовлетворительно** – заслуживает обучающий, обнаруживший достаточный уровень знания основного программного материала, но допустивший погрешности при его изложении;

- **неудовлетворительно** – выставляется обучающему, допустившему при ответе на вопросы множественные ошибки принципиального характера.

Критерии выставления итоговой оценки:

- **зачтено** – на всех этапах промежуточной аттестации получены положительные оценки;

- **не зачтено** – на одном из этапов промежуточной аттестации получена неудовлетворительная оценка.

V. Учебно-методическое и информационное обеспечение дисциплины

1. Перечень основной и дополнительной учебной литературы, необходимой для освоения дисциплины:

а) основная:

1. Ультразвуковая диагностика / С. К. Терновой, Н. Ю. Маркина, М. В. Кислякова; под ред. С. К. Тернового. - 3-е изд., испр. и доп. - Москва : ГЭОТАР-Медиа, 2020. - 240 с.: ил. - 240 с. - ISBN 978-5-9704-5619-4. - URL : <https://www.rosmedlib.ru/book/ISBN9785970456194.html> (дата обращения: 08.09.2023). - Режим доступа : по подписке.- Текст : электронный.

2. Шмидт, Гюнтер. Ультразвуковая диагностика : практическое руководство: / Гюнтер Шмидт ; ред. А. В. Зубарев: пер. с англ.– 2-е изд. – Москва : МЕДпресс-информ, 2014. – 559 с. - ISBN 978-5-00030-126-5 – URL : Электронный каталог -Шмидт, Гюнтер - Ультразвуковая диагностика : Практическое руководство- Absorac (tvgmu.ru)

3. Хофер, Матиас. Ультразвуковая диагностика. Базовый курс / Матиас Хофер ; пер. А. И. Кушнеров : пер. с нем.– 2-е изд. – Москва : Медицинская литература, 2014 . – 128 с. - ISBN 978-5-89677-165-4. - URL: Электронный каталог -Хофер, Матиас - Ультразвуковая диагностика. Базовый курс- Absorac (tvgmu.ru)

б) дополнительная литература:

1. Ультразвуковая диагностика болезней вен [Текст]: руководство для практикующих врачей / Дмитрий Александрович Чуриков, Александр Иванович Кириенко. - 2-е изд., испр. и доп. - Москва: Литтерра, 2015. - 174 с.

2. Ультразвуковая визуализация воспалительных легочно-плевральных процессов [Текст]: методические рекомендации для врачей терапевтов, пульмонологов, торакальных хирургов и специалистов по ультразвуковой диагностике / Российский гос. мед.ун-т, Нижегородская гос. мед. акад. /ред. Г. И. Сторожаков, Б. Е. Шахов. - Москва: Медицинское информационное агентство, 2011. - 33 с.

3. Эхогистеросальпингография - Сенча А.Н. Издательство : МЕДпресс-информ Россия. Год издания: 2022, 48 с. Контраст-усиленное ультразвуковое исследование при диффузных заболеваниях печени - Борсуков А.В., Буеверов А.О. Издательство: Специальное Издательство Медицинских Книг. Россия, Год издания: 2021. 64 с.

4. УЗИ при заболеваниях артерий и вен нижних конечностей - Носенко Е.М. издательство: Видар-МРоссия, Год издания: 2022, 320 с. Ультразвуковая диагностика в цифрах : справочно-практическое руководство - Змитрович О.А. Издательство : СпецЛит. Россия, Год издания: 2021, 87 с.

5. Ультразвуковая диагностика. Голова и шея - Ахуджа Анил Т., Дай Юнис Ю. Л. Издательство: ПанфиловаРоссия, Год издания: 2021, 540 с. Ультразвуковая диагностика патологии вен нижних конечностей. Практическое руководство. Шульгина Л.Э., Куликов В.П. радиология, УЗД ангиология ортопедия. ВИДАР, 2020 .192 с

6. Эхография в эмбриональном периоде. Беременность в рубце на матке. М.А.Эсетов, А.М.Эсетов, радиология, УЗД акушерство гинекология, ВИДАР, 2020, 128 с Визуализация в дерматологии - Бард Р.Л. Издательство: ГЭОТАР-МедиаРоссия, Год издания: 2021, 232 с.

7. Нейросонология и нейровизуализация при инсульте - Вальдуэза Хосе М. Издательство: МедпрессРоссия, Год издания: 2022, 608 с.

8. Эхокардиография. Практическое руководство - Райдинг Э. Издательство: МедпрессРоссия, Год издания: 2021, 272 с. Жуков С. В., Королюк Е. Г.

2. Перечень учебно-методического обеспечения для

самостоятельной работы обучающихся по дисциплине

1. Цветкова, Н. В. Ультразвуковая диагностика заболеваний органов пищеварительной системы. Модуль 3 : атлас эхограмм для обучающихся по ДПО ВО (повышение квалификации, профессиональной переподготовки) по специальности Ультразвуковая диагностика / Н. В. Цветкова, А. А. Юсуфов ; Тверской государственный медицинский университет . – 12.5 Мб . – Тверь : [б. и.], 2023 . – 26 с. URL: <http://192.168.16.5/OpacUnicode/index.php?url=/notices/index/114136/default> - Текст : электронный.

2. Цветкова, Н. В. Ультразвуковая диагностика в гинекологии. Модуль 7 : атлас эхограмм для обучающихся по ДПО ВО (повышение квалификации, профессиональной переподготовки) по специальности «Ультразвуковая диагностика» / Н. В. Цветкова, А. А. Юсуфов ; Тверской государственный медицинский университет . – 133 Мб. – Тверь : [б. и.], 2023 . – 55 с. – URL: <http://192.168.16.5/OpacUnicode/index.php?url=/notices/index/114233/default> - Текст : электронный.

3. Перечень ресурсов информационно-телекоммуникационной сети «Интернет», необходимых для освоения дисциплины

Профессиональные базы данных, информационные справочные системы и электронные образовательные ресурсы:

Электронный справочник «Информио» для высших учебных заведений (www.informio.ru);

Электронный библиотечный абонемент Центральной научной медицинской библиотеки Первого Московского государственного медицинского университета им. И.М. Сеченова // <http://www.emll.ru/newlib/>;

Информационно-поисковая база Medline (<http://www.ncbi.nlm.nih.gov/pubmed>);

База данных «Российская медицина» (<http://www.scsml.rssi.ru/>)

Официальный сайт Министерства здравоохранения Российской Федерации // <https://minzdrav.gov.ru/>;

Российское образование. Федеральный образовательный портал. // <http://www.edu.ru/>; Клинические рекомендации: <http://cr.rosminzdrav.ru/>;

Электронный образовательный ресурс Web-медицина (<http://webmed.irkutsk.ru/>)

4. Перечень информационных технологий, используемых при осуществлении образовательного процесса по дисциплине, включая перечень программного обеспечения и информационных справочных систем

4.1. Перечень лицензионного программного обеспечения:

1. Microsoft Office 2016:

- Access 2016;

- Excel 2016;

- Outlook 2016;
 - PowerPoint 2016;
 - Word 2016;
 - Publisher 2016;
 - OneNote 2016.
2. ABBYY FineReader 11.0
 - 4 Система дистанционного обучения MOODLE
 5. Программное обеспечение «Среда электронного обучения 3KL»
 6. Компьютерная программа для статистической обработки данных SPSS
 7. Экспертная система обнаружения текстовых заимствований на базе искусственного интеллекта «Рукоконтекст»
 8. Справочно-правовая система Консультант Плюс

4.2. Перечень электронно-библиотечных систем (ЭБС):

1. Электронно-библиотечная система «Консультант студента» (www.studmedlib.ru);
2. Справочно-информационная система MedBaseGeotar (mbasegeotar.ru)
3. Электронная библиотечная система «elibrary» (<https://www.elibrary.ru/>)

5. Методические указания для обучающихся по освоению дисциплины.

VI. Описание материально-технической базы, необходимой для осуществления образовательного процесса по дисциплине

Приложение №3.

VII. Научно-исследовательская работа

1.1. Научно-исследовательская работа ординаторов (НИРО) является обязательным видом самостоятельной работы ординатора и выполняется в период освоения теоретической части обучения в рамках изучения дисциплины.

1.2. Основной целью выполнения НИРО является развитие клинического мышления, расширение и углубление теоретических знаний, приобретение опыта исследовательской деятельности.

1.3. Задачи НИРО:

систематизация теоретических знаний;
 овладение современными методами поиска, обработки и использования информации;

формирование навыков системного анализа медицинской информации, базирующегося на принципах доказательной медицины;

развитие навыков соблюдения основных этических принципов при планировании и проведении клинических исследований;

развитие навыков сбора и обработки клинико-эпидемиологических

данных и формировании навыков анализа практической деятельности;

формирование навыков и умений проведения статистического анализа результатов практической деятельности;

формирование навыков и умений написания текстов в научном стиле, презентации публичной речи, ведения дискуссии и полемики, редактированию текстов профессионального содержания.

1.4. НИРО хранятся в течение двух лет на выпускающих кафедрах, после чего уничтожаются по акту в установленном порядке.

2 Порядок подготовки и руководства научно-исследовательской работой ординатора

2.1. Тематика НИРО ежегодно разрабатывается сотрудниками кафедры. Тематика НИРО работ соответствует специальности ординатуры «Рентгенология» и обновляется не реже 1 раза в 3 года в соответствующих научных направлениях кафедры (распоряжение Правительства «О Программе фундаментальных научных исследований в Российской Федерации на долгосрочный период (2021-2030 годы)»).

2.2. Выбор и утверждение темы НИРО:

2.2.1 Ознакомление ординаторов с тематикой ИРО осуществляется в течение первого месяца обучения в ординатуре.

2.2.2 Ординаторам предоставляется право выбора темы НИРО. Ординатор имеет право изменить или уточнить тему НИРО в течение первых трех месяцев обучения по согласованию с руководителем и при положительном решении выпускающей кафедры.

2.2.3 Закрепление темы НИРО за ординатором производится в течение первого месяца обучения в ординатуре, о чем делается запись в индивидуальном плане ординатора.

2.3. Руководство научно-исследовательской работой ординатора:

2.3.1. Научное руководство НИРО осуществляет опытный преподаватель кафедры, назначенный заведующим кафедрой по согласованию с руководителем ординатора на весь период его обучения.

2.3.2. Научное руководство НИРО осуществляется в рамках часов, отводимых на руководство ординатором на весь период обучения.

2.3.3. В соответствии с темой НИРО руководитель:

- составляет задание на выполнение НИРО, включающее план-график выполнения НИРО;

- рекомендует ординатору необходимую литературу;

- проводит регулярные индивидуальные консультации;

- контролирует выполнение отдельных частей работы и работы в целом;

- проверяет окончательно оформленную работу;

- допускает к защите;

- оказывает помощь в подготовке защиты.

2.3.4. Задание на выполнение НИРО устанавливает границы и глубину исследования (разработки) темы, а также сроки представления работы на кафедру в завершённом виде.

2.4. НИРО выполняется ординатором самостоятельно. Допускается формирование исследовательских команд для организации работ на стыке научных дисциплин, комплексирования тематик и методик.

2.5. Руководитель ординатора несет ответственность за решения, выводы, правильность всех данных, представленных в работе.

2.6. НИРО выполняется на клинических базах ТГМУ;

2.7. В зависимости от тематики НИРО работа ординатора на базе государственных учреждений здравоохранения может заключаться в обработке первичной медицинской документации (в том числе и архивной) и в непосредственной работе с пациентами по теме исследования при условии обязательной курации руководителя НИРО (в том числе и во время дежурств в отделении); а также работе экспериментального характера на биологических объектах.

2.8. НИРО должна соответствовать следующим требованиям:

- иметь достаточный теоретический уровень;
- носить исследовательский характер;
- быть выполненной в соответствии с этическими принципами проведения клинического или экспериментального исследований;
- полученные результаты должны быть подвержены статистической обработке с применением современных методов;
- методы и методики исследования, а также результаты и выводы должны соответствовать принципам доказательной медицины;
- иметь обязательные самостоятельные выводы в заключение работы;
- иметь необходимый объем;
- быть выполненной в сроки, установленные планом-графиком.

2.9. Этапы выполнения НИРО.

2.9.1. Работа над темой состоит из трех этапов: подготовительного, основного и заключительного, включающих в себя ряд мероприятий. На подготовительном этапе ординатор:

- согласует тему и методику исследования с Этическим комитетом (с предоставлением информированного согласия пациента);
- определяет цель, задачи, структуру и методы исследования;
- осуществляет поиск и отбор теоретической и эмпирической информации (работа с каталогами, составление списка литературы, работа с книгой, выписки, тезисы, конспектирование, работа с историями болезни в архиве и в отделении, работа с пациентами), определяет ее объем;
- тщательно систематизирует отобранный материал, изучает его и составляет план работы.

VIII. Сведения об обновлении рабочей программы дисциплины
Представлены в Приложении № 4

**Фонды оценочных средств
для проверки уровня сформированности компетенций (части
компетенций) для промежуточной аттестации по итогам освоения
дисциплины**

**УК-1. Способен критически и системно анализировать, определять
возможности и способы применения достижения в области медицины и
фармации в профессиональном контексте**

1. Наибольшая лучевая нагрузка на пациента возникает при:

1. рентгеноскопии
2. рентгенографии
3. рентгенографии с люминесцентным экраном
4. флюорографии
5. верно 1, 4

**2. Из каких структурных элементов состоит цифровое
изображение:**

1. воксели
2. цифры
3. пиксели
4. графики
5. все перечисленное выше

**3. После получения аналоговых изображений можно ли менять их
яркость и интенсивность:**

1. можно
2. можно с помощью специальной программы
3. нельзя

4. Основные преимущества цифровых изображений:

1. уменьшение лучевой нагрузки
2. повышение качества изображений
3. создание трехмерных реконструкций
4. единый стандарт формата медицинских изображений
5. верно все

**5. Основными компонентами системы передачи и архивирования
цифровых изображений (PACS) являются:**

1. локальная компьютерная сеть
2. цифровой архив изображений
3. программы для демонстрации и обработки изображений
4. интерфейсы
5. верно все

6. Преимуществом цифровой рентгенографии является:

1. уменьшение лучевой нагрузки на пациента
2. отсутствие фотопроцесса

3. отсутствие потребности в рентгеновской пленке
4. более четкое изображение
5. верно все

7. Изображение при КТ получают в проекциях:

1. во всех
2. в сагиттальной
3. в аксиальной
4. во фронтальной

8. Основой изображения органов на КТ является:

1. естественная контрастность
2. плотность органов
3. построение изображения на основе шкалы плотности Хаунсфильда

9. Преимуществом КТ по сравнению с продольной томографией является:

1. высокое контрастное усиление
2. послойное томографирование
3. количественный анализ коэффициентов ослабления
4. все перечисленное выше

10. Наиболее информативным методом визуализации поджелудочной железы является:

- 1) УЗИ
- 2) обзорная рентгенография органов грудной полости
- 3) сцинтиграфия
- 4) МРТ
- 5) КТ

11. КТ-ангиограммы нельзя получить при:

1. электронно-лучевой томографии
2. спиральной томографии
3. шаговом режиме томографирования
4. мультиспиральной томографии
5. верно 2, 4
6. верно все

12. КТ сердца можно проводить при:

1. шаговом режиме томографирования
2. мультиспиральной томографии
3. спиральной томографии
4. электронно-лучевой томографии
5. верно все
6. верно 2, 4

13. При КТ полученное изображение является:

1. аналоговым
2. цифровым реконструированным
3. фотоотпечатком
4. аналогово-цифровым

14. Трехмерное изображение двигающихся органов получают при

использовании КТ:

1. мультиспиральной
2. шаговой
3. электронно-лучевой
4. спиральной
5. верно 1, 3

15. Наиболее быстрое сканирование получают при КТ-исследовании:

1. электронно-лучевом
2. спиральном
3. мультиспиральном
4. шаговом

16. КТ-исследование можно применять:

1. в детском возрасте
2. без ограничений возраста
3. только взрослым и лицам пожилого возраста
4. взрослым

17. В диагностике коронарного кальциноза наиболее достоверным исследованием является:

1. коронарография
2. рентгенография
3. электронно-лучевая томография
4. МРТ

18. Ангиография — это исследование:

1. бронхиального дерева
2. артериального русла
3. мочевыводящих путей

19. Контрастированием артериального русла называют:

1. флебографию
2. лимфографию
3. ангиографию

20. Основной задачей ангиографии является диагностика следующих состояний:

1. травматические повреждения костей
2. патологические изменения сосудистого русла
3. патологическое состояние при беременности

1	5
2	3
3	3
4	5
5	5
6	5
7	3

8	3
9	4
10	4,5
11	3
12	6
13	2
14	5
15	1
16	2
17	3
18	2
19	3
20	2

2) Типовые задания для оценивания результатов сформированности компетенции на уровне «Уметь» (решать типичные задачи на основе воспроизведения стандартных алгоритмов решения):

1. Стандарт оснащения кабинета ультразвуковой диагностики в поликлинике
2. Провести сравнительный анализ аппаратов ультразвукового сканирования
3. Анализ результатов ультразвуковых исследований с применением телемедицинских технологий при направлении медицинских изображений в другую медицинскую организацию.
4. Оформление Протокола исследования.
5. Стандарт оснащения Кабинета рентгеновского маммографического
6. Стандарт оснащения Кабинета рентгеновского стоматологического
7. Стандарт оснащения Кабинета рентгеновской компьютерной томографии
8. Направление на ультразвуковое исследование
9. Запись в листе назначений и их выполнения
10. Направление на рентгенологическое исследование, при котором планируются проведение инвазивных процедур, введение лекарственных препаратов
11. Проведение ультразвуковых исследований в рамках оказания медицинской помощи при санаторно-курортном лечении:
12. Контрольная карта диспансерного наблюдения
13. Составление заключения по экспертизе живого лица.
14. Организация диспансеризации на участке,
15. Анализ заболеваемости с временной утратой трудоспособности
16. Клиническое обследование больного
17. Оценка гормональных исследований крови (ТТГ, Т3,Т4, катехоламины, ванилил-миндальная кислота, ренин, альдостерон)

18. Первая врачебная помощь при неотложных состояниях - Травма.
 19. Мероприятия по радиационной защите пациентов и персонала при рентгенологических исследованиях
 20. Дозиметрический контроль

3) Типовые задания для оценивания результатов сформированности компетенции на уровне «Владеть» (решать усложненные задачи на основе приобретенных знаний и умений, с их применением в нетипичных ситуациях, формируется в процессе практической деятельности):

Задача 1. Численность медицинского персонала организации составляет 25 врачей. ведущих амбулаторный прием. Какова численность персонала рентгеновского отделения амбулаторно-поликлинического учреждения?

- 1 должность врача-рентгенолога
 - 2 должность врача-рентгенолога**
 - 3 должность врача-рентгенолога
 - 4 должность врача-рентгенолога
 - 5 должность врача-рентгенолога
- Укажите нормативные документы.
 Приказ МЗ РФ № 560 от 09.06.2020.

Задача 2. Каковы сроки хранения рентгенограмм при отсутствии патологии, при патологических изменениях, а также рентгенограмм больных детей (соответственно)?

при отсутствии патологии	при патологических изменениях	больных детей
1 год	1 год,	3 года,
2 года,	3 года	6 лет,
5 лет,	5 лет	8 лет
10 лет	10 лет	10 лет

Укажите нормативные документы.
 Приказ МЗ РФ №560 от 09.06.2020.

Задача 3.

1. Для снижения суммационного эффекта при рентгенологическом исследовании можно использовать
- многопроекционного исследования
 - снижения напряжения
 - нестандартной проекции
 - послойного исследования
2. Какие категории установлены для облучаемых лиц:
 3. Укажите Нормируемые Пределы доз величины персонал (группа А)

население.

Нормируемые величины	Пределы доз	
	персонал (группа А)	население
Эффективная доза	20 мЗв в год в среднем за любые последовательные 5 лет, но не более 50 мЗв в год	1 мЗв в год в среднем за любые последовательные 5 лет, но не более 5 мЗв в год
Эквивалентная доза за год в хрусталике глаза	150 мЗв	15 мЗв
коже	500 мЗв	50 мЗв
кистях и стопах	500 мЗв	50 мЗв

Эталон ответа: 1-послойное исследование, 2-- персонал (группы А и Б);
- все население, включая лиц из персонала вне сферы и условий их производственной деятельности.

Задача 4. Наибольшее значение в дифференциальной диагностике дистопии и нефроптоза имеет

1. уровень расположения лоханки
2. длина мочеточника
3. уровень отхождения почечной артерии
4. расположение мочеточника, длина мочеточника и уровень отхождения почечной артерии

Выберите методы для дифференциальной диагностики дистопии и нефроптоза

1. коронарография
2. рентгенография
3. электронно-лучевая томография
4. МРТ
5. КТ
6. УЗИ

Эталон ответа: 3, 5.

Задача 5. Какая из приведенных контрастных методик исследования имеет терапевтический эффект?

- пневмомаммография
- дуктография
- пневокистография
- двойное контрастирование протоков

Эталон ответа: пневокистография. Опишите методику.

Задача 6. Вы проводите рентгенологические исследования органов грудной клетки. Укажите расчетные нормы времени на проведение следующих исследований:

Рентгеноскопия органов грудной клетки
 Рентгенография (обзорная) грудной клетки в одной проекции
 в двух проекциях
 Рентгеноскопия и рентгенография сердца с контрастированным
 пищеводом
 Рентгенография гортани
 Рентгенография сердца, диафрагмы
 Эталон ответа

Рентгеноскопия органов грудной клетки	10 мин.
Рентгенография (обзорная) грудной клетки в одной проекции	10 мин.
в двух проекциях	15 мин.
Рентгеноскопия и рентгенография сердца с контрастированным пищеводом	20 мин.
Рентгенография гортани	10 мин.
Рентгенография сердца, диафрагмы	19 мин.

Задача 7.

Пациент Н. 66 лет

Результаты УЗИ.

Печень размерами: КВР правой доли – 120 мм, толщина правой доли 98 мм, левой 55 мм, контуры ровные. Эхогенность паренхимы обычная. Эхоструктура не однородная. Звукопроводимость удовлетворительная. Диафрагма визуализируется удовлетворительно. Внутривеночные желчные протоки не расширены. Периферический сосудистый рисунок визуализируется удовлетворительно. Воротная вена 12 мм. Печеночные вены: 10мм. Нижняя полая вена: 23 мм. Холедох 4 мм.

Желчный пузырь расположен типично. Размеры пузыря: 69х37 мм. Контур ровный. Форма пузыря правильная. Стенки пузыря не утолщены. Содержимое гомогенное.

Поджелудочная железа размерами: 26х18х12мм. Контур ровный. Эхогенность паренхимы средняя. Эхоструктура однородная. Вирсунгов проток не расширен.

Селезенка расположена типично. Размеры селезенки: 100х37мм. Эхоструктура паренхимы однородная.

Почки расположены типично. Размеры почек: справа 102х34х45мм, слева 103х46х49мм. Контур ровный. Толщина паренхимы слева 18 мм. Справа 19 мм. Эхогенность коркового вещества обычная. Кортико - медуллярная дифференциация выражена обычно. Дифференциация “паренхима - почечный синус” четкая. Чашечно-лоханочный комплекс не расширен. Конкременты не определяются.

Мочевой пузырь наполнен достаточно, стенки его гладкие и ровные. Остаточной мочи 120 мл.

Предстательная железа размерами 59x48x34мм, контуры ее неровные, капсула не визуализируется, нарушена анатомо-физиологическая дифференцировка тканей железы: на фоне повышенной эхогенности в периферической зоне справа визуализируется образование с нечеткими неровными контурами, неоднородной структуры, пониженной эхогенности с гиперэхогенными включениями, размерами 34x29мм.

Семенные пузырьки симметричные и размерами до 6 мм в диаметре.

Задание:

Напишите заключение по данным УЗИ.

Ваши рекомендации пациенту.

Какие дополнительные методы лучевой диагностики необходимо назначить для уточнения диагноза?

С какими заболеваниями проводить дифференциальную диагностику?

Ответ: ЗАКЛЮЧЕНИЕ: Диффузное увеличение и узловое образование предстательной железы – УЗИ признаки опухоли.

Направить к урологу в стационар онкодиспансера, необходима ЦДК облпсти образования и пункционная биопсия.

Контрольный осмотр в динамике на фоне лечения.

Задача 8.

Пациент Н. 26 лет

Результаты УЗИ.

Печень размерами: КВР правой доли – 120 мм, толщина правой доли 98 мм, левой 55 мм, контуры ровные. Эхогенность паренхимы обычная. Эхоструктура не однородная. Звукопроводимость удовлетворительная. Диафрагма визуализируется удовлетворительно. Внутрпеченочные желчные протоки не расширены. Периферический сосудистый рисунок визуализируется удовлетворительно. Воротная вена 12 мм. Печеночные вены: 10мм. Нижняя полая вена: 23 мм. Холедох 4 мм.

Желчный пузырь расположен типично. Размеры пузыря: 69x37 мм. Контуры ровные. Форма пузыря правильная. Стенки пузыря не утолщены. Содержимое гомогенное.

Поджелудочная железа размерами: 26x18x12мм. Контуры ровные. Эхогенность паренхимы средняя. Эхоструктура однородная. Вирсунгов проток не расширен.

Селезенка расположена типично. Размеры селезенки:100x37мм. Эхоструктура паренхимы однородная.

Почки расположены типично. Размеры почек: справа 102x34x45мм, слева 103x46x49мм. Контуры ровные. Толщина паренхимы слева 18 мм. Справа 19 мм. Эхогенность коркового вещества обычная. Кортико - медуллярная дифференциация выражена обычно. Дифференциация “паренхима - почечный синус” четкая. Чашечно-лоханочный комплекс не расширен. Конкременты не определяются.

Мочевой пузырь наполнен достаточно, стенки его гладкие и ровные. Остаточной мочи нет.

Предстательная железа размерами 52x45x34мм, контуры ее неровные, капсула не визуализируется, нарушена анатомо-физиологическая дифференцировка тканей железы: на фоне несколько пониженной эхогенности в периферической зоне слева визуализируется образование неоднородной структуры, более пониженной эхогенности с гиперэхогенными включениями, размерами 22x23мм.

Семенные пузырьки симметричные и размерами до 9 мм в диаметре.

Задание:

Напишите заключение по данным УЗИ.

Ваши рекомендации пациенту.

Какие дополнительные методы лучевой диагностики необходимо назначить для уточнения диагноза?

С какими заболеваниями проводить дифференциальную диагностику?

Ответ: **ЗАКЛЮЧЕНИЕ:** Диффузное увеличение и узловое образование предстательной железы – УЗИ признаки острого простатита и абсцесса. Расширение семенных пузырьков.

Направить к урологу в стационар,

Контрольный осмотр в динамике на фоне лечения.

Задача.9.

Пациент Н. 56 лет Жалобы на интенсивные боли в левом боку, учащенное мочеиспускание. Объективно: состояние средней тяжести. Пульс 93 ударов в минуту, АД 150x90 мм р. ст. При пальпации болезненность живота.

Результаты УЗИ.

Печень размерами: КВР правой доли – 123 мм, толщина правой доли 100 мм, левой 69 мм, контуры ровные. Эхогенность паренхимы обычная. Эхоструктура не однородная. Звукопроводимость удовлетворительная. Диафрагма визуализируется удовлетворительно. В левой доле печени образование 23x20мм анэхогенное гомогенное, с акустическим усилением по задней стенке образования. Внутривенные желчные протоки не расширены. Периферический сосудистый рисунок визуализируется удовлетворительно. Воротная вена 10 мм. Печеночные вены: 8 мм. Нижняя полая вена: 23 мм. Холедох 4 мм.

Желчный пузырь расположен типично. Размеры пузыря: 69x37 мм. Контуры ровные. Форма пузыря правильная. Стенки пузыря не утолщены. Содержимое гомогенное.

Поджелудочная железа размерами: 28x18x12мм. Контуры ровные. Эхогенность паренхимы повышена. Эхоструктура однородная. Вирсунгов проток не расширен.

Селезенка расположена типично. Размеры селезенки:100x37мм. Эхоструктура паренхимы однородная.

Почки расположены типично. Размеры почек: справа 102x34x45мм, слева 123x56x59мм. Контуры ровные. Толщина паренхимы слева 8 мм. Справа 19 мм. Эхогенность коркового вещества обычная. Кортико -

медуллярная дифференциация выражена обычно. Дифференциация “паренхима - почечный синус” четкая. Чашечно-лоханочный комплекс справа не расширен, слева отмечается дилатация чашечно-лоханочного комплекса: лоханка 54x45мм и чашечки до 15 мм расширены. Слева в чашечке верхнего полюса гиперэхогенное образование 6 мм, дающее четкую акустическую тень. В области нижней части лоханочно-мочеточникового сегмента гиперэхогенное образование 7x6 мм.

Мочевой пузырь наполнен достаточно, стенки его гладкие и ровные. Остаточная моча - 100 мл.

Предстательная железа размерами 56x45x34мм, контуры ее неровные, капсула утолщена, структура неоднородная с участками повышенной эхогенности, со скоплением мелких гиперэхогенных включений в периферической зоне и наличием мелких анэхогенных образований в периферической зоне железы, вокруг простатического отдела уретры линейные гиперэхогенные включения.

Задание:

Напишите заключение по данным УЗИ.

Ваши рекомендации пациенту.

Какие дополнительные методы лучевой диагностики необходимо назначить для уточнения диагноза?

С какими заболеваниями проводить дифференциальную диагностику?

Ответ: ЗАКЛЮЧЕНИЕ: Киста печени. Конкременты в левой почке. Обструктивная дилатация левой почки, камень лоханочно-мочеточникового сегмента слева.

Диффузные изменения предстательной железы и ее увеличение – признаки хронического простатита и аденомы 2 ст.

Направить к урологу в стационар,

Необходима экскреторная урография.

Контрольный осмотр в динамике на фоне лечения.

Задача 10.

Пациент 50 лет. В анамнезе резекция правой доли щитовидной железы.

Результаты исследования.

Щитовидная железа расположена обычно.

Размеры правой доли: длина 32 мм, толщина 10 мм, ширина 9 мм.

Размеры левой доли: длина 45 мм, толщина 24 мм, ширина 28 мм.

Толщина перешейка 4 мм.

Объем правой доли 1,4 куб.см.

Объем левой доли 14,5 куб.см.

Общий объем железы 15,9 куб.см.

Контуры железы нечеткие, неровные. Эхогенность смешанная. Эхоструктура железы неоднородная за счет чередования участков пониженной эхогенности небольших размеров. В среднем сегменте левой доли определяется изоэхогенное округлое образование неоднородной структуры (с участками повышенной и пониженной эхогенности) с

гипоэхогенным контуром, размерами 18x25x19 мм.

ЗАКЛЮЧЕНИЕ: Состояние после резекции щитовидной железы. Признаки увеличения левой доли щитовидной железы. Признаки узлового образования щитовидной железы.

Рекомендовано: консультация эндокринолога, контрольное ультразвуковое исследование через 6 месяцев.

ЗАДАНИЕ: ОТВЕТ:

Правильно ли сформулировано заключение? Нет

Как Вы оцените тиреоидный объем? Объем в норме

Оцените узловое образование по описанию. Аденома

Как Вы оцените экоструктуру заболевания? Аутоиммунный процесс

Правильно ли даны рекомендации? Нет, нужна пункция узла

Ответ:

Заключение: Состояние после резекции щитовидной железы. Признаки диффузных изменений структуры щитовидной железы по типу аутоиммунного тиреоидита. Узловое образование левой доли щитовидной железы (УЗ-признаки аденомы) рекомендована пункция узлового образования.

Задача 11.

Пациент 35 лет.

Результаты исследования.

Щитовидная железа расположена обычно.

Размеры правой доли: длина 52 мм, толщина 19 мм, ширина 23мм.

Размеры левой доли: длина 45 мм, толщина 24 мм, ширина 28 мм.

Толщина перешейка 4 мм.

Контуров железы нечеткие, неровные. Эхогенность смешанная. Экоструктура железы неоднородная за счет чередования участков пониженной эхогенности небольших размеров. В среднем сегменте левой доли определяется изоэхогенное округлое образование неоднородной структуры (с участками повышенной и пониженной эхогенности) с гипоэхогенным контуром, размерами 18x25x19 мм. периферический и интранодулярный кровотоком. МАС 28 см\с и ИР-0.40

ЗАКЛЮЧЕНИЕ: Признаки увеличения щитовидной железы. Признаки узлового образования щитовидной железы – с явлениями гиперфункции.

Рекомендовано: консультация эндокринолога, контрольное ультразвуковое исследование через 6 месяцев.

ЗАДАНИЕ: ОТВЕТ:

Правильно ли сформулировано заключение? Да

Как Вы оцените тиреоидный объем? Объем в норме

Оцените узловое образование по описанию. Аденома

Как Вы оцените экоструктуру заболевания? Аутоиммунный процесс

Правильно ли даны рекомендации? нужна пункция узла

Задача 12

Пациентка А. 44 года

Жалобы на болезненность молочных желез перед менструацией и отделяемое их сосков

День менструального цикла цикла: 6.

В анамнезе 1 роды и 2 медицинских аборта

Результаты исследования.

Тип строения молочных желез репродуктивный. Молочные железы с преобладанием железистой ткани. Фиброгландулярный комплекс представлен диффузно расположенным комплексом повышенной эхогенности толщиной 19 мм, с преобладанием фиброзной ткани повышенной эхогенности и мелкими анэхогенными включениями диаметром до 3-5 мм. Дифференцировка тканей не четкая. Протоки 2 мм.

Справа на 9 часах визуализируется образование с не четкими не ровными контурами, размерами 12x10 мм, анэхогенное не гомогенное, позади образования визуализируется слабая акустическая неправильной формы тень. Вокруг образования визуализируется кровотоки, МАС – 23 см\с и ИР – 0.45

Задание:

Напишите заключение по данным УЗИ.

Ваши рекомендации пациенту.

Какие дополнительные методы лучевой диагностики необходимо назначить для уточнения диагноза?

С какими заболеваниями проводить дифференциальную диагностику?

Ответ: 1. ЗАКЛЮЧЕНИЕ: Фидрозно-кистозная мастопатия по смешанному типу. Рак молочной железы справа

2. Необходима пункционная биопсия.

3. Дифференцировать необходимо с нагноившейся кистой.

Задача 13

Пациентка Д. 40 года.

Результаты исследования.

Щитовидная железа расположена обычно.

Размеры правой доли: длина 45 мм, толщина 20 мм, ширина 22 мм.

Размеры левой доли: длина 42 мм, толщина 21 мм, ширина 19 мм.

Толщина перешейка 5 мм.

Контуров железы не четкие, не ровные. Эхогенность умеренно понижена. Эхоструктура железы неоднородная за счет чередования участков различной эхогенности. Узловое образование смешанной эхогенности определяются: в среднем сегменте правой доли с не четкими контурами размерами 25x22x22 мм с внутренним пристеночным эхогенным компонентом размерами 6x7 мм с периферическим и интранодулярным кровотоком. Скорость кровотока внутри образования 28 см\с и ИР 0.34

Визуализируются лимфоузлы шеи задней группы с правой стороны размерами 23x20 мм пониженной эхогенности с выраженным кровотоком внутри узла

Задание:

Напишите заключение по данным УЗИ.

Ваши рекомендации пациенту.

Какие дополнительные методы диагностики необходимо назначить для уточнения диагноза?

С какими заболеваниями проводить дифференциальную диагностику?

Ответ:

ЗАКЛЮЧЕНИЕ: Признаки диффузного увеличения щитовидной железы с диффузными изменениями структуры по типу аутоиммунного тиреоидита. Признаки рака правой доли.

Консультация эндокринолога.

Определение уровня гормонов в крови: ТТГ, Т3, Т4, антитела. Необходима пункционная биопсия гетерогенного узла правой доли . Исключить аутоиммунный тиреоидит и аденому правой доли.

Задача 15.

Профилактический осмотр

Пациентка В 49 лет

Результаты исследования.

Тип строения молочных желез менопаузальный. Молочные железы с преобладанием жировой ткани. Фиброгландулярный комплекс полностью заменен жировой тканью. Дифференцировка тканей четкая. Протоки не расширены.

В правой молочной железе на 12 часах гиперэхогенное с четкими ровными контурами образование размерами 12x13 мм. аваскулярное.

Измененные регионарные лимфоузлы не определяются.

Задание:

Напишите заключение по данным УЗИ.

Ваши рекомендации пациенту.

Какие дополнительные методы лучевой диагностики необходимо назначить для уточнения диагноза?

С какими заболеваниями проводить дифференциальную диагностику?

- Ответ: 1. **ЗАКЛЮЧЕНИЕ:** Липогранулема
2. Необходим УЗ контроль через 3 месяца.
3. Маммография
4. С гемангиомой

Задача 16.

Пациентка А. 24 года. 2 месяца после родов. Жалобы на боль в молочных железах, температура до 38°

Результаты исследования.

Тип строения молочных желез оактационный. Молочные железы с преобладанием железистой ткани. В проекции фиброгландулярного комплекса на 15 часах слева визуализируется участок неправильной формы пониженной эхогенности размерами 28x34мм, внутри этого участка

визуализируется овоидной формы образование размерами 34x23 мм с нечеткими неровными гиперэхогенными контурами и гиперэхогенной капсулой, образование анэхогенное с мелкодисперсной дифференцировкой тканей четкая. Протоки расширены до 4 мм. Измененные регионарные лимфоузлы не определяются.

Задание:

Напишите заключение по данным УЗИ.

Ваши рекомендации пациенту.

Ответ: 1. ЗАКЛЮЧЕНИЕ: Острый мастит с абсцессом

2. Необходимо хирургическое лечение

Задача 17.

Пациентка. Ю. 27 лет

Результаты ТА+ТВ исследования:

Тело матки определяется в обычном положении. Контуров четкие, ровные. Размеры: длина 58 мм, толщина 49 мм, ширина 57 мм. Форма шаровидная. Строение миометрия изменено за счет узлов по передней стенке по 32 мм

Полость матки линейная. В полости матки гиперэхогенное образование размерами 12x10 мм. Внутриопухольный кровоток 3 см/с и ИР - 0.67

Эндометрий толщиной 3 мм. Строение его соответствует менопаузе

Правый яичник не увеличен: 54x30 мм. Форма обычная. Фолликулярный аппарат имеет обычное строение.

Левый яичник не увеличен: 32x17 мм. Форма обычная. Фолликулярный аппарат имеет обычное строение.

Свободная жидкость в позадиматочном пространстве не выявлена.

Задание:

Напишите заключение по данным УЗИ.

Ваши рекомендации пациенту.

Какие дополнительные методы диагностики необходимо назначить для уточнения диагноза?

С какими заболеваниями проводить дифференциальную диагностику?

Ответ:

1. ЗАКЛЮЧЕНИЕ: Полип эндометрия –

2. Консультация гинеколога.

3. Выскабливание полости матки

4. С эндометриозом

Задача 18.

Пациентка Т. 34 года предъявляет жалобы на болезненные обильные менструации и постоянные боли внизу живота. День цикла 9.

Результаты ТА+ТВ исследования:

Тело матки определяется в обычном положении. Контуров четкие, ровные. Размеры: длина 99 мм, толщина 69 мм, ширина 67 мм. Форма шаровидная. Строение миометрия изменено за счет узлов по передней стенке

по 20 мм и участков более высокой эхогенности, чем миометрий, захватывающие средний и наружный слой на фоне которых видны анэхогенные образования по 23 мм.

Полость матки линейная. Эндометрий толщиной 6 мм. Строение его соответствует фазе цикла. Структура однородная. Контуры эндометрия не четкие, не ровные.

Правый яичник не увеличен: 34x27 мм. Форма обычная. Фолликулярный аппарат имеет обычное строение. В яичнике визуализируется образование 34x33 мм анэхогенное гомогенное тонкостенное.

Справа и сбоку от яичника визуализируется веретенообразной формы образование размерами 29x13 мм с неоднородным преимущественно гипоехогенным содержимым.

Левый яичник не увеличен: 32x27 мм. Форма обычная. Фолликулярный аппарат имеет обычное строение.

Свободная жидкость в позадиматочном пространстве не выявлена.

Задание:

Напишите заключение по данным УЗИ.

Ваши рекомендации пациенту.

Какие дополнительные методы лучевой диагностики необходимо назначить для уточнения диагноза?

С какими заболеваниями проводить дифференциальную диагностику?

Ответ:

1. **ЗАКЛЮЧЕНИЕ:** Эндометриоз матки 3 степени в сочетании с миомой матки до 9 недель. Киста фолликулярная правого яичника. Правосторонний

2. Консультация гинеколога.

3. Нет необходимости.

4. С варикоэнозными венами матки и гидросальпинксом.

Задача 19.

Пациентка Л, 29 лет.

Дата последней менструации: 10.07.

Дата поступления в стационар 17.08.

Жалобы на мажущие выделения из половых путей.

Беременностей не было.

Анамнез: . С 16.08 мажущие кровянистые выделения.

17.08 осмотр в ЖК с диагнозом начавшийся самопроизвольный выкидыш направлена в гинекологическое отделение на сохраняющую беременность терапию.

St. pres Состояние удовлетворительное. Кожные покровы бледные. Рс 86 в 1 мин. АД 110/60 Живот мягкий безболезненный. Стул и мочеиспускание в норме.

St.gyn Ш/матки чистая. Наружный зев точечный. Выделения – кровянистые темные, незначительные.

Тело матки увеличено до 5 нед беременности, отклонено кзади.

Придатки не определяются. Своды свободные.

Осмотр 20.08. - аналогично от 17.08

Осмотр 21.08. Жалобы на мажущие кровянистые выделения, тянущие боли в правой подвздошной области. Остальное аналогично от 17.08 22.08 Жалобы на боли внизу живота справа, мажущие выделения из половых путей с тенденцией к усилению.

Состояние удовлетворительное. Ps 84 Живот мягкий болезненный в правой подвздошной области. Выделения кровянистые темные в умеренном количестве. Тест на беременность положительный.

Результаты ТА+ТВ исследования:

Тело матки определяется в retroversio-flexio. Контуры четкие, ровные. Размеры: длина 54 мм, толщина 43 мм, ширина 48 мм. Форма обычная. Строение миометрия не изменено.

Полость матки линейная. Эндометрий толщиной 12 мм, гиперэхогенный. Граница с миометрием четкая.

Шейка матки обычных размеров. Цервикальный канал не расширен.

Правый яичник увеличен: 51x28 мм. Форма обычная. В нем определяется гипоехогенное образование диаметром 19 мм (эхографически вероятнее желтое тело) и гетерогенное образование с нечеткими контурами размерами 28x21 мм.

Левый яичник не увеличен: 31x18 мм. Форма обычная. Фолликулярный аппарат имеет обычное строение.

Свободная жидкость в позадиматочном пространстве не выявлена.

Задание:

Напишите заключение по данным УЗИ.

Ваши рекомендации пациенту.

Какие дополнительные методы диагностики необходимо назначить для уточнения диагноза?

С какими заболеваниями проводить дифференциальную диагностику?

Ответ:

1. Заключение: Подозрение на правостороннюю внематочную беременность

2. Ляпороскопия для уточнения диагноза.

ЗАДАЧА 20

Пациент К. 56 лет

Анамнез: жалобы на сильные ноющие боли в поясничных областях, больше справа

учащенное мочеиспускание. Болен в течение недели. Последние 2 дня нарастание температуры от субфебрильной до 39,0 градусов.

Объективно: Общее состояние средней тяжести. Кожные покровы обычной окраски. Пульс

88 в мин. , АД 160/90 мм рт. ст.. Язык влажный . Живот симметричен, не вздут, мягкий во всех отлелах, безболезненный. Симптомов раздражения брюшины нет. Симптом поколачивания по поясничной области положителен

с обеих сторон, больше справа.

Протокол УЗИ

ПЕЧЕНЬ: размеры долей (толщина) правой доли 110мм, левой 61мм. Контуры ровные. Структуры дифференцированы. Паренхима гомогенная – без патологических включений образований. Воротная вена 11мм.

ЖЕЛЧНЫЙ ПУЗЫРЬ: 83х25мм-деформирован. Стенки утолщены до 3-4мм. Содержимое гомогенное – без патологических включений и образований. Общий желчный проток 5мм.

ПОДЖЕЛУДОЧНАЯ ЖЕЛЕЗА: размеры сегментов (толщина) головка – тело – хвост

25 – 20-24мм. Контуры ровные. Паренхима повышенной эхогенности, однородной структуры-

без достоверных признаков патологических включений и образований. Вирсунгов проток 1мм.

СЕЛЕЗЕНКА: 109х45мм- топография не изменена. Контуры ровные. Структуры дифференцированы. Паренхима гомогенная – без патологических включений и образований.

Селезеночная вена 5-6мм.

ПОЧКИ:

Правая 145х65мм- топография не изменена, физиологическая подвижность резко снижена. Структуры плохо дифференцирована (паренхима - почечный синус) Контуры нечеткие. Без гидронефротических изменений. Паренхима 20-24мм повышенной эхогенности с гипоэхогенным образованием в верхнем сегменте до 20мм, неоднородной структуры.

Левая 140х65мм – топография не изменена, физиологическая подвижность снижена. Контуры нечеткие. Структуры дифференцированы нечетко. Паренхима повышенной эхогенности толщиной 20-23мм – без достоверных признаков патологических включений и образований.

МОЧЕВОЙ ПУЗЫРЬ: стенки с нечеткими и неровными внутренними стенками 6-8мм. Содержимое гомогенное с гиперэхогенными включениями в виде «взвеси» без акустической тени. Мочеточники в дистальных отделах не дилатированы.

Задание:

Напишите заключение по данным УЗИ.

Ваши рекомендации пациенту.

Какие дополнительные методы лучевой диагностики необходимо назначить для уточнения диагноза?

С какими заболеваниями проводить дифференциальную диагностику?

Ответ:

ЗАКЛЮЧЕНИЕ: Признаки хр. холецистита. Диффузные изменения паренхимы почек.

Абсцесс? правой почки, признаки цистита.

РЕКОМЕНДОВАНО: срочная консультация уролога.

Обзорная рентгенография почек

Дифференцировать необходимо с карбункулом и опухолью.

ПК-1. Проведение ультразвуковых исследований и интерпретация их результатов

1) Типовые задания для оценивания результатов сформированности компетенции на уровне «Знать» (воспроизводить и объяснять учебный материал с требуемой степенью научной точности и полноты):

1. Процесс, на котором основано применение ультразвукового метода исследования - это:

- а) визуализация органов и тканей на экране прибора;
- б) взаимодействие ультразвука с тканями тела человека;
- в) прием отраженных сигналов;
- г) распространение ультразвуковых волн;
- д) серошкальное представление изображения на экране прибора.

2. Ультразвук - это звук, частота которого не ниже:

- а) 15 кГц;
- б) 20000 Гц;
- в) 1 МГц;
- г) 30 Гц;
- д) 20 Гц.

3. На сканограммах в проекции исследуемого объекта получено изображение равноудаленных линейных сигналов средней или небольшой интенсивности. Как называется артефакт?

- а) реверберация
- б) артефакт фокусного расстояния
- в) артефакт толщины центрального луча
- г) артефакт рефлексии
- д) артефакт рефракции

4. Возникновение артефакта в виде «хвоста кометы» обусловлено:

- а) крайне высокой плотностью объекта
- б) неадекватной частотой работы прибора
- в) неадекватным фокусным расстоянием
- г) возникновением собственных колебаний в объекте
- д) все перечисленное верно

5. Структура паренхимы неизменной печени при УЗИ представляется как:

- а) мелкозернистая;
- б) крупноочаговая;
- в) множественные участки повышенной эхогенности;
- г) участки пониженной эхогенности;

д) участки средней эхогенности.

6. Колебания нормального размера основного ствола воротной вены при УЗИ обычно составляют:

- а) 7-8 мм;
- б) 5-8 мм;
- в) 15-20 мм;
- г) 17-21 мм;
- д) 9-14 мм.

7. При УЗИ допустимые размеры диаметра печеночных вен на расстоянии до 2-3 см от устьев при отсутствии патологии не превышают:

- а) 3-5 мм;
- б) 5-10 мм;
- в) 10-14 мм;
- г) 15-22 мм
- д) 25-40 мм.

8. При УЗИ взрослых допустимыми размерами толщины правой и левой долей печени обычно являются:

- а) правая до 152-165 мм , левая до 60 мм;
- б) правая до 120-140 мм , левая до 60 мм;
- в) правая до 172-185 мм , левая до 50 мм;
- г) правая до 142-155 мм , левая до 75 мм;
- д) правая до 170-180 мм , левая до 60 мм.

9. При УЗИ размеры печени на ранних стадиях цирроза чаще:

- а) в пределах нормы;
- б) уменьшены;
- в) значительно уменьшены;
- г) увеличены
- д) не увеличены.

10. Выявляемое во время исследования при клинической картине "острого живота" стабильное во времени жидкостьсодержащее образование, прилегающее к нижней, латеральной или медиальной стенке желчного пузыря, имеющее утолщенные стенки с нечеткими контурами и часто гиперэхогенный ореол вокруг большинстве случаев соответствует:

- а) околопузырному абсцессу
- б) петле тонкой кишки с жидкостью
- в) кисте печени
- г) дивертикулу желчного пузыря
- д) кисте поджелудочной железы

11. В паренхиматозном слое среза почки можно визуализировать:

- а) чашечки первого порядка;
- б) пирамидки;
- в) чашечки второго порядка;
- г) сегментарные артерии;
- д) лимфатические протоки почечного синуса.

12. Визуализация конкремента в мочеточнике зависит прежде всего:

- а) от степени наполнения мочеточника жидкостью;
- б) от химического состава конкремента;
- в) от уровня обструкции мочеточника конкрементом;
- г) от размера конкремента;
- д) от подготовки больного;

13. Среди доброкачественных опухолей почки наиболее часто выявляется с помощью УЗИ:

- а) онкоцитомы;
- б) ангиомиолипома;
- в) фиброма;
- г) гемангиома;
- д) лейомиома.

14. Что из перечисленных признаков относится к реактивному воспалению лимфатического узла:

- а) овальная форма с наличием признака мозгового вещества и ворот;
- б) равномерное концентрическое расширение гипоэхогенной коры;
- в) как правило мозговое вещество расположено в центре;
- г) сохранение овальной формы лимфатического узла;
- д) верно все выше перечисленное

15. Кровоток в выносящем тракте правого желудочка при доплеровском эхокардиографическом исследовании оценивают в следующей стандартной позиции:

- а) парастеральная позиция - короткая ось на уровне конца створок митрального клапана
- б) парастеральная позиция - короткая ось на уровне корня аорты
- в) парастеральная позиция - короткая ось на уровне конца папиллярных мышц
- г) апикальная пятикамерная позиция
- д) апикальная двухкамерная позиция

16. Состояние нижней полой вены оценивают при эхокардиографическом исследовании в следующей стандартной позиции:

- а) парастеральная позиция короткая ось на уровне корня аорты
- б) супрастеральная короткая ось

- в) апикальная четырехкамерная
- г) парастернальная длинная ось левого желудочка
- д) субкостальная

17. Для узлов категории TI-RADS 4 характерно:

- а) наличие скопления множественных гиперэхогенных точечных включений;
- б) изоэхогенное образование с чёткими и ровными контурами с перинодулярным слабо выраженным кровотоком;
- в) наличие макрокальцината;
- д) выраженная гипоэхогенность образования.

18. Плотность тканей щитовидной железы при аутоиммунном тиреоидите равна:

- а) 12-16 кПа;
- б) более 20 кПа;
- в) 100 кПа;
- д) 5 -8 кПа.

19. Размеры длины в норме паращитовидной железы:

- а) 10-12 мм;
- б) 20 мм;
- в) 14 мм;
- г) от 2 до 5 мм;
- д) верно все

20. Для синдрома Шегрена характерно:

- а) паренхима неоднородная за счет диффузно рассеянных множественных гипо- или анэхогенных очагов овальной формы;
- б) уменьшение размеров железы;
- в) обеднение сосудистого рисунка;
- г) кальцинаты в расширенных протоках;
- д) верно все.

№ задания	Эталон ответа	№ задания	Эталон ответа
1	г	11	Б
2	б	12	А
3	а	13	Б
4	г	14	Д
5	а	15	Б
6	д	16	д
7	В	17	в
8	Б	18	Б
9	Г	19	Г

10	а	20	А
----	---	----	---

2) Типовые задания для оценивания результатов сформированности компетенции на уровне «Уметь» (решать типичные задачи на основе воспроизведения стандартных алгоритмов решения):

Принципы дифференциальной диагностики заболеваний и повреждений органов и тканей при использовании ультразвуковых методов исследования, алгоритмы ультразвуковой диагностики заболеваний и повреждений;

Проведите трансабдоминальное ультразвуковое исследование предстательной железы в стандартном (серошкальном) режиме.

Проведите доплеровское исследование кровотока в воротной вене.

Проведите поперечное сканирование левой и правой доли печени.

Проведите измерение толщины и ширины почки в серошкальном режиме.

Перечислите основные эхографические признаки узловых форм дисгормональных гиперплазий (фиброзно-кистозные мастопатии).

Укажите основные ультразвуковые признаки варикозной болезни вен нижних конечностей.

Проведите ультразвуковой исследование коленного сустава в в-режиме.

Перечислите основные эхографические признаки врожденных пороков развития плода при поражении центральной нервной системы.

Оцените эндометрий по фазам менструального цикла.

Укажите основные признаки хромосомных аномалий плода при первом скрининге в 11-12 недель.

Проведите ультразвуковое исследование органов брюшной полости в стандартном (серошкальном) режиме.

Дайте описание основных признаков эхографической картины желчного пузыря у больных с острым калькулезным холециститом.

Укажите основные отличительные признаки наиболее распространенных артефактов ультразвукового сканирования и способы их коррекции.

Проведите предварительную настройку ультразвукового прибора для проведения ультразвукового исследования во II-III триместрах беременности.

Дайте описание правильной последовательности действий для получения корректной диагностической информации при проведении комплексного (цветового и спектрального) доплеровского исследования сосудов.

Опишите основные эхографические симптомы атеросклеротического поражения сонной артерии.

Укажите основные отличительные признаки геморрагических кист яичников при ультразвуковом исследовании.

Обеспечить безопасность пациента при исследовании.

3) Типовые задания для оценивания результатов сформированности компетенции на уровне «Владеть» (решать усложненные задачи на основе приобретенных знаний и умений, с их применением в нетипичных ситуациях, формируется в процессе практической деятельности):

Задача 1. У больной, перенесшей холецистэктомию по поводу хронического калькулезного холецистита, через полгода после операции стали возникать периоды немотивированной лихорадки и незначительные ноющие боли в области правого подреберья.

Через 9 месяцев после операции у больной при обследовании выявлено:

ускорение СОЭ, лейкоцитоз, при ультразвуковом исследовании в области VII сегмента печени обнаружено округлое образование диаметром около 5 см, имеющее капсулу толщиной 0,5 см.; внутренняя структура этого образования неоднородная - ан- и гипоэхогенная; за образованием отмечено усиление акустического сигнала.

Какие диагностические методы требуются в данном случае для уточнения диагноза?

А. рентгеновская компьютерная томография

Б. прицельная тонкоигольная биопсия с аспирацией содержимого образования и последующим бактериологическим анализом

В. прицельная толстоигольная биопсия с гистологическим анализом полученного материала

Эталон ответа: прицельная тонкоигольная биопсия с аспирацией содержимого образования и последующим бактериологическим анализом

Задача 2. Выявляемое во время диспансеризации при ультразвуковом исследовании, стабильное во времени, содержащее жидкость образование, прилегающее к нижней, латеральной или медиальной стенке желчного пузыря, имеющее тонкое и четко видимые стенки, эхонегативное содержимое с отсутствием его передвижения в большинстве случаев соответствует:

А. околопузырному абсцессу

Б. петле тонкой кишки с жидкостью

В. кисте печени

Г. дивертикулу желчного пузыря

Д. кисте поджелудочной железы

Эталон ответа: дивертикулу желчного пузыря

Задача 3. У пациента, поступившего в клинику с жалобами на боли в правом подреберье, возникающими после приема пищи, при ультразвуковом исследовании желчного пузыря выявляются множественные точечные гиперэхогенные структуры в толще стенки желчного пузыря без изменения

ее толщины и контуров, что характерно для :

- А. хронического холецистита
- Б. аденомиоматоза
- В. холестероза желчного пузыря
- Г. рака желчного пузыря
- Д. желчнокаменной болезни
- Е. верно все

Эталон ответа: холестероза желчного пузыря

Задача 4. У больного раком толстой кишки при чреспищеводном ультразвуковом исследовании выявлено наличие гиперэхогенного образования диаметром 4 см, расположенного в 6 сегменте и имеющего неровные контуры; вокруг него определялся гипозоногенный ободок.

При интраоперационном ультразвуковом исследовании обнаружены два гиперэхогенных образования, расположенных во 2 и 3 сегментах печени.

Какова тактика во время операции является наиболее рациональной ?

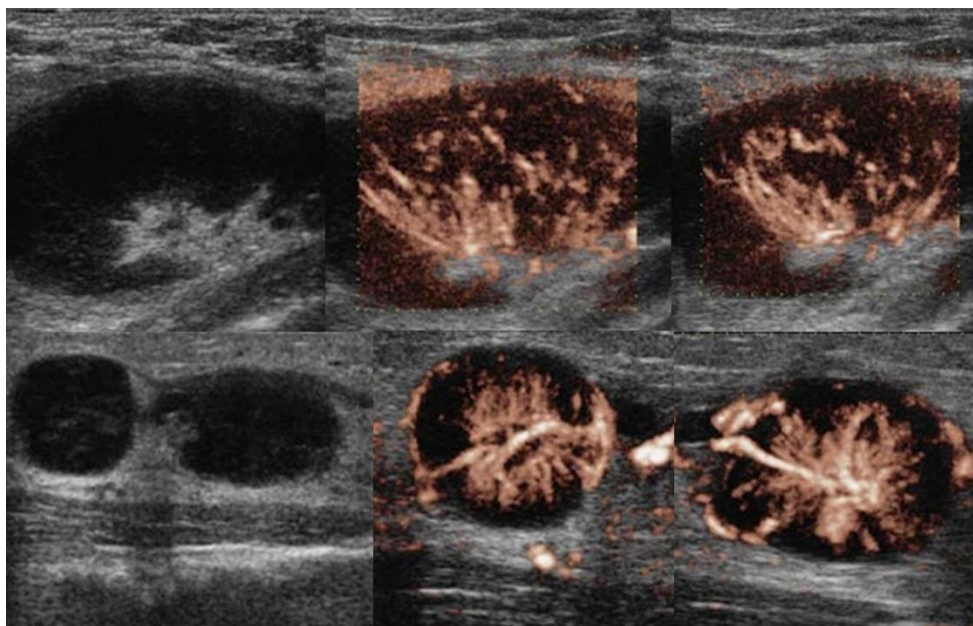
- А. отказ от запланированной резекции правой доли печени
- Б. выполнение пункционной биопсии образований левой доли печени и в случае подтверждения их метастатической природы отказ от хирургического лечения печени

В. выполнение перипухолевых резекций образований 6, 2 и 3 -го сегментов.

Эталон ответа: выполнение пункционной биопсии образований левой доли печени и в случае подтверждения их метастатической природы отказ от хирургического лечения печени

Задача 5 . Женщина жалуется на «опухоль» в подмышке и на локте. Неделю назад повздорила с соседской кошкой.

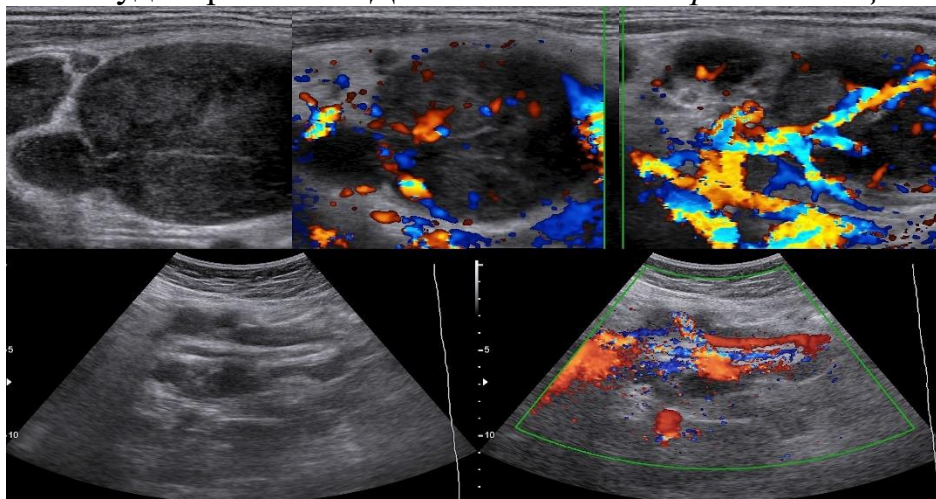
На УЗИ подмышечный (сверху) и локтевые (снизу) лимфоузлы увеличены, округлой формы, выраженная гиперплазия корковой и околоскорковой зоны, гиперэхогенный центральный рубчик сохранен; кровоток заметно усилен, сосуды расположены правильно — радиально.



Заключение:

Эталон ответа: -Реактивный лимфаденит.

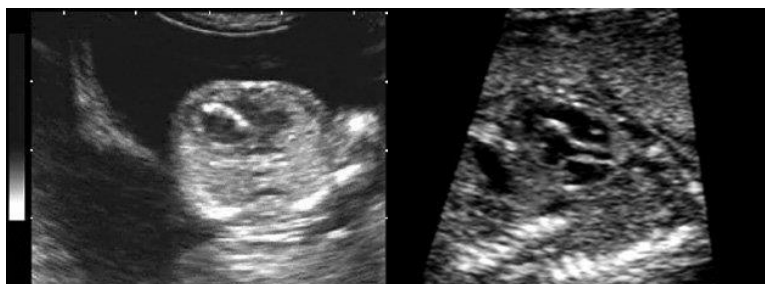
Задача 6. Женщина 32-х лет с «опухолью» на шее. На УЗИ в левой надключичной области определяются один большой и несколько маленьких гипоэхогенных лимфоузлов, округлой формы, центральный гиперэхогенный рубчик тонкий; кровоток заметно усилен, сосуды расположены хаотично, диаметр не уменьшается по направлению к капсуле, выраженный подкапсульный кровоток. В левой подвздошной ямке видно «сэндвич» — конгломерат из увеличенных гипоэхогенных лимфоузлов, между которыми залегают сосуды брыжейки. Дайте *заключение и рекомендации*:



Эталон ответа: -Лимфоаденопатия злокачественная.

Рекомендована биопсия измененных лимфоузлов.

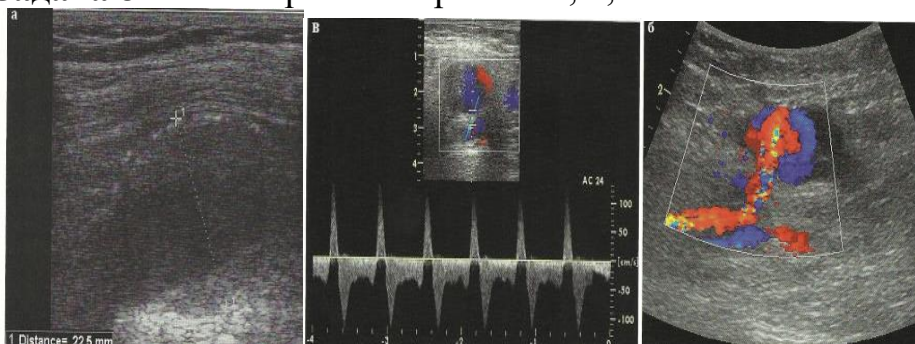
Задача 7. При скрининговом ультразвуковом исследовании плода в 13 недель беременности были обнаружены изменения сердца (рис.1). При динамическом наблюдении обнаруженные изменения сохранялись. В 20 недель беременности были обнаружены дополнительные эхографические данные (рис.2).



ДЗ и прогноз?

Эталон ответа: – инфантильная аортальная кальцификация, прогноз плохой

Задача 8. Рассмотрите эхограммы а, б, в.



Какая патология артерии нижних конечностей изображена на эхограммах

Эталон ответа: аневризма аорты.

Задача 9. Ф.И.О.: А. 30 лет. Жалобы на болезненные менструации, боли в низу живота, субфебрильную температуру. День цикла 15.

Результаты ТА+ТВ обследования.

Тело матки в обычном положении. Размеры матки нормальные: длина 55 мм, толщина 41 мм, ширина 47 мм. Форма обычная. Строение миометрия изменено за счет участков более высокой эхогенности, больше по передней стенке. Вены матки визуализируются 4 мм.

Эндометрий не утолщен, толщина 10 мм, соответствует фазе менструального цикла. Контуры эндометрия четкие. Структура эндометрия не изменена. Полость матки не расширена..

Правый яичник не увеличен - размерами: длина 36 мм; ширина 32 мм; форма яичника обычная, структура не изменена, строение фолликулярного аппарата обычное. Определяются мелкие множественные линейные гиперэхогенные включения, расположенные преимущественно по периферии яичника.

Левый яичник увеличен - размерами: длина 48 мм; ширина 34 мм; форма яичника обычная, структура изменена, эхогенность понижена, строение фолликулярного аппарата обычное, Определяются мелкие множественные линейные гиперэхогенные включения, расположенные преимущественно по периферии яичника и единичные пузырьки газа.

Определяются варикозно-расширенные вены малого таза: вены матки

до 4 мм, справа овариальные вены диаметром до 5 мм, проба Вальсальвы положительная, диаметр вен после пробы до 7 мм, слева овариальные вены диаметром до 7 мм, проба Вальсальвы положительная, диаметр вен после пробы до 10 мм.

Свободная жидкость в позадиматочном пространстве выявлена в небольшом количестве.

Задание:

1. Напишите заключение по данным УЗИ.
2. Ваши рекомендации пациенту.
3. Какие дополнительные методы лучевой диагностики необходимо назначить для уточнения диагноза?

Эталон ответа:

АКЛЮЧЕНИЕ: Начальные УЗ- признаки эндометриоза и хронический 2-х сторонний сальпингоофорит – слева УЗ- признаки обострения. ВРОВ 2 степени

- 2.. Консультация гинеколога.
3. Показана рено-оварикография и РЭО

Задача 10. Пациентка Л, 29 лет. Дата последней менструации: 10.07..

Дата поступления в стационар 17.08.

Жалобы на мажущие выделения из половых путей.

Беременностей не было.

Анамнез: . С 16.08 мажущие кровянистые выделения.

17.08 осмотр в ЖК с диагнозом начавшийся самопроизвольный выкидыш направлена в гинекологическое отделение на сохраняющую беременность терапию.

St. pres Состояние удовлетворительное. Кожные покровы бледные. Ps 86 в 1 мин. АД 110/60 Живот мягкий безболезненный. Стул и мочеиспускание в норме.

St.gyn III/матки чистая. Наружный зев точечный. Выделения – кровянистые темные, незначительные.

Тело матки увеличено до 5 нед беременности, отклонено кзади. Придатки не определяются. Своды свободные.

Осмотр 20.08. - аналогично от 17.08

Осмотр 21.08. Жалобы на мажущие кровянистые выделения, тянущие боли в правой подвздошной области. Остальное аналогично от 17.08 22.08 Жалобы на боли внизу живота справа, мажущие выделения из половых путей с тенденцией к усилению.

Состояние удовлетворительное. Ps 84 Живот мягкий болезненный в правой подвздошной области. Выделения кровянистые темные в умеренном количестве. Тест на беременность положительный.

Результаты ТА+ТВ исследования:

Тело матки определяется в retroversio-flexio. Контуры четкие, ровные. Размеры: длина 54 мм, толщина 43 мм, ширина 48 мм. Форма обычная. Строеение миометрия не изменено.

Полость матки линейная. Эндометрий толщиной 12 мм, гиперэхогенный. Граница с миометрием четкая.

Шейка матки обычных размеров. Цервикальный канал не расширен.

Правый яичник увеличен: 51x28 мм. Форма обычная. В нем определяется гипоэхогенное образование диаметром 19 мм (эхографически вероятнее желтое тело) и гетерогенное образование с нечеткими контурами размерами 28x21 мм.

Левый яичник не увеличен: 31x18 мм. Форма обычная. Фолликулярный аппарат имеет обычное строение.

Свободная жидкость в позадиматочном пространстве не выявлена.

Задание:

1. Напишите заключение по данным УЗИ.
2. Ваши рекомендации пациенту.
3. Какие дополнительные методы диагностики необходимо назначить для уточнения диагноза?
4. С какими заболеваниями проводить дифференциальную диагностику?

Эталон ответа: 1. Заключение: Подозрение на правостороннюю внематочную беременность

2. Лапароскопия для уточнения диагноза.

Задача 11. Пациент Н. 56 лет Жалобы на интенсивные боли в левом боку, учащенное мочеиспускание . Объективно: состояние средней тяжести. Пульс 93 ударов в минуту, АД 150x90 мм р. ст. При пальпации болезненность живота.

Результаты УЗИ.

Печень размерами: КВР правой доли – 123 мм, толщина правой доли 100 мм, левой 69 мм, контуры ровные. Эхогенность паренхимы обычная. Эхоструктура не однородная. Звукопроводимость удовлетворительная. Диафрагма визуализируется удовлетворительно. В левой доле печени образование 23x20мм анэхогенное гомогенное, с акустическим усиление по задней стенке образования. Внутрпеченочные желчные протоки не расширены. Периферический сосудистый рисунок визуализируется удовлетворительно. Воротная вена 10 мм. Печеночные вены: 8 мм. Нижняя полая вена: 23 мм. Холедох 4 мм.

Желчный пузырь расположен типично. Размеры пузыря: 69x37 мм. Контуры ровные. Форма пузыря правильная. Стенки пузыря не утолщены. Содержимое гомогенное.

Поджелудочная железа размерами: 28x18x12мм. Контуры ровные. Эхогенность паренхимы повышена. Эхоструктура однородная. Вирсунгов проток не расширен.

Селезенка расположена типично. Размеры селезенки:100x37мм. Эхоструктура паренхимы однородная.

Почки расположены типично. Размеры почек: справа 102x34x45мм, слева 123x56x59мм. Контуры ровные. Толщина паренхимы слева 8 мм.

Справа 19 мм. Эхогенность коркового вещества обычная. Кортико - медуллярная дифференциация выражена обычно. Дифференциация “паренхима - почечный синус” четкая. Чашечно-лоханочный комплекс справа не расширен, слева отмечается дилатация чашечно-лоханочного комплекса: лоханка 54x45мм и чашечки до 15 мм расширены. Слева в чашечке верхнего полюса гиперэхогенное образование 6 мм, дающее четкую акустическую тень. В области нижней части лоханочно-мочеточникового сегмента гиперэхогенное образование 7x6 мм.

Мочевой пузырь наполнен достаточно, стенки его гладкие и ровные. Остаточная моча - 100 мл.

Предстательная железа размерами 56x45x34мм, контуры ее неровные, капсула утолщена, структура неоднородная с участками повышенной эхогенности, со скоплением мелких гиперэхогенных включений в периферической зоне и наличием мелких анэхогенных образований в периферической зоне железы, вокруг простатического отдела уретры линейные гиперэхогенные включения.

Задание:

1. Напишите заключение по данным УЗИ.
2. Ваши рекомендации пациенту.
3. Какие дополнительные методы лучевой диагностики необходимо назначить для уточнения диагноза?
4. С какими заболеваниями проводить дифференциальную диагностику?

Эталон ответа:ЗАКЛЮЧЕНИЕ: Киста печени. Конкременты в левой почке. Обструктивная дилатация левой почки, камень лоханочно-мочеточникового сегмента слева.

Диффузные изменения предстательной железы и ее увеличение – признаки хронического простатита и аденомы 2 ст.

Направить к урологу в стационар,

Необходима экскреторная урография.

Контрольный осмотр в динамике на фоне лечения.

Задача 12. Пациент 23 года по направлению уролога.

Результаты исследования.

Правое яичко размерами 40x25x21 мм. Контуры его ровные. Эхогенность паренхимы обычная. Эхоструктура однородная. Придаток яичка: 23x27мм, пониженной эхогенности с признаками гипероваскуляризации. Количество жидкости в оболочках увеличено.

Левое яичко размерами 40x25x23 см. Контуры его ровные. Эхогенность паренхимы обычная. Эхоструктура однородная, Придаток яичка без особенностей. Количество жидкости в оболочках не увеличено.

Задание:

1. Напишите заключение по данным УЗИ.
2. Ваши рекомендации пациенту.

3. Какие дополнительные методы лучевой диагностики необходимо назначить для уточнения диагноза?

4. С какими заболеваниями проводить дифференциальную диагностику?

Эталон ответа:ЗАКЛЮЧЕНИЕ: Признаки эпидидимита правого яичка.
Консультация урологи.

Задача 13. У женщины 28 лет, жалобы на незначительные боли в правом подреберье после приема пищи. При ультразвуковом исследовании в 7-ом сегменте печени выявлено округлое, с четкими контурами гиперэхогенное образование, аваскулярное при цветном доплеровском исследовании, а также незначительная деформация желчного пузыря. В общем анализе крови, биохимическом исследовании крови (включая "печеночные" тесты и альфа - фетопроtein) патологических изменений не обнаружено. Высказано предположение о наличии кавернозной гемангиомы.

Какова тактика дальнейшего ведения этой пациентки наиболее оправдана?

А. выполнение прицельной биопсии этого образования печени под ультразвуковым контролем

Б. выполнение рентгеноконтрастной ангиографии и / или спиральной КТ и / или МРТ

В. динамическое ультразвуковое наблюдение каждые 3 месяца в течении первого года

Эталон ответа: динамическое ультразвуковое наблюдение каждые 3 месяца в течении первого года

Задача 14. При профилактическом ультразвуковом исследовании у 40-летнего мужчины выявлено увеличение печени, выраженные ее диффузные изменения (ультразвуковая картина "яркой печени") в сочетании с признаками хронического панкреатита (неровность контуров поджелудочной железы, расширение панкреатического протока до 0,6 см, наличие кисты в области тела поджелудочной железы диаметром 2,0 см).

Требуется для уточнения характера поражения печени выполнение ее пункционной биопсии с последующим гистологическим исследованием? Почему?

А. нет не требуется, так как ультразвуковая картина свидетельствует о наличии стеатоза печени

Б. да , требуется

Эталон ответа: Требуется.

Задача 15. У больной, перенесшей лапароскопическую холицистэктомию, через 3 месяца после операции появилась лихорадка, ускорение СОЭ, лейкоцитоз с нейтрофильным сдвигом.

При абдоминальном ультразвуковом исследовании в правой доле печени выявлено гипоехогенное образование с нечеткими, неровными

контурами диаметром 4,0 см.

Какая лечебная тактика наиболее оправдана?

А. амбулаторное лечение антибактериальными средствами
Б. госпитализация в хирургический стационар для выполнения лапаротомии и санации очага инфекции

В. госпитализация в хирургический стационар для выполнения чрескожного дренирования под контролем ультразвука

Эталон ответа: госпитализация в хирургический стационар для выполнения чрескожного дренирования под контролем ультразвука

Задача 16. У больного вирусным циррозом печени при ультразвуковом исследовании в 6-ом сегменте печени обнаружено наличие округлого гиперэхогенного образования диаметром 2,0 см с четкими, ровными контурами, в периферической части которого обнаружены мелкие сосуды с артериальной формой кровотока.

Какое диагностическое предположение наиболее верное?

А. узел регенерат
Б. кавернозная гемангиома
В. аденоматозная гиперплазия
Г. гепатоцеллюлярная карцинома

Эталон ответа: гепатоцеллюлярная карцинома

Задача 17. У больного при абдоминальном ультразвуковом исследовании выявлено увеличение печени, ее диффузные изменения и "бугристость" контуров, расширение ствола портальной вены до 1,5 см, селезеночной вены до 1,0 см, увеличение селезенки и спленоренальный шунт, хвостатая доля увеличена незначительно, диаметр печеночных вен в пределах нормы. Система портальных вен и печеночные вены проходимы, признаков их тромбоза не выявлено.

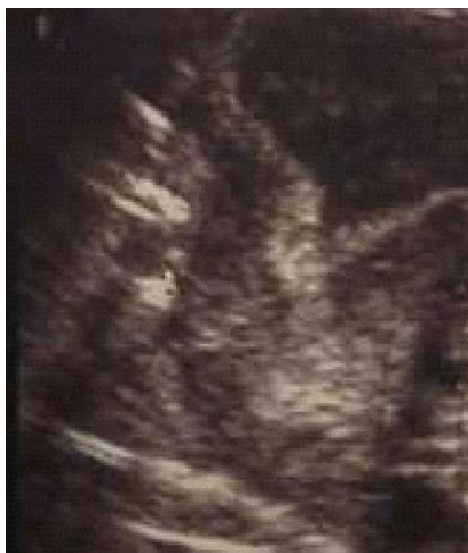Какую форму портальной гипертензии можно диагностировать на основании этих данных?

А. пресинуоидальную
Б. синусоидальную
В. постсинусоидальную

Эталон ответа: синусоидальную форму.

Задача 18

В приемное отделение детской больницы обратились родители ребенка в возрасте 1 месяца с жалобами на частое срыгивание и рвоту фонтаном в течение последних 5-ти дней. После осмотра дежурным хирургом назначено УЗИ органов брюшной полости. УЗИ выполнено через три часа после кормления. Со стороны паренхиматозных органов брюшной полости патологии не выявлено. Отмечается значительное расширение желудка, его активная перистальтика. Просвет пилорического отдела сомкнут, стенки утолщены до 4,5 мм.

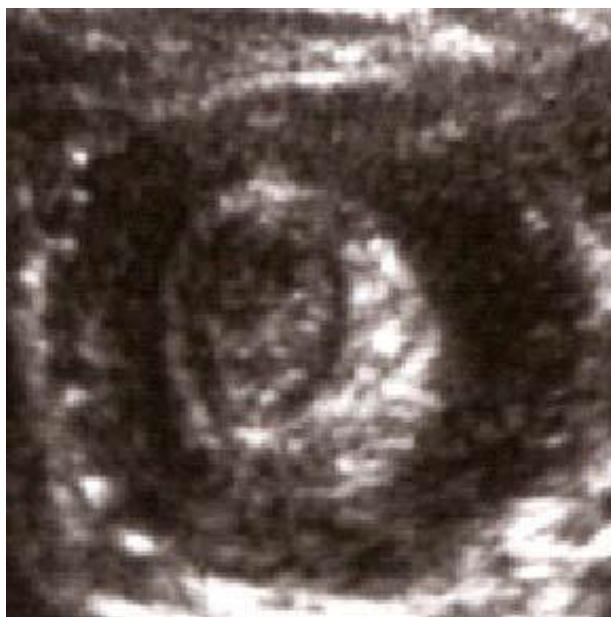

Вопросы: 1) сформулируйте заключение результатов УЗИ;
2) для какого возраста характерно данное заболевание?
3) какова толщина стенки пилорического отдела желудка у новорожденных?

Эталон ответа: 1) УЗ-картина декомпенсированного пилоростеноза;
2) заболевание проявляется на 2-4-й неделе жизни;
3) толщина пилорического отдела желудка у новорожденных составляет 1,5-2,5 мм.

Задача 19

Ребенок И., 6 мес. Заболел остро. Со слов родителей, на фоне полного здоровья ребенок стал беспокойным. Кратковременные приступы беспокойства меняются спокойными периодами до 15-20 мин. Однократно была рвота. С момента беспокойства прошло 6 часов. После осмотра ребенка хирургом в приемном отделении назначено УЗИ органов брюшной полости. При полипозиционном сканировании в подпечоночном пространстве по ходу толстого кишечника выявлено эхоразнородное образование округлой формы, состоящее из чередующихся гипер- и гипэхогенных колец (симптом «мишени»). Перистальтика на этом участке кишечника отсутствует. Свободная жидкость в брюшной полости не выявлена.



Вопросы: 1) Для какого заболевания характерен симптом «мишени» и какие еще ультразвуковые симптомы могут быть при этом заболевании?

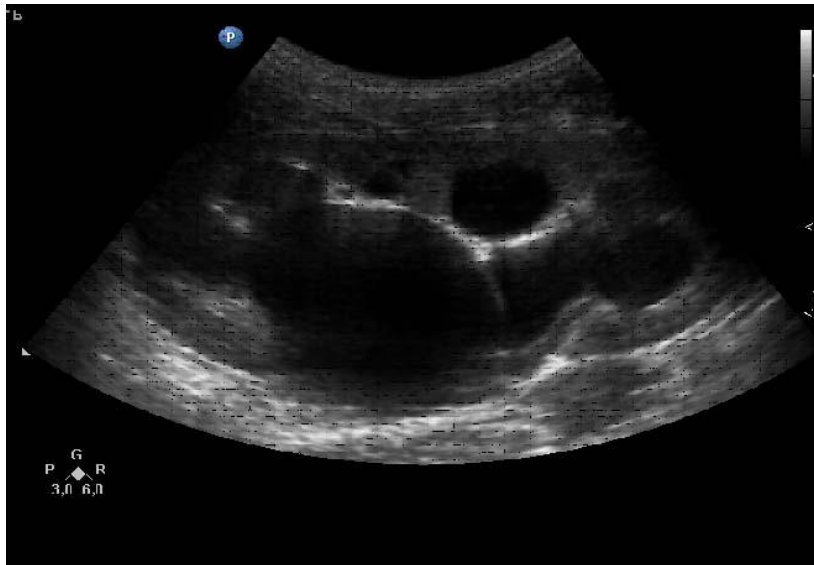
2) Для какого возраста характерна тонко-толстокишечная инвагинация?

Эталон ответа: 1) Для инвагинации кишечника. Симптом «слоенного пирога», симптом «двузубца»;

2) Тонко-толстокишечная инвагинация наблюдается преимущественно у детей в возрасте 3-9 мес.

Задача 20

Ребенок А., 3 мес. Выполнено плановое УЗИ органов брюшной полости и мочевыделительной системы. Со стороны органов брюшной полости патологии не выявлено. При сканировании почек установлено: правая почка расположена типично. Контуры ровные, четкие. Размеры 49x24x28 мм. Паренхима дифференцирована, толщиной 9 мм. Чашечно-лоханочная система не расширена. Левая почка расположена типично. Контуры ровные, четкие. Размеры 54x28x32 мм. Паренхима истончена - от 3 до 5,5 мм, не дифференцирована. Чашечно-лоханочная система резко расширена: передне-задний размер лоханки – 27 мм, все группы чашечек расширены до 12 мм. Мочеточник не прослеживается. Мочевой пузырь правильной формы, стенки не утолщены, содержимое гомогенное.



Вопросы: 1) сформулируйте заключение результатов УЗИ;
2) ваши рекомендации.

Эталон ответа: 1) УЗ-картина гидронефроза слева.
2) консультация детского уролога.

Справка

о материально-техническом обеспечении рабочей программы дисциплины
Ультразвуковая диагностика в педиатрии

№ п\п	Наименование специальных помещений и помещений для самостоятельной работы	Оснащенность специальных помещений и помещений для самостоятельной работы
1.	Учебные комнаты №1,2,3 ГБУЗ ТОКОД	Негатоскопы для изучения рентгенограмм, томограмм, телевизор, ноутбук
2.	Учебная комната ГБУЗ ДОКБ	негатоскоп
3.	Отделение лучевой диагностики ГБУЗ ДОКБ	Аппараты УЗИ
5.	Отделение лучевой диагностики ГБУЗ «Центр специализированных видов медицинской помощи им. В.П. Аваева»	Аппараты УЗИ
6.	Отделение лучевой диагностики ГБУЗ ТОКОД	Аппараты УЗИ
7.	Учебная комната Клиники ТвГМУ	Негатоскопы для изучения рентгенограмм, томограмм, телевизор, ноутбук
8.	Кабинеты ультразвуковой диагностики Клиники ТвГМУ	Аппараты УЗИ
9.	МАСЦ ТвГМУ	Тренажеры, симуляторы

**Лист регистрации изменений и дополнений
в рабочую программу дисциплины на _____ учебный год**

для обучающихся,

специальность:

форма обучения: очная/заочная

Изменения и дополнения в рабочую программу дисциплины рассмотрены на

заседании кафедры « _____ » _____ 202__ г. (протокол № _____)

Зав. кафедрой _____ (ФИО)

Содержание изменений и дополнений

№ п/п	Раздел, пункт, номер страницы, абзац	Старый текст	Новый текст	Комментарий
1				
2				
3				